doi: 10.13241/j.cnki.pmb.2023.13.032

血清载脂蛋白 AI、鳞状细胞癌抗原与子宫内膜癌病理特征的关系及对淋巴结转移的预测研究 *

何 园[1] 宁 宁[1] 王巧鸽[1] 赵 璐[1] 赵海燕[2△]

（1 西北妇女儿童医院病理科 陕西 西安 710061；2 西安交通大学第一附属医院东院肿瘤内科 陕西 西安 710089）

摘要 目的：分析血清载脂蛋白 AI、鳞状细胞癌抗原与子宫内膜癌病理特征的关系及对淋巴结转移的预测价值。**方法：**选择我院自 2020 年 7 月至 2022 年 7 月收治的 156 例行手术治疗的子宫内膜癌患者作为研究对象，检测血清载脂蛋白 AI、鳞状细胞癌抗原表达水平，分析不同临床分期、病理分级、子宫肌层浸润程度的子宫内膜癌血清载脂蛋白 AI、鳞状细胞癌抗原表达水平的差异性，比较淋巴结转移组与非淋巴结转移组血清载脂蛋白 AI、鳞状细胞癌抗原表达水平，通过受试者工作特征曲线（ROC）下面积（AUC）评价血清载脂蛋白 AI 联合鳞状细胞癌抗原对子宫内膜癌患者发生淋巴结转移的预测价值。**结果：**Ⅲ～Ⅳ期组血清载脂蛋白 AI 低于Ⅰ～Ⅱ期组，鳞状细胞癌抗原表达水平高于Ⅰ～Ⅱ期组（$P<0.05$）；中低分化组血清载脂蛋白 AI 水平低于高分化组，鳞状细胞癌抗原表达水平高于高分化组（$P<0.05$）；子宫肌层浸润≥1/2 组血清载脂蛋白 AI 水平低于子宫肌层浸润＜1/2 组，鳞状细胞癌抗原表达水平高于子宫肌层浸润＜1/2 组（$P<0.05$）；在 120 例子宫内膜癌患者中，发生淋巴结转移 28 例；淋巴结转移组血清载脂蛋白 AI 低于非淋巴结转移组，鳞状细胞癌抗原表达水平高于非淋巴结转移组（$P<0.05$）；经 ROC 曲线分析，血清载脂蛋白 AI 联合鳞状细胞癌抗原预测子宫内膜癌患者发生淋巴结转移的 AUC 为 0.910。**结论：**血清载脂蛋白 AI、鳞状细胞癌抗原与子宫内膜癌的不同临床分期、病理分级、子宫肌层浸润程度有关，术前检测两者表达水平有助于淋巴结转移的预测，对于指导临床治疗具有积极作用。

关键词：子宫内膜癌；载脂蛋白 AI；鳞状细胞癌抗原；病理特征；淋巴结转移

中图分类号：R737.33 **文献标识码：**A **文章编号：**1673-6273(2023)13-2558-05

The Relationship between Serum Apolipoprotein AI, Squamous Cell Carcinoma Antigen and Pathological Features of Endometrial Carcinoma and the Prediction of Lymph Node Metastasis*

HE Yuan[1], NING Ning[1], WANG Qiao-ge[1], ZHAO Lu[1], ZHAO Hai-yan[2△]

(1 Department of Pathology, Northwest Women's and Children's Hospital, Xi'an, Shaanxi, 710061, China;

2 Department of Oncology, East District of The First Affiliated Hospital of Xi 'an Jiaotong University, Xi'an, Shaanxi, 710089, China)

ABSTRACT Objective: To analyze the relationship between serum apolipoprotein AI, squamous cell carcinoma antigen and pathological features of endometrial carcinoma and their predictive value for lymph node metastasis. **Methods:** A total of 156 patients with endometrial cancer who underwent surgical treatment in our hospital from July 2020 to July 2022 were selected as subjects. The expression levels of serum apolipoprotein AI and squamous cell carcinoma antigen were detected. To analyze the differences in the expression levels of serum apolipoprotein AI and squamous cell carcinoma antigen in endometrial carcinoma with different clinical stages,pathological grades and degree of myometrium infiltration, and compare the expression levels of serum apolipoprotein AI and squamous cell carcinoma antigen between the lymph node metastasis group and the non-lymph node metastasis group. The predictive value of serum apolipoprotein AI combined with squamous cell carcinoma antigen for lymph node metastasis in patients with endometrial cancer was evaluated by area under receiver operating characteristic curve (ROC) (AUC). **Results:** The serum APolipoprotein AI in groups Ⅲ to Ⅳ was lower than that in groups Ⅰ to Ⅱ, and the expression level of squamous cell carcinoma antigen was higher than that in groups Ⅰ to Ⅱ ($P<0.05$). The serum APolipoprotein AI level in the medium-low differentiation group was lower than that in the highly differentiated group, and the squamous cell carcinoma antigen expression level was higher than that in the highly differentiated group ($P<0.05$). The serum apolipoprotein AI level in myometrium infiltration ≥1/2 group was lower than that in myometrium infiltration<1/2 group,and the expression level of squamous cell carcinoma antigen was higher than that in myometrium infiltration<1/2 group($P<0.05$). Among 120 patients with endometrial carcinoma, 28 had lymph node metastasis. Serum APolipoprotein AI in lymph node metastasis group was lower

* 基金项目：陕西省重点研发计划项目（2018SF-068）

作者简介：何园（1987-），女，本科，初级技师，研究方向：临床病理，E-mail：hyyx198711@163.com

△ 通讯作者：赵海燕（1987-），女，硕士研究生，主治医师，研究方向：肿瘤内科方面，E-mail：hyyx198711@163.com

（收稿日期：2022-12-05 接受日期：2022-12-28）

than that in non-lymph node metastasis group, and the expression level of squamous cell carcinoma antigen was higher than that in non-lymph node metastasis group (P<0.05). ROC curve analysis showed that the AUC of serum apolipoprotein AI combined with squamous cell carcinoma antigen predicted lymph node metastasis in patients with endometrial cancer was 0.910. **Conclusion:** Serum APolipoprotein AI and squamous cell carcinoma antigen are related to different clinical stages, pathological grades and degree of myometrium infiltration of endometrial carcinoma. Preoperative detection of both expression levels is helpful for the prediction of lymph node metastasis and has a positive role in guiding clinical treatment.

Key words: Endometrial carcinoma; Apolipoprotein AI; Squamous cell carcinoma antigen; Pathological features; Lymph node metastasis

Chinese Library Classification(CLC): R737.33 Document code: A

Article ID: 1673-6273(2023)13-2558-05

前言

近年来,子宫内膜癌成为女性相对常见的恶性肿瘤之一,成为威胁女性生命健康,导致其需行子宫切除术的重要原因[1]。尽管影像学检查、实验室检查等方法已广泛用于子宫内膜癌的筛查和诊断,但对淋巴结转移的诊断准确率仍有很大进步空间[2]。一些研究表明,早期子宫内膜癌的淋巴结转移率并不高,若能在术前准确地判断患者是否存在淋巴结转移,将有助于优化手术方案,避免不必要的淋巴结切除[3,4]。一直以来,临床学者不断在致力于寻找与子宫内膜癌密切相关的指标,用于评估子宫内膜癌病情,预测淋巴结转移,以指导治疗方案的制定。载脂蛋白AI和鳞状细胞癌抗原与恶性肿瘤的关系引起临床学者的重视,其中载脂蛋白AI是血浆中高密度脂蛋白的主要成分,其在血清中低水平表达被认为是恶性肿瘤病情加剧和预后较差的预测因素;鳞状细胞癌抗原主要来源于鳞状细胞,是一种特异性抗原,被认为与子宫内膜癌的病情演变有关[5-7]。由此推测,血清载脂蛋白AI表达水平降低和鳞状细胞癌抗原表达水平升高可能协同促进子宫内膜癌细胞的增殖、扩散和侵袭等过程,然而血清载脂蛋白AI和鳞状细胞癌抗原与子宫内膜癌的关系如何,尚未明确,是否与子宫内膜癌的病情特征有关,能否用于预测淋巴结转移,需要进行研究,且具有重要的临床意义。对此,本研究目的在于分析血清载脂蛋白AI、鳞状细胞癌抗原与子宫内膜癌病理特征的关系及对淋巴结转移的预测价值。

1 资料与方法

1.1 一般资料

选择我院自2020年7月至2022年7月收治的156例行手术治疗的子宫内膜癌患者作为研究对象,其中年龄25～78岁,平均(55.23± 4.36)岁;身体质量指数20～28 kg/m^2,平均(22.58± 1.61)kg/m^2;产次0～3次,平均(1.75± 0.52)次;临床分期:Ⅰ～Ⅱ期104例、Ⅲ～Ⅳ期52例;分化程度:高分化45例、中低分化111例;子宫肌层浸润程度:≥1/2有116例、<1/2有40例。

纳入标准:经组织病理活检证实为子宫内膜癌;术前未见淋巴结转移指征;拟行子宫切除及淋巴结清扫术;经医院伦理委员会批准,患者自愿入组参与研究。

排除标准:合并其他恶性肿瘤者;复发性子宫内膜癌者;入组前已接受专科治疗者;有恶性肿瘤病史者。

1.2 检测方法

所有患者在术前24 h,抽取清晨空腹肘静脉血8 mL,离心处理,提取血清,统一储存在-20 ℃冰箱中待测。使用免疫透射比浊法,通过贝克曼DXI800全自动化学发光分析仪检测血清载脂蛋白AI表达水平,检测试剂来源于北京九强生物技术股份有限公司;使用酶联免疫吸附试验,通过美国雷杜RT-2100酶标分析仪,检测血清鳞状细胞癌抗原表达水平,检测试剂盒来源于上海瑞番生物科技有限公司。

1.3 观察指标

分析不同临床分期、病理分级、子宫肌层浸润程度的子宫内膜癌血清载脂蛋白AI、鳞状细胞癌抗原表达水平的差异性;根据术后病理活检结果,分析子宫内膜癌患者的淋巴结转移发生情况,比较淋巴结转移组与非淋巴结转移组血清载脂蛋白AI、鳞状细胞癌抗原表达水平,通过ROC下面积(AUC)评价血清载脂蛋白AI联合鳞状细胞癌抗原对子宫内膜癌患者发生淋巴结转移的预测价值。

1.4 数据处理

采用SPSS22.0软件进行数据处理,符合正态分布且方差齐性的计量资料以($\bar{x}$± s)表示,两组间使用t检验;使用Delong检验比较两组ROC曲线下AUC;以P<0.05说明差异有统计学意义。

2 结果

2.1 不同临床分期的子宫内膜癌血清载脂蛋白AI、鳞状细胞癌抗原表达水平比较

Ⅲ～Ⅳ期组血清载脂蛋白AI低于Ⅰ～Ⅱ期组,鳞状细胞癌抗原表达水平高于Ⅰ～Ⅱ期组(P<0.05);数据见表1。

2.2 不同病理分级的子宫内膜癌血清载脂蛋白AI、鳞状细胞癌抗原表达水平比较

中低分化组血清载脂蛋白AI水平低于高分化组,鳞状细胞癌抗原表达水平高于高分化组(P<0.05);数据见表2。

2.3 不同子宫肌层浸润程度的子宫内膜癌血清载脂蛋白AI、鳞状细胞癌抗原表达水平比较

子宫肌层浸润≥1/2组血清载脂蛋白AI水平低于子宫肌层浸润<1/2组,鳞状细胞癌抗原表达水平高于子宫肌层浸润<1/2组(P<0.05);数据见表3

2.4 血清载脂蛋白AI、鳞状细胞癌抗原表达水平与淋巴结转移的关系分析

在120例子宫内膜癌患者中,发生淋巴结转移28例;淋巴结转移组血清载脂蛋白AI低于非淋巴结转移组,鳞状细胞癌抗原表达水平高于非淋巴结转移组(P<0.05);数据见表4。

表 1 不同临床分期的子宫内膜癌血清载脂蛋白 AI、鳞状细胞癌抗原表达水平比较

Table 1 Comparison of serum apolipoprotein AI and squamous cell carcinoma antigen expression levels in endometrial carcinoma at different clinical stages

Different clinical stages	n	Apolipoprotein AI (g/L)	Squamous cell carcinoma antigen (μg/L)
Stage Ⅰ～Ⅱ	104	1.05± 0.23	2.75± 0.64
Stage Ⅲ～Ⅳ	52	0.91± 0.12	5.86± 1.59
t		5.624	4.871
P		0.000	0.000

表 2 不同病理分级的子宫内膜癌血清载脂蛋白 AI、鳞状细胞癌抗原表达水平比较

Table 2 Comparison of serum apolipoprotein AI and squamous cell carcinoma antigen expression levels in endometrial carcinoma with different pathological grades

Different pathological grades	n	Apolipoprotein AI (g/L)	Squamous cell carcinoma antigen (μg/L)
Well-differentiated	45	1.09± 0.34	2.05± 0.57
Medium and low differentiation	111	0.87± 0.10	6.88± 1.83
t		6.123	12.784
P		0.000	0.000

表 3 不同子宫肌层浸润程度的子宫内膜癌血清载脂蛋白 AI、鳞状细胞癌抗原表达水平比较

Table 3 Comparison of serum apolipoprotein AI and squamous cell carcinoma antigen expression levels in endometrial carcinoma with different levels of myometrium invasion

Different levels of myometrium invasion	n	Apolipoprotein AI (g/L)	Squamous cell carcinoma antigen (μg/L)
＜1/2	40	1.06± 0.21	2.81± 0.58
≥1/2	116	0.90± 0.13	5.97± 1.66
t		6.318	10.467
P		0.000	0.000

表 4 血清载脂蛋白 AI、鳞状细胞癌抗原表达水平与淋巴结转移的关系分析

Table 4 Analysis of the relationship between serum apolipoprotein AI, antigen expression level in squamous cell carcinoma and lymph node metastasis

Groups	n	Apolipoprotein AI (g / L)	Squamous cell carcinoma antigen (μg/L)
Non-lymph node metastasis group	92	1.11± 0.36	1.98± 0.52
The lymph node metastasis group	28	0.85± 0.08	7.15± 1.94
t		5.712	15.461
P		0.000	0.000

2.5 血清载脂蛋白 AI 联合鳞状细胞癌抗原预测子宫内膜癌患者发生淋巴结转移的 ROC 曲线分析

经 ROC 曲线分析，血清载脂蛋白 AI 联合鳞状细胞癌抗原预测子宫内膜癌患者发生淋巴结转移的 AUC 为 0.910，对比载脂蛋白 AI 的 0.775 和鳞状细胞癌抗原的 0.710，经 Delong 检验，差异均有统计学意（Z 值分别为 2.895、3.128，*P* 值均为 0.000）；ROC 曲线见图 1。

3 讨论

子宫内膜癌的治疗方法较多，主要以手术治疗为主，辅以放疗、化疗等，目的是增加患者的临床获益，改善远期预后。然而相当一部分子宫内膜癌患者的病情处于早期，发生淋巴结转移的可能性较小[8,9]。与此同时，常规影像学检查难以准确地检出子宫内膜癌伴随淋巴结转移。由此可见，若能准确地评估子宫内膜癌的病情和预测淋巴结转移，将有助于治疗方案的优化，减少不必要的淋巴结切除，提高手术安全性。一直以来，临床学者不断寻找与子宫内膜癌密切相关的指标，期望解释子宫内膜癌的发病机制及发生淋巴结转移的机制，提高对子宫内膜癌病情的评估水平和淋巴结转移的预测水平，为此病的诊治提供证据支持[10,11]。载脂蛋白 AI 具有促进胆固醇运输和脂质代谢

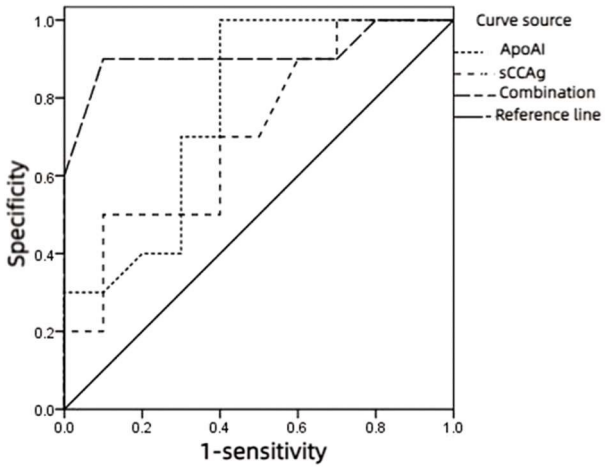

图 1 血清载脂蛋白 AI 联合鳞状细胞癌抗原预测子宫内膜癌患者发生淋巴结转移的

Figure 1 Serum apolipoprotein AI combined with squamous cell carcinoma antigen predicts lymph node metastasis in patients with endometrial cancer

的生理作用,相关研究表明,载脂蛋白 AI 水平降低是肥胖相关恶性肿瘤的独立预测因素[12,13]。近年来,国外研究发现,载脂蛋白 AI 在子宫内膜癌组织中含量明显减少,其表达水平与此病的病情演变有关[14]。也有研究表明,载脂蛋白 AI 低水平可能有助于子宫内膜癌的发生、发展,与癌细胞的转移程度及预后有关[15]。在本研究结果显示:Ⅲ～Ⅳ期组、中低分化组和子宫肌层浸润≥1/2 组的血清载脂蛋白 AI 水平均明显降低,与徐郁慧[16]等的研究结果相符,提示血清载脂蛋白 AI 与子宫内膜癌的不同临床分期、病理分级、子宫肌层浸润程度有关。

鳞状细胞癌抗原是一种参与肿瘤生长的肿瘤糖蛋白相关抗原,在多种恶性肿瘤的病灶中含量增加,与患者的疗效及预后密切相关[17]。孙燕红[18]等的研究显示,子宫内膜癌患者血清鳞状细胞癌抗原表达水平明显升高,这可能与鳞状细胞癌抗原能够抑制子宫内膜癌细胞凋亡有关,有利于子宫内膜癌细胞的增殖和癌灶浸润。从本研究结果可知,Ⅲ～Ⅳ期组血清鳞状细胞癌抗原表达水平高于Ⅰ～Ⅱ期组,中低分化组血清鳞状细胞癌抗原表达水平高于高分化组,子宫肌层浸润≥1/2 组血清鳞状细胞癌抗原表达水平高于子宫肌层浸润＜1/2 组,与 Taylor[19]等的研究结果相符,提示血清鳞状细胞癌抗原与子宫内膜癌病理特征的关系密切。Peng[20]等研究表明,子宫内膜癌患者血清高水平表达鳞状细胞癌抗原时,其临床分期往往处于中晚期,癌细胞分化程度较低,子宫肌层浸润程度较大,亦也本研究观点相符。当然,也有研究认为,血清鳞状细胞癌抗原表达水平与子宫内膜癌的病理特征并不必然存在关联[21],有悖于本研究观点,究其原因,考虑在于此项研究的样本量不多,未能得到具有统计学意义的研究结果。尽管如此,更多的研究显示,血清鳞状细胞癌抗原表达水平与子宫内膜癌的病情演变有关[22,23]。由此不难看出,检测子宫内膜癌患者血清鳞状细胞癌抗原表达水平,有助于评估其肿瘤负荷,指导治疗方案的制定。

不管采用何种方法治疗子宫内膜癌,若能在治疗前准确地预测淋巴结转移,将有助于治疗方案的制定和调整,这必然增加患者的临床获益。相关研究表明,子宫内膜癌患者血清载脂蛋白 AI 和鳞状细胞癌抗原的表达水平,均能在一定程度上反映子宫内膜癌细胞的增殖和转移活力[24,25]。从本研究表 4 结果可知,淋巴结转移组血清载脂蛋白 AI 低于非淋巴结转移组,鳞状细胞癌抗原表达水平高于非淋巴结转移组,与 Zhang[26]等的研究结果相契合,意味着发生淋巴结转移的子宫内膜癌细胞患者血清载脂蛋白 AI 更低,鳞状细胞癌抗原表达水平更高。由此推测,子宫内膜癌患者血清载脂蛋白 AI 表达水平不断降低和鳞状细胞癌抗原表达水平不断升高时,预示着患者发生淋巴结转移的可能性较大。分析原因,考虑在于载脂蛋白 AI 能够抑制子宫内膜癌细胞的增殖和转移,鳞状细胞癌抗原参与子宫内膜癌细胞生长和转移等过程[27-29]。Yang[30]等研究发现,在子宫内膜癌细胞侵及淋巴结后,患者机体鳞状细胞癌抗原含量可明显增加,并伴随着载脂蛋白 AI 含量减少,亦说明了子宫内膜癌患者血清载脂蛋白 AI 和鳞状细胞癌抗原与其发生淋巴结转移的关系密切。在本研究中,通过 ROC 曲线分析,结果显示:血清载脂蛋白 AI 联合鳞状细胞癌抗原预测子宫内膜癌患者发生淋巴结转移的效能较好。基于本研究结果,结合笔者的临床实践,认为在子宫内膜癌患者血清载脂蛋白 AI 表达水平较低,鳞状细胞癌抗原表达水平较高时,应警惕淋巴结转移发生,有必要进行更深入检查和调整治疗方案,使患者的临床获益更多。

综上所述,血清载脂蛋白 AI、鳞状细胞癌抗原与子宫内膜癌的不同临床分期、病理分级、子宫肌层浸润程度有关,术前检测两者表达水平有助于淋巴结转移的预测,对于指导临床治疗具有积极作用。本研究创新之处在于揭示了载脂蛋白 AI、鳞状细胞癌抗原与子宫内膜癌病理特征的关系及对淋巴结转移的预测价值,为研究此病的发病机制提供了新方向。然而由于本研究样本量不多,未分析载脂蛋白 AI、鳞状细胞癌抗原与子宫内膜癌疗效及远期预后的关系,有待日后深入分析载脂蛋白 AI 和鳞状细胞癌抗原在子宫内膜癌发病机制中的具体作用,为进一步提高对此病的认识水平和寻找其治疗药物提供更有价值的信息。

参 考 文 献(References)

[1] Connor EV, Rose PG. Management Strategies for Recurrent Endometrial Cancer [J]. Expert Rev Anticancer Ther, 2018, 18(9): 873-885

[2] Brooks RA, Fleming GF, Lastra RR, et al. Current recommendations and recent progress in endometrial cancer[J]. CA Cancer J Clin, 2019, 69(4): 258-279

[3] Multinu F, Ducie J A, Eriksson A G Z, et al. Role of lymphadenectomy in endometrial cancer with nonbulky lymph node metastasis: comparison of comprehensive surgical staging and sentinel lymph node algorithm[J]. Gynecol Oncol, 2019, 155(2): 177-185

[4] McDonald ME, Bender DP. Endometrial Cancer: Obesity, Genetics, and Targeted Agents[J]. Obstet Gynecol Clin North Am, 2019, 46(1): 89-105

[5] 王玥, 郑秀妍, 江滕, 等. Ⅰ型子宫内膜样癌中 ABCA1、ApoA1 及 SR-B1 的表达及意义 [J]. 临床与实验病理学杂志, 2020, 36(5): 583-586

[6] 鲁鹏, 候丽盈, 刘艳, 等. 中性粒细胞与淋巴细胞比值及鳞状细胞癌抗原预测宫颈鳞状细胞癌患者预后价值分析[J]. 国际妇产科学杂志, 2021, 48(1): 51-55

[7] 孙燕红, 杨春玲, 吴玮. 子宫内膜癌患者血清血管内皮生长因子、鳞状细胞癌抗原表达水平及其与病理参数的相关性分析[J]. 中国医药导报, 2022, 19(14): 117-120

[8] Mueller J J, Nobre S P, Braxton K, et al. Incidence of pelvic lymph node metastasis using modern FIGO staging and sentinel lymph node mapping with ultrastaging in surgically staged patients with endometrioid and serous endometrial carcinoma [J]. Gynecol Oncol, 2020, 157(3): 619-623

[9] Passarello K, Kurian S, Villanueva V. Endometrial Cancer: An Overview of Pathophysiology, Management, and Care [J]. Semin Oncol Nurs, 2019, 35(2): 157-165

[10] Trojano G, Olivieri C, Tinelli R, et al. Conservative treatment in early stage endometrial cancer: a review [J]. Acta Biomed, 2019, 90(4): 405-410

[11] van den Heerik ASVM, Horeweg N, de Boer SM, et al. Adjuvant therapy for endometrial cancer in the era of molecular classification: radiotherapy, chemoradiation and novel targets for therapy [J]. Int J Gynecol Cancer, 2021, 31(4): 594-604

[12] Azmi S, Ferdousi M, Liu Y, et al. The role of abnormalities of lipoproteins and HDL functionality in small fibre dysfunction in people with severe obesity[J]. Sci Rep, 2021, 11(1): 1-9

[13] Bradley D, Blaszczak A, Yin Z, et al. Clusterin impairs hepatic insulin sensitivity and adipocyte clusterin associates with cardiometabolic risk[J]. Diabetes Care, 2019, 42(3): 466-475

[14] Clarke MA, Long BJ, Del Mar Morillo A, et al. Association of Endometrial Cancer Risk With Postmenopausal Bleeding in Women: A Systematic Review and Meta-analysis[J]. JAMA Intern Med, 2018, 178(9): 1210-1222

[15] Zhao T J, Zhu N, Shi Y N, et al. Targeting HDL in tumor microenvironment:New hope for cancer therapy [J]. J Cell Physiol, 2021, 236(11): 7853-7873

[16] 徐郁慧, 陈晓军. 子宫内膜癌及非典型增生患者血清载脂蛋白 AI 水平及其模拟肽 L4F 对子宫内膜癌细胞增殖的抑制作用[J]. 复旦学报(医学版), 2022, 49(1): 1-9

[17] Zhu H. Squamous Cell Carcinoma Antigen: Clinical Application and Research Status[J]. Diagnostics (Basel), 2022, 12(5): 1065

[18] 孙燕红, 杨春玲, 吴玮. 子宫内膜癌患者血清血管内皮生长因子、鳞状细胞癌抗原表达水平及其与病理参数的相关性分析[J]. 中国医药导报, 2022, 19(14): 117-120

[19] Taylor M H, Lee C H, Makker V, et al. Phase IB/II trial of lenvatinib plus pembrolizumab in patients with advanced renal cell carcinoma, endometrial cancer, and other selected advanced solid tumors [J]. J Clin Oncol, 2020, 38(11): 1154

[20] Peng N J, Hu C, Chiu Y L, et al. Detection of recurrent cervical cancer and prediction of its patient survival with serum squamous-cell carcinoma-antigen and 2- [18F]fluoro-2-deoxy-D-glucose-positron emission tomography/computed tomography [J]. Diagnostics, 2020, 10(9): 657

[21] Kubik S, Moszynska-Zielinska M, Fijuth J, et al. Assessment of the relationship between serum squamous cell carcinoma anti gen (SCC-Ag) concentration in patients with locally advanced squamous cell carcinoma of the uterine cervix and the risk of relapse [J]. Prz Menopauzalny, 2019, 18(1): 23-26

[22] 喻茂文, 鄢骑兵, 陈建军, 等. 血清 CA125、CA19-9、CA724、SCCAg 联合检测在子宫内膜癌中的诊断价值 [J]. 癌症进展, 2019, 17(17): 2074-2078, 2104

[23] Ghonemy S, Mohamed B, Elkashishy K, et al. Squamous Cell Carcinoma Antigen in Psoriasis: An Immunohistochemical Study[J]. J Clin Aesthet Dermatol, 2021, 14(9): 50-53

[24] Wan Q, Yan W, Liu Y, et al. Prognostic value of post-radiation serum squamous cell carcinoma antigen and primary tumor regression for cervical squamous cell carcinoma [J]. Cancer Biomark, 2020, 29(3): 327-335

[25] Hassen C B, Gutierrez-Pajares J L, Guimaraes C, et al. Apolipoprotein-mediated regulation of lipid metabolism induces distinctive effects in different types of breast cancer cells [J]. Breast Cancer Res, 2020, 22(1): 1-17

[26] Zhang T, Wang Q, Wang Y, et al. AIBP and APOA-I synergistically inhibit intestinal tumor growth and metastasis by promoting cholesterol efflux[J]. J Transl Med, 2019, 17(1): 1-14

[27] 史玲玲, 史九波, 董林. 鳞状细胞癌抗原、人绒毛膜促性腺激素及肿瘤特异性生长因子在子宫内膜癌中的表达及临床意义分析[J]. 癌症进展, 2021, 19(10): 1050-1053

[28] Wang H, Lakshmipriya T, Chen Y, et al. Squamous Cell Carcinoma Biomarker Sensing on a Strontium Oxide-Modified Interdigitated Electrode Surface for the Diagnosis of Cervical Cancer [J]. Biomed Res Int, 2019, 18(5): 2807123

[29] Verma P, Nair RR, Singh S, et al. High Level of APOA1 in Blood and Maternal Fetal Interface Is Associated With Early Miscarriage[J]. Reprod Sci, 2019, 26(5): 649-656

[30] Yang D D, Chen Z H, Wang D S, et al. Prognostic value of the serum apolipoprotein B to apolipoprotein AI ratio in metastatic colorectal cancer patients[J]. J Cancer, 2020, 11(5): 1063