doi: 10.13241/j.cnki.pmb.2023.03.013

经皮椎间孔镜手术不同入路治疗单节段腰椎间盘突出症疗效对比的回顾性研究 *

乐赛男[1] 郭海艳[1] 赵 佳[1] 刘丽娟[1] 蒋继乐[1△] 张 宁[2]

（1 北京积水潭医院特需国际医疗部 北京 102218；2 北京积水潭医院脊柱外科 北京 102218）

摘要 目的：对比经皮椎间孔镜手术不同入路治疗单节段腰椎间盘突出症（LDH）的疗效。**方法：**回顾性分析 2018 年 5 月至 2020 年 5 月我院收治的 80 例单节段 LDH 患者的临床资料。患者均接受经皮椎间孔镜手术，根据手术入路的不同，分为经椎间孔入路（PETD）组和经椎板间入路（PEID）组，每组均 40 例。比较两组的手术相关指标、术后恢复指标、手术前后的 Oswestry 功能障碍指数（ODI）和视觉模拟评分法（VAS）评分，以及术后并发症情况。**结果：**PEID 组的手术时间短于 PETD 组，X 线透视次数少于 PETD 组，差异均有统计学意义（$P<0.05$）。两组的术中出血量相比，差异无统计学意义（$P>0.05$）。PETD 组的术后卧床时间短于 PEID 组，差异有统计学意义（$P<0.05$）。两组的术后 1 d 直腿抬高试验角度、住院时间、复发率相比，差异无统计学意义（$P>0.05$）。两组患者术后 1 d、术后 3 个月、术后 12 个月的 ODI 评分、VAS 评分均低于术前，且呈降低趋势（$P<0.05$）；同一时间点两组间 ODI 评分、VAS 评分比较，差异无统计学意义（$P>0.05$）。两组的并发症发生率相比，差异无统计学意义（$P>0.05$）。**结论：**PETD 和 PEID 经皮椎间孔镜手术治疗单节段 LDH 总体疗效和安全性接近，PETD 可缩短术后卧床时间，PEID 的操作难度更低、可减少手术时间和 X 线透视次数。临床中应视患者实际情况选择合适的入路。

关键词：经皮椎间孔镜手术；经椎间孔入路；经椎板间入路；腰椎间盘突出症；疗效

中图分类号：R681.53 **文献标识码：**A **文章编号：**1673-6273(2023)03-466-05

A Retrospective Study on the Efficacy Comparison of Different Approaches of Percutaneous Foraminal Endoscopic Surgery in the Treatment of Single Segment Lumbar Disc Herniation*

LE Sai-nan[1], GUO Hai-yan[1], ZHAO Jia[1], LIU Li-juan[1], JIANG Ji-le[1△], ZHANG Ning[2]

(1 Department of Special Needs International Medical, Beijing Jishuitan Hospital, Beijing, 102218, China;

2 Department of Spinal Surgery, Beijing Jishuitan Hospital, Beijing, 102218, China)

ABSTRACT Objective: To compare the efficacy of different approaches of percutaneous foraminal endoscopic surgery in the treatment of single segment lumbar disc herniation (LDH). **Methods:** The clinical data of 80 patients with single segment LDH who were treated in our hospital from May 2018 to May 2020 were analyzed retrospectively. All patients underwent percutaneous foraminal endoscopic surgery, according to the different surgical approaches, the patients were divided into percutaneous endoscopic transforaminal discectomy (PETD) group and percutaneous endoscopic interlaminar discectomy (PEID) group, with 40 cases in each group. The surgery related indexes, postoperative recovery indexes, Oswestry dysfunction index (ODI) and visual analogue scale (VAS) scores before and after surgery, as well as postoperative complications were compared between the two groups. **Results:** The operative time of the PEID group was shorter than that of the PETD group, and the number of X-ray fluoroscopy sessions was less than that of the PETD group, the differences were statistically significant($P<0.05$). Compared with the intraoperative blood loss in the two groups, there was no significant difference($P>0.05$). The duration of postoperative bed rest in the PETD group was shorter than that in the PEID group, and the difference was statistically significant($P<0.05$). Compared with the straight leg raise test angle, hospital stay and recurrence rate of the two groups on the first day after surgery, there was no significant difference ($P>0.05$). The ODI scores and VAS scores of the patients in the two groups were lower than those of before surgery at 1 d, 3 months, and 12 months after surgery, and showed a downward trend ($P<0.05$). Compared with the ODI score and VAS score between the two groups at the same time point, there was no significant difference ($P>0.05$). Compared with the incidence of complication rate between the two groups, there was no significant difference ($P>0.05$). **Conclusion:** The overall efficacy and safety of PETD and PEID percutaneous foraminal endoscopic surgery for the treatment of single segment LDH are similar, PETD can shorten the duration of postoperative bed rest, while PEID is less difficult to operate, and can reduce the operative time and the

* 基金项目：首都卫生发展科研专项（2020-4-2076）；积水潭学科骨干项目（XKGG201814）

作者简介：乐赛男（1987-），女，硕士研究生，研究方向：腰椎疾病的诊治，E-mail：zyueyun0955@163.com

△ 通讯作者：蒋继乐（1987-），男，博士，副主任医师，研究方向：脊柱、腰椎疾病的诊治，E-mail：jile.jiang@gmail.com

（收稿日期：2022-06-08 接受日期：2022-06-30）

number of X-ray fluoroscopy sessions. The appropriate approach should be selected according to the actual situation of patients in clinical practice.

Key words: Percutaneous foraminal endoscopic surgery; Percutaneous endoscopic transforaminal discectomy; Percutaneous endoscopic interlaminar discectomy; Lumbar disc herniation; Efficacy

Chinese Library Classification(CLC): R681.53 Document code: A

Article ID: 1673-6273(2023)03-466-05

前言

腰椎间盘突出症 (Lumbar disc herniation,LDH)是一种常见的骨科疾病,发病机制与腰椎使用不当、骨质疏松等多种因素有关,有 15%~20%的患者需手术治疗[1]。目前手术治疗该病的方法较多,应用最广泛的为经皮椎间孔镜手术,该术式创伤小、对脊柱稳定性影响小、疗效明显[2]。经皮椎间孔镜手术的手术入路有经椎间孔入路(Percutaneous endoscopic transforaminal discectomy,PETD)和经椎板间入路(Percutaneous endoscopic interlaminar discectomy,PEID)两种,一般认为 PETD 无需全麻,术后卧床时间更短,但不适应于 L5/S1 节段,而 PEID 的操作更简便,适用于 L5/S1 节段,但两者的优劣目前尚无定论,手术入路的选择可能会影响手术疗效[3,4]。为此本文选取在我院接受治疗的 80 例单节段 LDH 患者的临床资料进行回顾性分析,比较经皮椎间孔镜手术不同入路治疗的疗效,以期探讨两种入路的优缺点,为临床选择较优的手术入路方式提供参考,现报道如下。

1 资料与方法

1.1 一般资料

回顾性分析 2018 年 5 月至 2020 年 5 月我院收治的 80 例单节段 LDH 患者的临床资料。纳入标准:① 根据电子计算机断层扫描(Computed tomography,CT)、核磁共振成像(Magnetic resonance imaging,MRI)检查确诊为单节段 LDH;② 入院前保守治疗超过 3 个月后症状无明显改善;③ 具有手术治疗指征且完成手术。排除标准:① 合并马尾综合征、脊椎失稳、腰椎管狭窄等腰椎疾病者;② 椎间盘严重钙化者;③ 肝肾功能、心肺功能异常者;④ 有全身严重感染、免疫功能障碍、凝血功能障碍者。患者均接受经皮椎间孔镜手术,根据手术入路的不同,分为 PETD 组和 PEID 组,每组均 40 例。PETD 组包括男 23 例,女 17 例;年龄 20~85 岁,平均(47.65± 10.13)岁;病程 3~25 个月,平均(6.58± 1.27)个月;突出节段位于 L4/L5 35 例,L5/S1 5 例;中央型 14 例,旁正中型 26 例;PEID 组包括男 25 例,女 15 例;年龄 22~86 岁,平均(48.17± 12.30)岁;病程 4~28 个月,平均(6.72± 1.84)个月;突出节段位于 L4/L5 33 例,L5/S1 7 例;中央型 10 例,旁正中型 30 例。两组一般资料相比无差异(P>0.05),具有均衡可比性。

1.2 方法

两组术前常规行血液、心电图、胸片、腰椎电子计算机断层扫描(CT)、磁共振成像(MRI)、腰椎正侧位以及过伸过屈 X 线片检查。并对两组进行术前心理指导,两组均取俯卧位。PETD 组:C 型臂下定位责任椎间隙,在其旁开 12~14 cm,由此进针,以利多卡因逐层局部浸润麻醉,穿刺针穿至责任间隙椎间孔安全三角区,沿导丝逐级置入导棒;将工作套管置入椎间孔,连接 Spinendos 椎间孔镜(德国 SPINENDOS 公司),镜下探查,用抓钳取出突出的髓核组织,对肥厚或钙化的黄韧带进行修整。射频成形椎间盘并止血,神经根充分减压后退出椎间孔镜,缝合切口。PEID 组:气管插管下全麻,C 型臂下定位责任间隙,在其旁开 1.0~1.5 cm,由此进针,置入扩张棒指向靶点,置入工作通道和内窥镜;电凝出血点,咬除部分黄韧带,显露硬膜囊及神经根,连接椎间孔镜,镜下探查,取出突出的髓核组织,与 PETD 组相同,止血并缝合切口。术后待患者清醒后多与患者沟通交流,告知患者手术情况,消除患者心理恐惧,提高患者治疗配合度、依从性。两组术后均应用镇痛、营养神经等药物,术后均指导患者去枕平卧 4-6 小时,给予患者心电监护及吸氧,指导患者轴向翻身,告知患者不要进食产气食物,排气后可循序渐进过度到正常饮食。指导患者做股四头肌功能锻炼。术后第一天指导患者通过 30 度,60 度,90 度循序渐进的方法佩戴腰围床上坐起,并下床活动,3 个月内避免剧烈活动。

1.3 随访

随访截止日期为 2021 年 5 月 30 日,全部患者均获得为期 1 年的随访,无失访者。术后每月电话随访,术后 3 个月和 12 个月入院复查,患者自觉不适者随时入院。

1.4 观察指标

① 两组手术相关指标:手术时间、术中出血量、X 线透视次数;② 两组术后恢复指标:术后 1 d 直腿抬高试验角度、卧床时间、住院时间、复发率;③ 术前、术后 1 d、术后 3 个月、术后 12 个月,患者的腰椎功能采用 Oswestry 功能障碍指数(Oswestry Disability Index,ODI)评价,患者的肢体疼痛程度采用视觉模拟评分法(Visual Analog Scale,VAS)评价。ODI 包括腰椎疼痛、个人生活、提举重物、行走、坐立、站立、睡眠、性生活、社会生活、旅行 10 个观察项目,每项评分 0~5 分,总分为(得分 /5× 回答的问题数)× 100%,越低表示腰椎功能越好[5];VAS 评分为 0~10 cm 刻度尺模式,10 分为剧烈疼痛,0 分为无疼痛,评分越高表示疼痛程度越明高[6]。④ 观察两组术后并发症(包括下肢外侧麻木、轻度神经根损伤等)发生情况。

1.5 统计学方法

采用 SPSS25.0 分析数据。手术时间、术中出血量、X 线透视次数等计量资料以均数± 标准差($\bar{x}\pm s$)表示,采用 t 检验。性别、复发率、突出节段等计数资料以率表示,采用 x^2 检验。检验水准为α=0.05。

2 结果

2.1 比较手术相关指标

PEID 组手术时间短于 PETD 组,X 线透视次数少于 PETD 组,差异均有统计学意义(P<0.05)。两组的术中出血量相比,差异无统计学意义(P>0.05)。见表 1。

表 1 两组的手术相关指标的比较($\bar{x}\pm s$)

Table 1 Comparison of operation related indexes between the two groups($\bar{x}\pm s$)

Groups	n	Operative time(min)	Intraoperative blood loss (mL)	Number of X-ray fluoroscopy sessions(times)
PETD group	40	85.34± 10.57	35.82± 8.86	22.21± 6.95
PEID group	40	60.30± 9.81	37.64± 8.20	9.18± 2.73
t		10.982	-0.953	11.036
P		0.000	0.343	0.000

2.2 两组术后恢复指标的比较

PETD 组的术后卧床时间短于 PEID 组，差异有统计学意义(P<0.05)。两组术后 1 d 直腿抬高试验角度、住院时间相比，差异无统计学意义(P>0.05)。PETD 组 1 例患者于术后 8 个月复发，PEID 组 1 例患者于术后 12 个月复发，两例均行椎板开窗椎间盘摘除术后恢复，两组复发率相比，差异无统计学意义(P>0.05)。见表 2。

表 2 两组术后恢复指标的比较

Table 2 Comparison of postoperative recovery indexes between the two groups

Groups	n	Straight leg raise test angle at 1 d after surgery(°)	Bed rest(h)	Hospital stay(d)	Recurrence rate[n(%)]
PETD group	40	66.30± 9.13	4.62± 2.01	3.20± 0.48	1(2.50)
PEID group	40	63.31± 8.54	9.63± 2.74	3.41± 0.53	1(2.50)
t		1.513	-9.324	-1.857	0.000
P		0.134	0.000	0.067	1.000

2.3 比较 ODI 评分、VAS 评分

两组患者术后 1 d、术后 3 个月、术后 12 个月 ODI 评分、VAS 评分均低于术前，且呈降低趋势，差异有统计学意义(P<0.05)；同一时间点两组间 ODI 评分、VAS 评分比较，差异无统计学意义(P>0.05)。见表 3。

表 3 两组 ODI 评分、VAS 评分的比较($\bar{x}\pm s$)

Table 3 Comparison of ODI score and VAS score between the two groups($\bar{x}\pm s$)

Groups	n	ODI(%)				VAS(scores)			
		Before surgery	1 d after surgery	3 months after surgery	12 months after surgery	Before surgery	1 d after surgery	3 months after surgery	12 months after surgery
PETD groups	40	40.62± 3.10	19.06± 4.93*	10.94± 2.17*#	3.14± 1.53*#&	6.74± 1.62	3.21± 0.33*	1.05± 0.23*#	0.61± 0.14*#&
PEID groups	40	40.31± 3.90	20.91± 3.60*	10.83± 1.80*#	3.38± 1.30*#&	6.95± 1.90	3.40± 0.58*	0.98± 0.27*#	0.65± 0.25*#&
t		0.394	-1.917	0.247	-0.756	-0.532	-1.801	1.248	-0.883
P		0.695	0.059	0.806	0.452	0.596	0.076	0.216	0.380

Note: *compared with before surgery, P<0.05. #compared with 1d after surgery, P<0.05. &compared with 3 months after surgery, P<0.05.

2.4 两组的术后并发症情况

PETD 组术后发生下肢外侧麻木 1 例，轻度神经根损伤 1 例，对症治疗后康复，并发症发生率为 5.00%(2/40)；PEID 组术后下肢外侧麻木 2 例，对症治疗后康复，并发症发生率为 5.00%(2/40)。两组的并发症发生率相比，差异无统计学意义(x^2=0.000，P=1.000)。

2.5 典型病例

患者 1，女，32 岁，以右下肢放射性疼痛 2 月为主诉住院，给予 PETD 经皮椎间孔镜手术治疗。见图 1A~C。患者 2，男，45 岁，以腰痛伴左下肢放射性疼痛 1 月为主诉住院，给予 PEID 经皮椎间孔镜手术治疗。见图 2A~C。

3 讨论

经皮椎间孔镜手术是在经皮椎间盘切吸术的基础上发展而来的治疗 LDH 的新型术式，由于其应用椎间孔镜系统，因而在精确性、安全性、并发症等方面具有明显优势，手术入路主要有 PETD 和 PEID 两种[7-9]。PETD 逐级扩张穿刺通道，对硬膜囊和神经几乎无影响，工作套管经椎间孔进入硬膜外腔前侧间隙，在内镜下取出椎间盘组织，解除对神经根及硬膜囊的压迫[10-12]。PEID 则是黄韧带分层切开显露椎管，之后摘除髓核[13-15]。

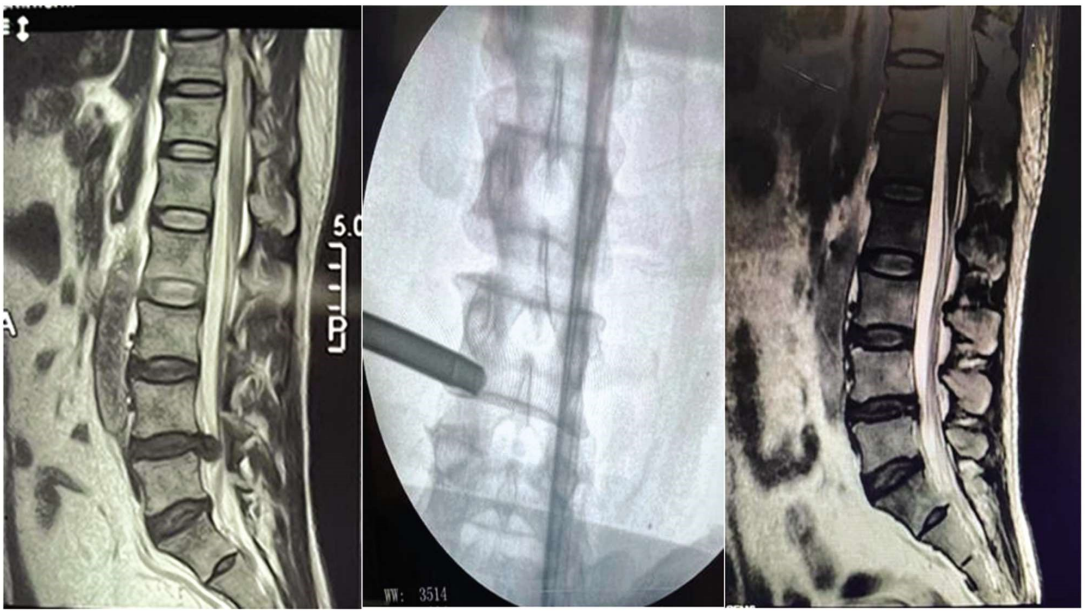

A B C

图 1 PETD 组典型病例影像学资料

Fig.1 Imaging data of typical cases in PETD group

Note: A: Preoperative MRI sagittal position indicates lumbar 4/5 intervertebral disc prolapse. B: Intraoperative X-ray showed that the working channel entered the intervertebral disc through the lumbar 4 and 5 intervertebral foramen. C: MRI reexamination showed that the prolapsed nucleus pulposus was completely removed.

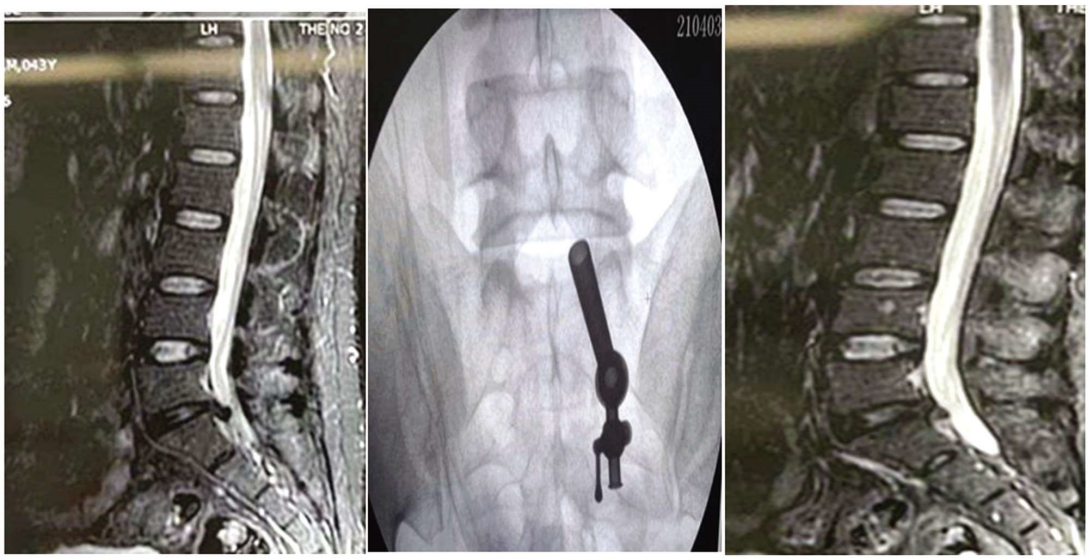

A B C

图 2 PEID 组典型病例影像学资料

Fig.2 Imaging data of typical cases in peid group

Note: A: Preoperative MRI sagittal position indicates lumbar 5/sacral 1 intervertebral disc prolapse. B: Intraoperative X-ray showed that the working channel entered the intervertebral disc through the lumbar 5 sacral 1 lamina. C: MRI reexamination showed that the prolapsed nucleus pulposus was completely removed.

既往观点认为,L5/S1 节段由于椎间孔较小,部分患者高髂嵴阻挡，横突增生肥大，不宜行 PETD，而 PEID 主要应用于 L5/S1 节段,原因是随着腰椎节段增高,椎间隙逐渐变窄[16,17]。本研究中,PETD 组 L5/S1 节段患者均穿刺成功,对横突肥大而使椎间孔镜到达靶点有困难者,可考虑磨除部分横突根部。对于 PEID 组的 L4/L5 节段患者,术中可使患者腰椎前屈,增大椎板间隙,以利于 PEID 进行操作[18]。本研究认为 L4/L5 节段病变的患者可优先采取 PETD,而 L5/S1 节段者可视实际情况选择。

经皮椎间孔镜手术在 C 臂机辅助下进行穿刺位置选择及置入工作通道,而放射线暴露对医患的影响不可忽视[19-21]。在本研究中,PETD 组的 X 线透视次数明显多于 PEID 组,原因在于 PETD 比 PEID 入路穿刺更困难,穿刺距离较远、角度较大且需进行椎间孔成形[22,23]。PETD 除透视次数增多外,穿刺和建立工作通道时间也更长,都会导致手术时长的增加,本研究中 PEID

组的手术时间短于 PETD 组，证实了这一结果。经皮椎间孔镜手术属于微创手术，因此本研究中两组的术中出血量均较少且无明显差异。

在本研究中，PETD 组的术后卧床时间短于 PEID 组，可能的原因是 PETD 在局部麻醉下即可完成，PEID 则需全身麻醉，局部麻醉意味着术后无麻醉苏醒恢复期，故卧床时间更短。PEID 更宜在全身麻醉下进行的原因是术中需拨开神经根，若局麻效果欠佳，患者较难忍受剧痛；如果采用局麻联合强化麻醉，由于异丙酚等药物可抑制呼吸，处于俯卧位的患者一旦出现呼吸抑制，难以及时采取抢救措施[24-26]。本研究中两组的术后 1 d 直腿抬高试验角度、住院时间、复发率相比均无明显差异，提示虽然 PETD 组卧床时间更短，但术后恢复速度与 PEID 组相当。患者疾病复发通常是由于术后椎间盘内的髓核从纤维环脱出，压迫神经根[27]。为减少复发，应将松动的椎间盘切除，行纤维环成形术，术后应嘱咐患者避免大幅度运动。

本研究还显示，两组患者术后 ODI 评分、VAS 评分均明显低于术前且两组间无显著差异，提示两种入路在术后腰椎功能恢复和缓解疼痛方面均可取得较好的疗效。LDH 手术的关键在于摘除突出髓核，解除神经压迫，两种入路均能达到这一目的[28]。PETD 组术后发生下肢外侧麻木 1 例，PEID 组发生 2 例，考虑为工作通道进入椎管，间接加重了突出物对神经的压迫[29,30]。PETD 组术后发生轻度神经根损伤 1 例，可能与术者操作熟练度相对不足有关。上述并发症均经对症治疗后均康复，两组均未出现脑脊液漏、感染等严重并发症，且并发症发生率无明显差异，表明两种入路均具有较高的安全性。

综上所述，PETD 可缩短术后卧床时间，PEID 的操作难度更低、可减少 X 线透视次数。两种入路下的经皮椎间孔镜手术治疗单节段 LDH 总体疗效无明显差异，且均有较高的安全性，临床中应视患者实际情况选择合适的入路。

参 考 文献（References）

[1] Berra LV, Di Rita A, Longhitano F, et al. Far lateral lumbar disc herniation part 1: Imaging, neurophysiology and clinical features[J]. World J Orthop, 2021, 12(12): 961-969

[2] 刘雅普, 高利峰, 徐永辉, 等. 经皮经椎间孔入路内镜下椎间盘切除术治疗腰椎间盘突出症术中并发类脊髓高压症的临床研究[J]. 中国脊柱脊髓杂志, 2019, 29(4): 382-384

[3] 刘丰平, 赵红卫, 董军峰, 等. 后外侧入路椎间孔镜下 L5/S1 椎间盘突出伴高髂嵴髓核摘除术的技术改进 [J]. 中国微创外科杂志, 2019, 19(2): 101-105

[4] 孙凤龙, 梁庆晨, 王宏庆, 等. 脊柱内镜下经椎间孔腰椎椎间融合术治疗腰椎间盘突出症伴腰椎不稳的早期临床研究[J]. 中华骨与关节外科杂志, 2019, 12(10): 754-760

[5] Zigler JE, Delamarter RB. Oswestry disability index [J]. J Neurosurg Spine, 2014, 20(2): 241-242

[6] Faiz KW. VAS--visual analog scale[J]. Tidsskr Nor Laegeforen, 2014, 134(3): 323

[7] Li R, Chen B, Shen W, et al. Evaluation on curative effects of percutaneous endoscopic lumbar discectomy via a transforaminal approach versus an interlaminar approach for patients with lumbar disc herniation: A protocol for systematic review and meta-analysis [J]. Medicine (Baltimore), 2021, 100(39): e27089

[8] Li P, Yang F, Tong Y, et al. Comparison of Percutaneous Transforaminal Endoscopic Decompression and Transforaminal Lumbar Interbody Fusion in the Treatment of Single-Level Lumbar Disc Herniation with Modic Type I Changes[J]. J Pain Res, 2021, 14: 3511-3517

[9] 韩先章, 王江波, 杨洪波, 等. 经皮椎间孔镜法治疗腰椎间盘突出症的效果观察[J]. 现代生物医学进展, 2021, 21(4): 785-788

[10] 魏鑫鹏, 崔传广, 颜廷卫, 等. 椎板间入路与椎间孔入路内窥镜椎间盘切除术治疗 L5S1 椎间盘突出症的比较 [J]. 中国矫形外科杂志, 2018, 26(13): 1177-1182

[11] Zhu K, He D. Transforaminal percutaneous endoscopic discectomy for symptomatic gas-filled discal cysts-report of three cases and literature review[J]. J Orthop Surg Res, 2021, 16(1): 251

[12]Kapetanakis S, Gkantsinikoudis N, Charitoudis G. Implementation of Percutaneous Transforaminal Endoscopic Discectomy in Competitive Elite Athletes With Lumbar Disc Herniation: Original Study and Review of the Literature [J]. Am J Sports Med, 2021, 49 (12): 3234-3241

[13] 刘俭涛, 李新友, 张小卫, 等. 局麻或全麻下脊柱内镜经椎板间入路治疗腰椎间盘突出症的效果对比[J]. 西安交通大学学报（医学版）, 2022, 43(1): 83-87

[14] 金祺, 陆彬彬, 高爱国, 等. 经皮内镜经椎板间入路治疗下腰椎椎间盘突出症的临床应用价值[J]. 中华骨与关节外科杂志, 2021, 14 (11): 947-953

[15] Xu WB, Wu DJ, Chen C, et al. Symptomatic Postoperative Discal Pseudocyst After Percutaneous Endoscopic Interlaminar Discectomy: Case Report and Literature Review [J]. Orthop Surg, 2021, 13 (1): 347-352

[16] 王海澎, 舒伟, 倪兵, 等. 经皮内镜椎板间入路椎间盘切除术治疗腰椎间盘突出症的疗效分析 [J]. 中华神经外科杂志, 2018, 34(5): 485-489

[17] 颜廷振, 吕超亮, 魏彦春, 等. 椎间孔镜下经椎板间入路髓核摘除术与开窗髓核摘除术治疗 L5S1 椎间盘突出的疗效分析 [J]. 中国骨伤, 2019, 32(10): 933-936

[18] 刘磊, 李业成, 刘守正, 等. 椎间孔入路与椎板间入路经皮椎间孔镜手术治疗单节段腰椎间盘突出症的疗效比较[J]. 中国骨与关节损伤杂志, 2019, 34(5): 460-463

[19] Ahn Y. Transforaminal percutaneous endoscopic lumbar discectomy: technical tips to prevent complications [J]. Expert Rev Med Devices, 2012, 9(4): 361-366

[20] 秦豪, 杨克勤, 江建中, 等. C 型臂 X 线导航在经皮腰椎间孔镜椎间盘摘除术穿刺定位中的应用效果 [J]. 广西医学, 2020, 42(19): 2478-2482

[21] Zhang MB, Yan LT, Li SP, et al. Ultrasound guidance for transforaminal percutaneous endoscopic lumbar discectomy may prevent radiation exposure: A case report [J]. World J Clin Cases, 2019, 7(10): 1161-1168

[22] Hu M, Zhang Y, Zhao WJ, et al. Perioperative Hidden Blood Loss in Lumbar Disk Herniation Patients With Percutaneous Endoscopic Transforaminal Discectomy and Influencing Factors [J]. Clin Spine Surg, 2022, 35(5): E438-E443

[23] 杜炎鑫, 陈彦均, 侯宇. 经皮内镜经椎间孔入路治疗腰椎间盘突出症的中期疗效 [J]. 中国微创外科杂志, 2019, 19 (11): 1004-1006, 1011

（下转第 587 页）

参 考 文 献(References)

[1] Wang XX, Luo Q, Bai WP. Efficacy of progesterone on threatened miscarriage: Difference in drug types [J]. J Obstet Gynaecol Res, 2019, 45(4): 794-802

[2] Coomarasamy A, Devall AJ, Brosens JJ, et al. Micronized vaginal progesterone to prevent miscarriage: a critical evaluation of randomized evidence[J]. Am J Obstet Gynecol, 2020, 223(2): 167-176

[3] Zhao H, He W, Yang Z. A pairwise and network meta-analysis comparing the efficacy and safety of progestogens in threatened abortion[J]. Int J Gynaecol Obstet, 2022, 156(3): 383-393

[4] 钟韵. 孕 24～28 周晚期先兆流产的研究进展[J]. 国际生殖健康 / 计划生育杂志, 2018, 37(5): 422-425, 434

[5] 孙美英, 杨传莉, 郭学勤. 地屈孕酮联合盐酸利托君对妊娠晚期先兆流产患者血清 HCG、PAPP-A 水平的影响分析 [J]. 临床和实验医学杂志, 2020, 19(20): 2212-2215

[6] 李燕. 盐酸利托君用于晚期先兆流产保胎治疗的疗效观察[J]. 中国医药导报, 2012, 9(10): 97-98

[7] 李焰青, 韩会利. 乐孕宁口服液中药药理研究 [J]. 西北药学杂志, 2010, 25(6): 478-479

[8] 曹泽毅. 中华妇产科学 [M]. 第 2 版. 北京: 人民卫生出版社, 2004: 351-361

[9] Qin XY, Shen HH, Zhou WJ, et al. Insight of Autophagy in Spontaneous Miscarriage[J]. Int J Biol Sci, 2022, 18(3): 1150-1170

[10] 王红利, 龚小育, 张倩, 等. 滋肾育胎丸对早期先兆流产患者血清孕酮、β-HCG 水平及血液流变学的影响 [J]. 现代生物医学进展, 2021, 21(5): 954-957

[11] Petriglia G, Palaia I, Musella A, et al. Threatened abortion and late-pregnancy complications: a case-control study and review of literature[J]. Minerva Ginecol, 2015, 67(6): 491-497

[12] 杜就旧, 韩毓, 赵海燕, 等. 盐酸利托君联合黄体酮对高龄二胎先兆流产患者血清 HCG、孕酮水平及妊娠结局的影响[J]. 广东医学, 2018, 39(7): 1096-1098

[13] 尚聪敏. 盐酸利托君联合地屈孕酮对先兆流产患者血清 β- 人绒毛膜促性腺激素、孕酮及雌二醇水平的影响[J]. 实用临床医药杂志, 2019, 23(18): 122-124, 128

[14] 林娟, 关红琼, 叶春燕, 等. 盐酸利托君联合硝苯地平对先兆流产患者 Th17 和 Treg 细胞的影响[J]. 中国性科学, 2019, 28(6): 79-82

[15] 孙文辉, 王鹏. 盐酸利托君[J]. 中国新药杂志, 2007, 16(3): 255-256

[16] 李友云, 张丽, 王永超. 乐孕宁口服液联合低分子肝素钠治疗复发性流产的临床研究[J]. 现代药物与临床, 2019, 34(3): 806-809

[17] 陈洁. 乐孕宁口服液治疗先兆流产 52 例 [J]. 陕西中医, 2006, 27(6): 670-671

[18] Hadizadeh-Talasaz Z, Taghipour A, Mousavi-Vahed SH, et al. Predictive value of pregnancy-associated plasma protein-A in relation to fetal loss: A systematic review and meta-analysis [J]. Int J Reprod Biomed, 2020, 18(6): 395-406

[19] 强春香. 联合检测 VEGF 以及 PAPP-A 在鉴别诊断先兆流产和异位妊娠中的价值[J]. 中国实验诊断学, 2017, 21(8): 1393-1395

[20] Pillai RN, Konje JC, Tincello DG, et al. Role of serum biomarkers in the prediction of outcome in women with threatened miscarriage: a systematic review and diagnostic accuracy meta-analysis [J]. Hum Reprod Update, 2016, 22(2): 228-239

[21] 严东琴, 谭琴, 林晓岚. PAPP-A 联合 HCG 在先兆流产患者中的检测水平及与妊娠不良结局的相关性[J]. 中国临床研究, 2020, 33(2): 186-188, 193

[22] Martínez MC, Rodríguez-Varela C, Demur EL. New concepts and difficulties with progesterone supplementation in the luteal phase[J]. Curr Opin Obstet Gynecol, 2021, 33(3): 196-201

[23] Heydarifard Z, Zadheidar S, Yavarian J, et al. Potential role of viral infections in miscarriage and insights into the underlying molecular mechanisms[J]. Congenit Anom (Kyoto), 2022, 62(2): 54-67

[24] Szekeres-Bartho J, Csabai T, Gorgey E. Biologia futura: embryo-maternal communication via progesterone-induced blocking factor (PIBF) positive embryo-derived extracellular vesicles. Their role in maternal immunomodulation [J]. Biol Futur, 2021, 72 (1): 69-74

[25] d'Hauterive SP, Close R, Gridelet V, et al. Human Chorionic Gonadotropin and Early Embryogenesis: Review [J]. Int J Mol Sci, 2022, 23(3): 1380

[26] Ryniec J, Esfandiari N. Early Serum hCG in IVF: Are We Trending in the Right Direction?[J]. Reprod Sci, 2021, 28(7): 1827-1838

[27] Gao M, Jiang X, Li B, et al. Intrauterine injection of human chorionic gonadotropin before embryo transfer can improve in vitro fertilization-embryo transfer outcomes: a meta-analysis of randomized controlled trials[J]. Fertil Steril, 2019, 112(1): 89-97.e1

[28] 陈佳, 郭静, 韩悦, 等. 联合检测妊娠早中期孕妇血清 PAPP-A、PLGF 及子宫动脉血流参数预测子痫前期的临床意义 [J]. 解放军医药杂志, 2021, 33(2): 60-64

[29] 陈国强, 朱圣娇, 桂瑞丰, 等. 血清 HCG、E2、P、CA125 水平对早期异位妊娠与先兆流产诊断价值[J]. 中国计划生育学杂志, 2019, 27(8): 1051-1054

[30] 贾秦亮, 郭晓波. 血清 PAPP-A、β-hCG 与妊娠期糖尿病及不良妊娠结局关系 [J]. 中国计划生育学杂志, 2021, 29 (6): 1263-1265, 1269

(上接第 470 页)

[24] 吴佳璇, 游志坚, 王璇, 等. 椎管内麻醉复合镇痛治疗在合并腰椎间盘突出症手术患者中的应用 [J]. 广东医学, 2018, 39(13): 115-118

[25] 叶辉, 任秋生, 朱峰, 等. 不同麻醉下经皮椎间孔镜髓核摘除术治疗腰椎间盘突出症的疗效观察 [J]. 中国内镜杂志, 2019, 25(10): 68-72

[26] 刘涛, 戚洪亮, 王成, 等. 罗哌卡因用于硬膜外麻醉在经皮椎间孔镜手术中的浓度效应[J]. 颈腰痛杂志, 2018, 39(4): 458-460

[27] 赵晓明, 刘亮, 袁启令, 等. 椎间孔镜与椎间盘镜治疗腰椎间盘突出症后复发率及翻修率比较的 Meta 分析[J]. 中国内镜杂志, 2019, 25(12): 1-8

[28] 李东, 常志泳, 蔡平, 等. 经皮椎间孔镜与椎间盘镜髓核摘除术治疗腰椎间盘突出症的比较[J]. 中国骨与关节损伤杂志, 2018, 33(9): 31-34

[29] Lu H, Yao Y, Shi L. Percutaneous Endoscopic Lumbar Discectomy for Recurrent Lumbar Disc Herniation: An Updated Systematic Review and Meta-Analysis[J]. Indian J Orthop, 2022, 56(6): 983-995

[30] Cheng YP, Cheng XK, Wu H. A comparative study of percutaneous endoscopic interlaminar discectomy and transforaminal discectomy for L5-S1 calcified lumbar disc herniation [J]. BMC Musculoskelet Disord, 2022, 23(1): 244