doi: 10.13241/j.cnki.pmb.2022.17.033

PRDX1、HMGA2、FMNL2 在胃癌组织中的表达及与临床病理特征、上皮间充质转化和预后的关系研究 *

钱 粒[1] 陆舒旻[2] 何 鑫[1] 冯 佳[1] 章建国[1△]

（1.南通大学附属医院病理科 江苏 南通 226001；上海交通大学医学院附属新华医院肿瘤科 上海 200092）

摘要 目的：探讨过氧化物酶 1（PRDX1）、高迁移率族蛋白 A2（HMGA2）、同源形成素样蛋白 2（FMNL2）在胃癌组织中的表达及与临床病理特征、上皮 - 间充质转化（EMT）和预后的关系。**方法：**选取 2017 年 1 月～2018 年 2 月我院收治的 153 例胃癌患者，收集术中癌组织和癌旁组织。采用免疫组化法检测 PRDX1、HMGA2、FMNL2、波形蛋白（VIM）、上皮细胞钙黏蛋白（E-cad）阳性表达情况，采用实时定量 PCR（qRT-PCR）法检测 PRDX1、HMGA2、FMNL2、VIM、E-cad mRNA 相对表达量。分析胃癌组织中 PRDX1、HMGA2、FMNL2 表达与临床病理特征、EMT 和预后的关系。**结果：**与癌旁组织比较，胃癌组织中 PRDX1、HMGA2、FMNL2、VIM 阳性表达率和 mRNA 相对表达量升高，E-cad 阳性表达率和 mRNA 相对表达量降低（$P<0.05$）。胃癌组织中 PRDX1、HMGA2、FMNL2 阳性表达率与患者 TNM 分期、淋巴结转移、远处转移有关（$P<0.05$）。Pearson 相关性分析结果显示，胃癌组织中 PRDX1、HMGA2、FMNL2 mRNA 相对表达量与 VIM mRNA 相对表达量呈正相关（r=0.562、0.517、0.621，P 均＜0.05），与 E-cad mRNA 相对表达量呈负相关（r=-0.603、-0.544、-0.574，P 均＜0.05）。153 例胃癌患者术后 3 年累积生存率为 68.44%（106/153）。Kaplan-Meier 生存曲线分析结果显示，PRDX1、HMGA2、FMNL2 阳性组术后 3 年累积生存率均低于阴性组（$P<0.05$）。**结论：**胃癌组织中 PRDX1、HMGA2、FMNL2 表达升高，其表达与 TNM 分期、淋巴结转移、远处转移、EMT 以及预后有关，可作为胃癌病情和预后的辅助评估指标。

关键词：胃癌；PRDX1；HMGA2；FMNL2；临床病理特征；上皮 - 间充质转化；预后

中图分类号：R735.2 **文献标识码：**A **文章编号：**1673-6273(2022)17-3367-06

Expression of PRDX1, HMGA2 and FMNL2 in Gastric Cancer Tissues and Their Relationship Study with Clinicopathological Features, Epithelial Mesenchymal Transition and Prognosis*

QIAN Li[1], LU Shu-min[2], HE Xin[1], FENG Jia[1], ZHANG Jian-guo[1△]

(1 Department of Pathology, Affiliated Hospital of Nantong University, Nantong, Jiangsu, 226001, China;

2 Department of Oncology, Xinhua Hospital Affiliated to Shanghai Jiaotong University School of Medicine, Shanghai, 200092, China)

ABSTRACT Objective: To investigate the expression of peroxiredoxin 1 (PRDX1), high mobility group AT-Hook 2 (HMGA2) and formin like 2 (FMNL2) in gastric cancer tissues and the relationship with clinicopathological features, epithelial-mesenchymal transition (EMT) and prognosis. **Methods:** A total of 153 gastric cancer patients who were admitted to our Hospital from January 2017 to February 2018 were selected, and intraoperative cancer tissues and adjacent tissues were collected. PRDX1, HMGA2, FMNL2, vimentin (VIM), epithelial-cadherin (E-cad) positive expression were detected by immunohistochemistry, and PRDX1, HMGA2, FMNL2, VIM, E-cad relative expression amount were detected by real time quantitative PCR (qRT-PCR) method. The relationship between PRDX1, HMGA2 and FMNL2 expression in gastric cancer tissues and their clinicopathological features, EMT and prognosis were analyzed. **Results:** Compared with adjacent tissues, the positive expression rate and relative expression amount of PRDX1, HMGA2, FMNL2 and VIM in gastric cancer tissues increased, while the positive expression rate and relative expression amount of E-cad decreased ($P<0.05$). The positive expression rates of PRDX1, HMGA2 and FMNL2 in gastric cancer tissues were related to TNM stage, lymph node metastasis and distant metastasis ($P<0.05$). Pearson correlation analysis showed that the relative expression amount of PRDX1, HMGA2 and FMNL2 mRNA in gastric cancer tissues were positively correlated with the relative expression amount of VIM mRNA (r=0.562, 0.517, 0.621, all $P<0.05$), and negatively correlated with the relative expression amount of E-cad mRNA (r=-0.603, -0.544, -0.574, all $P<0.05$). The 3-year cumulative survival rate of 153 gastric cancer patients was 68.44% (106/153). Kaplan-Meier survival curve analysis showed that the 3-year cumulative survival rate of PRDX1, HMGA2 and FMNL2 positive group were lower than those of negative group ($P<0.05$). **Conclusion:** The expression of PRDX1, HMGA2 and FMNL2 increased in gastric cancer tissues, which is related to TNM

* 基金项目：国家自然科学基金项目（82102167）

作者简介：钱粒（1987-），女，硕士，主治医师，研究方向：肿瘤病理，E-mail: qian_li_job@163.com

△ 通讯作者：章建国（1968-），男，博士，主任医师，研究方向：肿瘤病理，E-mail: jgz_edu@163.com

（收稿日期：2022-03-05 接受日期：2022-03-31）

stage, lymph node metastasis, distant metastasis, EMT and prognosis. It can be used as an auxiliary evaluation index for the condition and prognosis of gastric cancer.

Key words: Gastric cancer; PRDX1; HMGA2; FMNL2; Clinicopathological features; Epithelial-mesenchymal transition; Prognosis

Chinese Library Classification(CLC): R735.2 Document code: A

Article ID: 1673-6273(2022)17-3367-06

前言

胃癌为消化道常见恶性肿瘤，研究显示，2020 年全球胃癌发病例数和死亡例数分别为 108.9 万、76.9 万，我国胃癌发病例数和死亡例数分别为 47.9 万、37.4 万，居全球首位[1]。目前临床对晚期胃癌仍缺乏有效治疗手段，而我国约 70.8%的胃癌患者在确诊时已存在局部进展，因此还需深入了解胃癌发生发展的驱动因素[2]。上皮 - 间充质转化（epithelial-mesenchymal transition，EMT）在癌细胞侵袭、迁移中扮演了重要角色，是胃癌进展的重要原因[3]。波形蛋白（vimentin，VIM）、上皮细胞钙黏蛋白（epithelial-cadherin，E-cad）是 EMT 的主要标志物。过氧化物酶 1（peroxiredoxin 1，PRDX1）是一种过氧化物酶分子，能通过调节活性氧（reactive oxygen species，ROS）等多个相关通路，影响细胞增殖、分化、凋亡等过程[4]。高迁移率族蛋白 A2（high mobility group AT-Hook 2，HMGA2）是一种染色质相关蛋白，能通过改变染色质结构，调节细胞周期、分化等活动[5]。同源形成素样蛋白 2（formin like 2，FMNL2）是维持细胞骨架中微丝肌动蛋白的重要调节因子，能通过影响细胞形态参与调节细胞分裂、黏附、形态发生[6]。已有研究显示，PRDX1、HMGA2、FMNL2 均在胃癌组织中异常表达[7-9]。但关于 PRDX1、HMGA2、FMNL2 与胃癌临床病理特征、上皮间充质转化和预后的关系尚不明确，基于此本研究报道如下。

1 资料与方法

1.1 一般资料

选取 2017 年 1 月～2018 年 2 月我院收治的胃癌患者 153 例，其中男 106 例，女 47 例；年龄 34～82（60.25±7.14）岁；病理类型：125 例腺癌、28 例非腺癌；肿瘤直径：76 例≥ 5 cm、77 例＜5 cm；分化程度：96 例中高分化、57 例低分化；TNM 分期[10]：84 例Ⅰ～Ⅱ期、69 例Ⅲ～Ⅳ期；浸润深度：98 例 T1～T2、55 例 T3～T4；71 例淋巴结转移；42 例远处转移。纳入标准：① 首次确诊，入院前未接受任何抗肿瘤治疗；② 经术后病理检查确诊为胃癌；③ 接受姑息性或根治性切除术；④ 可接受随访者；⑤ 年龄≥ 18 岁；⑥ 临床病理参数和随访资料完整。排除标准：① 全身感染性疾病者；② 合并严重心、肝、肾等脏器疾病；③ 合并其他部位肿瘤。

1.2 方法

1.2.1 标本收集 收集患者术中切除的部分癌组织和距离＞5 cm 的癌旁组织。以 10%中性甲醛溶液固定部分组织，常规脱水、透明、浸蜡、石蜡包埋、切片后进行免疫组化检测；剩余部分组织液氮冷冻，置于 -80℃冰箱中保存用于实时定量 PCR（qRT-PCR）检测。

1.2.2 免疫组化检测 组织切片常规脱蜡、复水、苏木素 - 伊红染色、脱水，将载玻片置于 65℃环境下孵育 45 min 后脱蜡，柠檬酸盐缓冲液和 3%过氧化氢阻断内源性过氧化物酶以检索抗原，非特异性抗原阻断后，载玻片与兔抗人 PRDX1、HMGA2、FMNL2、VIM、E-cad 抗体（杭州联科美讯生物医药技术有限公司）在 4℃环境下孵育过夜。次日将载玻片与辣根过氧化物酶标记的二抗（武汉艾美捷科技有限公司）在室温下孵育 1 h。DAB 显色试剂盒（上海碧云天生物技术公司）显色，蔡司光学显微镜（德国蔡司，型号：Carl Zeiss）观察显色程度，苏木精反染，根据染色强度和阳性细胞数计算免疫组化评分。染色强度：棕褐色（3 分）、棕黄色（2 分）、淡黄色（1 分）、无色（0 分）；阳性细胞率（随机 5 个高倍视野，阳性细胞数占总细胞数比例）：≥ 75%（4 分）、50%～74%（3 分）、25%～49%（2 分）、1%～24%（1 分）。免疫组化评分 = 染色强度评分×阳性细胞率，总分≥ 2 分表示阳性[11]。

1.2.3 qRT-PCR 检测 组织在液氮中研磨成末，加入 TRIzol 试剂（赛默飞世尔科技有限公司）提取组织中总 RNA，Narodrop 验证 cDNA 浓度及纯度，使 OD_{260}/OD_{280} 为 1.8～2.0，Takara 试剂盒（北京宝日医生物技术有限公司）转录合成 cDNA，使用 qRT-PCR 仪（美国伯乐，型号：CFX）和 qRT-PCR 试剂盒（北京百奥莱博科技有限公司）进行 qRT-PCR 扩增。PRDX1 上游引物：5′-CGGGCCTCTAGACTTCT-3′，下游引物：5′-TATGTCTTCAGGAAATGCTA-3′；HMGA2 上游引物：5′-GAAGATGGTGATGGGATTTC-3′，下游引物：5′-UAGGUCUGCCUCUUGGCCGTT-3′；FMNL2 上游引物：5′-CCCGCTCTGGAAGACATT-3′，下游引物：5′-CTGCCAACAGTAAGACAAG-3′；VIM 上游引物：5′-CACCTCTAAGGCCATCACCAGCTAACCAACGA-3′，下游引物：5′-TCAAGGTCAAGACGTGCCAGA-3′；E-cad 上游引物：5′-GAGTGCCAACTGGACCATTCAGTA-3′，下游引物：5′-AGTCACCCACCTCTAAGGCCATC-3′；内参 GAPDH 上游引物：5′-GAAGGTGAAGGTCGGAGTC-3′，下游引物：5′-GAAGATGGTGATGGGATTTC-3′。反应体系 25 μL：Green® Premix Ex Taq™ Ⅱ 12.5 μL、上游引物 1 μL、下游引物 1 μL、cDNA 模板 2 μL、ddH_2O 8.5 μL。反应条件：95℃预变性 30 s 循环 1 次，95℃变性 5 s、60℃退火 30 s、72℃延伸 15 s 循环 40 次，反应结束后得到各反应管 Ct，采用 $2^{-\Delta\Delta Ct}$ 法计算组织中 PRDX1、HMGA2、FMNL2、VIM、E-cad mRNA 相对表达量，实验重复 3 次，取平均值。

1.3 随访

患者出院后通过门诊或电话方式随访 3 年，统计术后 3 年累积生存率，随访期间患者死亡或随访截止则随访结束，累积生存率定义为入组至随访结束所有生存患者所占的比例。

1.4 统计学方法

选用 SPSS27.0 统计学软件，以 n(%)表示计数资料，采用 χ^2 检验；以 表示正态分布的计量资料，采用 t 检验；相关性分析采用 Pearson 相关系数；Kaplan-Meier 法绘制胃癌患者生存曲

线，组间生存率采用 Log-rank 检验；检验水准为 α=0.05。

2 结果

2.1 胃癌组织与癌旁组织中 PRDX1、HMGA2、FMNL2、VIM、E-cad 阳性表达率比较

胃癌组织中 PRDX1、HMGA2、FMNL2、VIM 阳性表达率高于癌旁组织，E-cad 阳性表达率则低于癌旁组织（$P<0.05$）。见表 1。

表 1 胃癌组织与癌旁组织中 PRDX1、HMGA2、FMNL2、VIM、E-cad 阳性表达率比较 [n(%)]

Table 1 Comparison of positive expression rates of PRDX1, HMGA2, FMNL2, VIM and E-cad in gastric cancer tissues and adjacent tissues [n(%)]

Groups	n	PRDX1	HMGA2	FMNL2	VIM	E-cad
Gastric cancer tissues	153	125(81.70)	106(69.28)	116(75.82)	125(81.70)	32(20.92)
Adjacent tissues	153	41(26.80)	22(14.38)	24(15.69)	26(16.99)	135(88.24)
χ^2	-	92.906	94.765	111.445	128.140	139.851
P	-	<0.001	<0.001	<0.001	<0.001	<0.001

2.2 胃癌组织与癌旁组织中 PRDX1、HMGA2、FMNL2、VIM、E-cad mRNA 相对表达量比较

胃癌组织中 PRDX1、HMGA2、FMNL2、VIM mRNA 相对表达量高于癌旁组织，E-cad mRNA 相对表达量低于癌旁组织（$P<0.05$）。见表 2。

表 2 胃癌组织与癌旁组织中 PRDX1、HMGA2、FMNL2、VIM、E-cad mRNA 相对表达量比较（$\bar{x}\pm s$）

Table 2 Comparison of relative expression amount of PRDX1, HMGA2, FMNL2, VIM and E-cad mRNA in gastric cancer tissues and adjacent tissues（$\bar{x}\pm s$）

Groups	n	PRDX1 mRNA	HMGA2 mRNA	FMNL2 mRNA	VIM mRNA	E-cad mRNA
Gastric cancer tissues	153	1.18±0.32	1.30±0.34	2.24±0.45	2.39±0.56	0.45±0.14
Adjacent tissues	153	0.34±0.05	0.47±0.12	0.76±0.23	1.22±0.41	1.08±0.22
t	-	31.801	28.692	36.049	20.976	-30.474
P	-	<0.001	<0.001	<0.001	<0.001	<0.001

2.3 胃癌组织中 PRDX1、HMGA2、FMNL2 阳性表达与患者临床病理特征的关系

胃癌组织中 PRDX1、HMGA2、FMNL2 阳性表达率与患者 TNM 分期、淋巴结转移、远处转移有关（$P<0.05$）。见表 3。

表 3 胃癌组织中 PRDX1、HMGA2、FMNL2 阳性表达与患者临床病理特征的关系[n(%)]

Table 3 Relationship between the positive expression of PRDX1, HMGA2 and FMNL2 in gastric cancer tissues and the clinicopathological features of patients[n(%)]

Clinicopathological features	n	PRDX1			HMGA2			FMNL2		
		Positive	χ^2	P	Positive	χ^2	P	Positive	χ^2	P
Gender										
Male	106	89(83.96)	1.182	0.277	75(70.75)	0.352	0.553	83(78.30)	1.162	0.281
Female	47	36(76.60)			31(65.96)			33(70.21)		
Age										
≥ 60 years	50	45(90.00)	3.423	0.064	38(76.00)	1.575	0.209	41(82.00)	1.549	0.213
<60 years	103	80(77.67)			68(66.02)			75(72.82)		
Pathological type										
Adenocarcinoma	125	105(84.00)	2.418	0.120	88(70.40)	0.402	0.526	97(77.60)	1.184	0.276
Non adenocarcinoma	28	20(71.43)			18(64.29)			19(67.86)		
Tumor diameter										
≥ 5 cm	76	66(86.84)	2.671	0.102	56(73.68)	1.376	0.241	61(80.26)	1.628	0.202
<5 cm	77	59(76.62)			50(64.94)			55(71.43)		

续表 3 胃癌组织中 PRDX1、HMGA2、FMNL2 阳性表达与患者临床病理特征的关系[n(%)]

Table 3 Relationship between the positive expression of PRDX1, HMGA2 and FMNL2 in gastric cancer tissues and the clinicopathological features of patients[n(%)]

Clinicopathological features	n	PRDX1			HMGA2			FMNL2		
		Positive	χ^2	*P*	Positive	χ^2	*P*	Positive	χ^2	*P*
Degree of differentiation										
Low differentiation	57	50(87.72)	2.202	0.138	44(77.19)	2.672	0.102	48(84.21)	3.491	0.062
Medium and high differentiation	96	75(78.13)			62(64.58)			68(70.83)		
TNM stage										
Ⅰ～Ⅱ stage	84	60(71.43)	13.141	＜0.001	49(58.33)	10.489	0.001	55(65.48)	10.863	0.001
Ⅲ～Ⅳ stage	69	65(94.20)			57(82.61)			61(88.41)		
Invasion depth										
T1～T2	98	84(85.71)	2.939	0.086	72(73.47)	2.247	0.134	79(80.61)	3.419	0.064
T3～T4	55	41(74.55)			34(61.82)			37(67.27)		
Lymph node metastasis										
Yes	71	67(94.37)	14.216	＜0.001	59(83.10)	11.884	0.001	63(88.73)	12.052	0.001
No	82	58(70.73)			47(57.32)			53(64.63)		
Distant metastasis										
Yes	42	40(95.24)	7.097	0.008	38(90.48)	12.220	＜0.001	38(90.48)	6.785	0.009
No	111	85(76.58)			68(61.26)			78(70.27)		

2.4 胃癌组织中 PRDX1、HMGA2、FMNL2 表达与 EMT 标志物的相关性

Pearson 相关性分析结果显示，胃癌组织中 PRDX1、HMGA2、FMNL2 mRNA 相对表达量与 VIM mRNA 相对表达量呈正相关，与 E-cad mRNA 相对表达量呈负相关（P＜0.05）。见表 4。

表 4 胃癌组织中 PRDX1、HMGA2、FMNL2 表达与 EMT 标志物的相关性

Table 4 Correlation between the expression of PRDX1, HMGA2, FMNL2 and EMT markers in gastric cancer tissues

Indexes	PRDX1 mRNA		HMGA2 mRNA		FMNL2 mRNA	
	r	*P*	*r*	*P*	*r*	*P*
VIM mRNA	0.562	＜0.001	0.517	＜0.001	0.621	＜0.001
E-cad mRNA	-0.603	＜0.001	－0.544	＜0.001	－0.574	＜0.001

2.5 PRDX1、HMGA2、FMNL2 表达与胃癌患者预后的关系

截止至 2021 年 2 月，153 例胃癌患者术后 3 年累积生存率为 68.44%（106/153），PRDX1 阳性组、PRDX1 阴性组术后 3 年累积生存率分别为 65.60%（82/125）、85.71%（24/28）；HMGA2 阳性组、HMGA2 阴性组术后 3 年累积生存率分别为 60.38%（64/106）、89.36%（42/47）；FMNL2 阳性组、FMNL2 阴性组术后 3 年累积生存率分别为 63.79%（74/116）、86.49%（32/37）。PRDX1、HMGA2、FMNL2 阳性组术后 3 年累积生存率均低于阴性组（χ^2=5.931、11.550、8.909，P=0.015、0.001、0.003）。见图 1。

3 讨论

胃癌是起源于胃黏膜上皮的恶性肿瘤，以厌食、腹痛、饱腹感、消化不良、疲乏等为常见症状，但大多胃癌患者在诊断时已经处于进展期，即使接受根治性切除，转移率和复发率仍然较高，预后较差[12]。EMT 是指上皮细胞在 EMT 过程中失去细胞间连接，引起上皮细胞间结构松散，使细胞渗透至细胞外基质丰富的隔间，参与配体发育和组织再生，是一种基本的生理现象，但若肿瘤细胞异常激活 EMT，可赋予肿瘤细胞更强的运动性和侵袭性，促进肿瘤细胞从原发部位逃逸，使肿瘤细胞发生侵袭转移，在肿瘤发生发展中发挥了重要作用[13]。目前胃癌 EMT 机制尚未完全明确，寻找能评估胃癌 EMT 的新型标志物对实施个体化精准治疗和改善患者预后具有重要意义。VIM 和 E-cad 是 EMT 相关标志物，VIM 能锚定和支撑间充质细胞胞质内细胞器，改变细胞结构促进 EMT 发生，E-cad 能维持细胞骨架正确连接和细胞间粘附稳定性，E-cad 表达下调可导致细胞间结构损坏，促进 EMT 发生[14,15]。本研究结果显示，与癌旁组织比较，胃癌组织中 VIM mRNA 相对表达量升高，E-cad

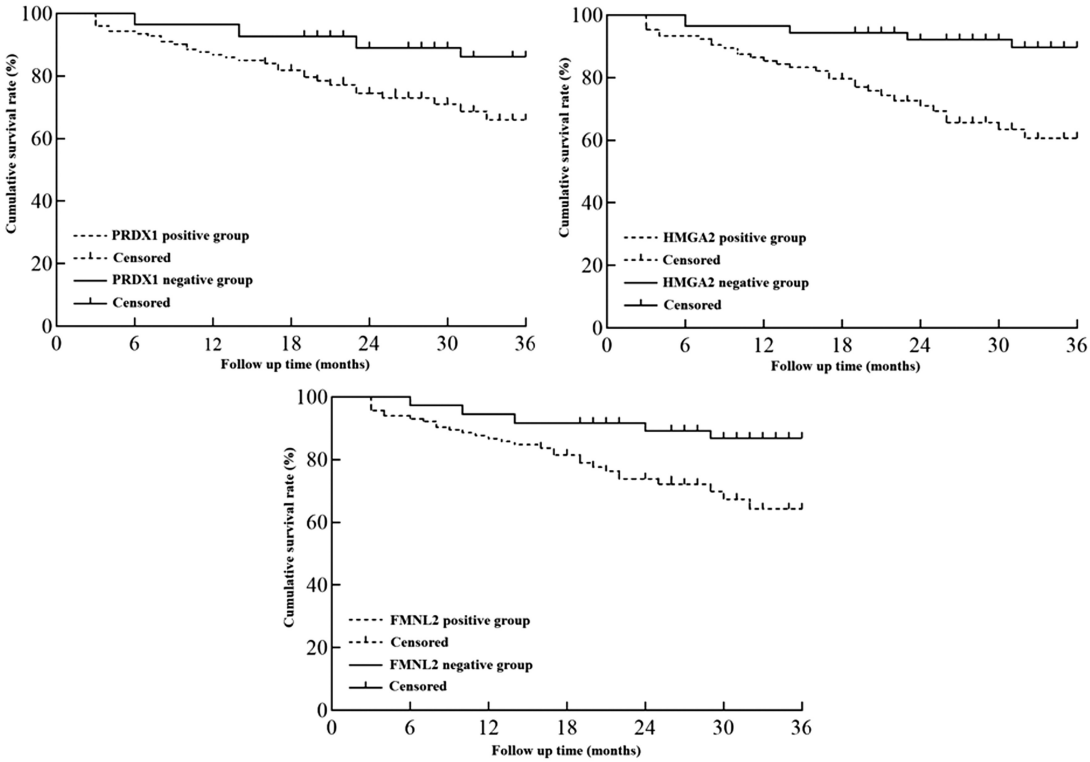

图 1 不同 PRDX1、HMGA2、FMNL2 表达胃癌患者 Kaplan-Meier 生存曲线

Fig. 1 Kaplan-Meier survival curve of gastric cancer patients with different expression of PRDX1, HMGA2 and FMNL2

mRNA 相对表达量降低,说明本组胃癌组织存在明显 EMT。

ROS 在机体内具备双重作用，适当浓度的 ROS 能发挥正常生理作用,浓度过高时能导致细胞氧化应激损伤,在肿瘤中,浓度过高 ROS 也具备杀伤肿瘤细胞和促进肿瘤细胞增殖、迁移、EMT 的双重作用[16]。PRDX1 作为一类抗氧化剂,能清除细胞内 ROS,防止氧化应激导致细胞凋亡,基于 PRDX1 的抗氧化作用，近年多项研究报道了 PRDX1 与肿瘤的关系[17,18]。Attaran 等 [17] 研究显示，乳腺癌组织中 PRDX1 表达下调，PRDX1 失活能通过促进细胞外脂肪氧化酶积累，促进乳腺癌进展。Li 等[18]研究显示,结直肠癌组织中 PRDX1 表达上调,能通过促进肿瘤血管生成促进结直肠癌侵袭和迁移。说明在不同肿瘤中 PRDX1 发挥了抑癌或促癌作用。本研究显示,胃癌组织中 PRDX1 蛋白阳性表达率和 PRDX1 mRNA 相对表达量升高,并与 TNM 分期、淋巴结转移、远处转移有关,提示 PRDX1 在胃癌中发挥促癌基因作用,PRDX1 高表达导致胃癌进展。本研究结果显示,胃癌组织中 PRDX1 mRNA 相对表达量与 VIM mRNA 相对表达量呈正相关,与 E-cad mRNA 相对表达量呈负相关,提示 PRDX1 可能通过 VIM、E-cad 参与胃癌 EMT 过程,进而参与胃癌进展。近年檀碧波等[19]研究也证实,抑制 PRDX1 基因后，胃癌细胞中 VIM mRNA 相对表达量下调,E-cad mRNA 相对表达量上调,进一步验证了本研究结果。

染色质是指细胞核内能被碱性染料染色的物质，错写、错删和误读染色质能通过诱导表型、转录组学、表观遗传学改变促进肿瘤发生[20]。HMGA2 定位于染色体 12q14.3,包含 3 个能与 DNA 结合的 AT 钩，能通过 AT 钩使染色质发生解链、成环、卷曲、拉伸,改变染色质结构,导致染色质失调,通过激活信号转导及转录激活因子（signal transducer and activator of transcription 3,STAT3）、磷脂酰肌醇 3 激酶 / 蛋白激酶 B/ 哺乳动物雷帕霉素靶蛋白（phosphatidylinositol 3-kinase/protein kinase B/mammalian target of rapamycin,PI3K/AKT/mTOR）、丝裂原活化蛋白激酶 / 细胞外信号调节激酶（mitogen-activated protein kinase/extracellular signal-regulated kinase,MAPK/ERK）等信号通路转导,促进肿瘤发生发展[21,22]。本研究结果显示,胃癌组织中 HMGA2 蛋白阳性表达率和 HMGA2 mRNA 相对表达量升高,并与 TNM 分期、淋巴结转移、远处转移有关,提示 HMGA2 在胃癌中发挥促癌基因作用,HMGA2 高表达导致胃癌进展。本研究结果显示，胃癌组织中 HMGA2 mRNA 相对表达量与 VIM mRNA 相对表达量呈正相关，与 E-cad mRNA 相对表达量呈负相关，提示 HMGA2 可能通过 VIM、E-cad 参与胃癌 EMT 过程,进而参与胃癌进展。其机制可能与 HMGA2 能激活多条信号通路转导有关，而 STAT3、PI3K/AKT/mTOR、MAPK/ERK 是肿瘤细胞 EMT 发生的关键信号通路[23-25]。

FMNL2 是 Formin 家族一员,能与肌动蛋白结合蛋白和大鼠肉瘤同源 - 三磷酸鸟苷酶（rat sarcoma homolog-guanosine triphosphatase,Rho-GTPase）相互作用,可通过调节 Rho、Wnt、核因子 -κB 等信号通路转导,进而参与细胞分化、侵袭、迁移[26]。Li 等[27]研究报道,肝细胞癌中 FMNL2 表达上调,通过调节核因子 -κB 和 Wnt/β- 连环蛋白活性,促进肝细胞癌进展。冯素亚等[28]研究报道,口腔鳞状细胞癌中 FMNL2 表达上调,通过激活缺口信号通路促进口腔鳞状细胞癌增殖和侵袭。本研究结果显示，胃癌组织中 FMNL2 蛋白阳性表达率和 FMNL2 mRNA 相对表达量升高,并与 TNM 分期、淋巴结转移、远处转移有关，提示 FMNL2 在胃癌中发挥促癌基因作用,FMNL2 高表达导致胃癌进展。本研究结果显示，胃癌组织中 FMNL2

mRNA 相对表达量与 VIM mRNA 相对表达量呈正相关，与 E-cad mRNA 相对表达量呈负相关，提示 FMNL2 可能通过 VIM、E-cad 参与胃癌 EMT 过程，进而参与胃癌进展，其机制也可能与 FMNL2 能影响多条信号通路转导有关。Rho、Wnt、核因子 -κB 等信号通路也是肿瘤细胞 EMT 的相关信号通路[29,30]。周楠等[31]研究也证实，下调 FMNL2 能通过抑制 Rho 信号通路，逆转胃癌 EMT 过程。

本研究结果还显示，PRDX1、HMGA2、FMNL2 阳性组术后 3 年累积生存率均低于阴性组，分析可能是因为 PRDX1、HMGA2、FMNL2 均参与了胃癌 EMT 过程，PRDX1、HMGA2、FMNL2 阳性反映胃癌细胞进一步侵袭和转移，因此患者预后更差，同时也说明 PRDX1、HMGA2、FMNL2 有望成为胃癌预后的评估指标。

综上所述，胃癌组织中 PRDX1、HMGA2、FMNL2 表达升高，与 TNM 分期、淋巴结转移、远处转移、EMT 过程和预后均有关，可作为胃癌病情及预后的评估指标。但本研究样本量较少，随访时间较短，关于 PRDX1、HMGA2、FMNL2 参与胃癌 EMT 的具体机制还需深入研究。

参 考 文 献(References)

[1] Sung H, Ferlay J, Siegel RL, et al. Global Cancer Statistics 2020: GLOBOCAN Estimates of Incidence and Mortality Worldwide for 36 Cancers in 185 Countries[J]. CA Cancer J Clin, 2021, 71(3): 209-249

[2] 中国抗癌协会胃癌专业委员会. 局部进展期胃癌围手术期治疗中国专家共识(2021 版)[J]. 中华胃肠外科杂志, 2021, 24(9): 741-748

[3] Lachat C, Peixoto P, Hervouet E. Epithelial to Mesenchymal Transition History: From Embryonic Development to Cancers [J]. Biomolecules, 2021, 11(6): 782

[4] Zhou X, Li L, Guo X, et al. HBXIP induces anoikis resistance by forming a reciprocal feedback loop with Nrf2 to maintain redox homeostasis and stabilize Prdx1 in breast cancer [J]. NPJ Breast Cancer, 2022, 8(1): 7

[5] Unachukwu U, Chada K, D'Armiento J. High Mobility Group AT-Hook 2 (HMGA2) Oncogenicity in Mesenchymal and Epithelial Neoplasia[J]. Int J Mol Sci, 2020, 21(9): 3151

[6] Jiao X, Wang B, Feng C, et al. Formin-like protein 2 promotes cell proliferation by a p27-related mechanism in human breast cancer cells [J]. BMC Cancer, 2021, 21(1): 760

[7] 虞炜, 蔡善保. 人过氧化物氧化还原酶 -1 在胃癌中的表达及其临床意义[J]. 安徽医学, 2020, 41(2): 138-142

[8] Jiang L, Zhang Y, Guo L, et al. Exosomal microRNA-107 reverses chemotherapeutic drug resistance of gastric cancer cells through HMGA2/mTOR/P-gp pathway[J]. BMC Cancer, 2021, 21(1): 1290

[9] 张灿灿, 谭志军. FMNL2 在胃癌组织中的表达及其临床意义[J]. 天津医科大学学报, 2020, 26(2): 149-152

[10] Amin MB, Greene FL, Edge SB, et al. The Eighth Edition AJCC Cancer Staging Manual: Continuing to build a bridge from a population-based to a more "personalized" approach to cancer staging [J]. CA Cancer J Clin, 2017, 67(2): 93-99

[11] 陈杰. 病理诊断免疫组化手册[M]. 北京:中国协和医科大学出版社, 2014: 77

[12] 郑虹, 黄勇, 程莹星, 等. 阿帕替尼对二线化疗失败晚期胃癌患者肿瘤标志物与胃黏膜四项水平及预后的影响[J]. 现代生物医学进展, 2021, 21(13): 2583-2587

[13]Kang E, Seo J, Yoon H, et al. The Post-Translational Regulation of Epithelial-Mesenchymal Transition-Inducing Transcription Factors in Cancer Metastasis[J]. Int J Mol Sci, 2021, 22(7): 3591

[14] Usman S, Waseem NH, Nguyen TKN, et al. Vimentin Is at the Heart of Epithelial Mesenchymal Transition (EMT) Mediated Metastasis[J]. Cancers (Basel), 2021, 13(19): 4985

[15] Canever H, Carollo PS, Fleurisson R, et al. Molecular Tension Microscopy of E-Cadherin During Epithelial-Mesenchymal Transition[J]. Methods Mol Biol, 2021, 2179(2021): 289-299

[16] Wang Y, Qi H, Liu Y, et al. The double-edged roles of ROS in cancer prevention and therapy[J]. Theranostics, 2021, 11(10): 4839-4857

[17] Attaran S, Skoko JJ, Hopkins BL, et al. Peroxiredoxin-1 Tyr194 phosphorylation regulates LOX-dependent extracellular matrix remodelling in breast cancer[J]. Br J Cancer, 2021, 125(8): 1146-1157

[18] Li HX, Sun XY, Yang SM, et al. Peroxiredoxin 1 promoted tumor metastasis and angiogenesis in colorectal cancer[J]. Pathol Res Pract, 2018, 214(5): 655-660

[19] 檀碧波, 李勇, 李淑军, 等. 过氧化物酶 1 在胃癌细胞上皮间充质转化过程中的作用及机制[J]. 中华肿瘤杂志, 2020, 42(11): 919-924

[20] Ahn JH, Davis ES, Daugird TA, et al. Phase separation drives aberrant chromatin looping and cancer development[J]. Nature, 2021, 595(7868): 591-595

[21] Mansoori B, Mohammadi A, Ditzel HJ, et al. HMGA2 as a Critical Regulator in Cancer Development[J]. Genes (Basel), 2021, 12(2): 269

[22] Song M, Cao C, Zhou Z, et al. HMGA2-induced epithelial-mesenchymal transition is reversed by let-7d in intrauterine adhesions [J]. Mol Hum Reprod, 2021, 27(2): gaaa074

[23] Cao W, Zhang Y, Li A, et al. Curcumin reverses hepatic epithelial mesenchymal transition induced by trichloroethylene by inhibiting IL-6R/STAT3[J]. Toxicol Mech Methods, 2021, 31(8): 589-599

[24] Fattahi S, Amjadi-Moheb F, Tabaripour R, et al. PI3K/AKT/mTOR signaling in gastric cancer: Epigenetics and beyond[J]. Life Sci, 2020, 262(2020): 118513

[25] Yin J, Guo Y, Li Z. Platelet-derived growth factor-B signalling might promote epithelial-mesenchymal transition in gastric carcinoma cells through activation of the MAPK/ERK pathway [J]. Contemp Oncol (Pozn), 2021, 25(1): 1-6

[26] Pfisterer K, Levitt J, Lawson CD, et al. FMNL2 regulates dynamics of fascin in filopodia[J]. J Cell Biol, 2020, 219(5): e201906111

[27] Li J, Yan S. MiR-466 Inhibits the Progression of Severe Hepatocellular Carcinoma via Regulating FMNL2-Mediated Activation of NF-κB and Wnt/β-Catenin Pathways[J]. J Oncol, 2021, 23(7): 3554219

[28] 冯素亚, 郭佳, 路学文. 微小 RNA-145-5p 靶向抑制同源形成素样蛋白 2 基因介导 Notch 信号通路对口腔鳞状细胞癌细胞增殖、凋亡的调控机制[J]. 成都医学院学报, 2020, 15(2): 208-214

[29] Toret CP, Le Bivic A. A potential Rho GEF and Rac GAP for coupled Rac and Rho cycles during mesenchymal-to-epithelial-like transitions[J]. Small GTPases, 2021, 12(1): 13-19

[30] Kong H, Yu W, Chen Z, et al. CCR9 initiates epithelial-mesenchymal transition by activating Wnt/β-catenin pathways to promote osteosarcoma metastasis[J]. Cancer Cell Int, 2021, 21(1): 648

[31] 周楠, 季策, 王强. FMNL2 通过 Rho 信号通路促进胃癌细胞的侵袭和迁移[J]. 现代肿瘤医学, 2021, 29(22): 3919-3924