doi: 10.13241/j.cnki.pmb.2022.15.038

甲状腺髓样癌超声弹性成像定量参数与病灶组织中降钙素原的相关性研究 *

邵建波[1] 侯晓英[1] 申向辉[1] 李 佳[1] 刘 欣[2] 马艳红[3△]

（1 河北省邯郸市中心医院超声医学科 河北 邯郸 056000；2 河北省人民医院超声科 河北 石家庄 050051；
3 重庆市北碚区中医院功能检查科 重庆 400700）

摘要 目的：探讨甲状腺髓样癌（MTC）超声弹性成像定量参数与病灶组织中降钙素原（PCT）的相关性。**方法：**回顾性选取 2017 年 2 月 -2021 年 8 月于我院行甲状腺癌手术且术后病理诊断为 MTC 的患者 32 例作为研究组，随机选择同期于我院行甲状腺良性肿瘤手术的患者 40 例作为对照组，所有患者均进行超声弹性成像检查。收集所有患者术后 MTC 和甲状腺良性肿瘤组织，采用免疫组化法检测 MTC 和甲状腺良性肿瘤组织中 PCT 的阳性表达率。采用受试者工作特征（ROC）曲线分析应变率比值对 MTC 和甲状腺良性肿瘤的鉴别诊断价值。采用 Pearson 相关分析应变率比值与病灶组织中 PCT 阳性表达率的相关性。**结果：**研究组应变率比值明显高于对照组，差异有统计学意义（$P<0.05$）。MTC 组织中 PCT 阳性表达率为 71.88%（23/32）高于甲状腺良性肿瘤组织中的 35.00%（14/40），差异有统计学意义（$P<0.05$）。经 ROC 曲线分析发现应变率比值鉴别诊断 MTC 和甲状腺良性肿瘤的最佳截断值为 3.30，曲线下面积为 0.761。Pearson 相关分析显示应变率比值与 MTC 组织中 PCT 阳性表达率呈正相关（$P<0.05$）。**结论：**MTC 超声弹性成像应变率比值与病灶组织中 PCT 阳性表达率呈正相关，且应变率比值对 MTC 具有一定的诊断价值。

关键词：甲状腺髓样癌；超声弹性成像；降钙素原；相关性；诊断价值

中图分类号：R736.1；R445.1 **文献标识码：**A **文章编号：**1673-6273（2022）15-2995-06

Correlation between Quantitative Parameters of Ultrasound Elastography in Medullary Thyroid Carcinoma and Procalcitonin in Lesion Tissue*

SHAO Jian-bo[1], HOU Xiao-ying[1], SHEN Xiang-hui[1], LI Jia[1], LIU Xin[2], MA Yan-hong[3△]

(1 Department of Ultrasound Medicine, Handan Central Hospital of Hebei Province, Handan, Hebei, 056000, China;
2 Department of Ultrasound, Hebei Provincial People's Hospital, Shijiazhuang, Hebei, 050051, China;
3 Department of Functional Examination, Beibei Traditional Chinese Medicine Hospital of Chongqing, Chongqing, 400700, China)

ABSTRACT Objective: To investigate the correlation between the quantitative parameters of ultrasound elastography and procalcitonin (PCT) in medullary thyroid carcinoma (MTC). **Methods:** 32 patients who underwent thyroid cancer surgery in our hospital from February 2017 to August 2021 and were pathologically diagnosed as MTC were retrospectively selected as the study group, and 40 patients who underwent thyroid benign tumor surgery in our hospital during the same period were randomly selected as the control group. All patients underwent ultrasound elastography. All postoperative MTC and thyroid benign tumor tissues were collected, and the positive expression rate of PCT in MTC and thyroid benign tumor tissues was detected by immunohistochemical method. Receiver operating characteristic (ROC) curve was used to analyze the value of strain rate ratio in the differential diagnosis of MTC and thyroid benign tumor. Pearson correlation was used to analyze the correlation between strain rate ratio and PCT positive expression rate in focal tissues. **Results:** The strain rate ratio of the study group was significantly higher than that of the control group, and the difference was statistically significant ($P<0.05$). The positive expression rate of PCT was 71.88% (23/32) in MTC tissues, which was higher than 35.00% (14/40) in benign thyroid tumor tissues, and the difference was statistically significant ($P<0.05$). ROC curve analysis showed that the best cut-off value of strain rate ratio for differential diagnosis of MTC and benign thyroid tumor was 3.30, and the area under the curve was 0.761. Pearson correlation analysis showed that the strain rate ratio was positively correlated with the positive expression rate of PCT in MTC tissues ($P<0.05$). **Conclusion:** The strain rate ratio of MTC ultrasound elastography was positively correlated with the positive expression rate of PCT in the lesion tissue, and the strain rate ratio had certain diagnostic value for MTC.

Key words: Medullary thyroid carcinoma; Ultrasonic elastography; Procalcitonin; Correlation; Diagnostic value

Chinese Library Classification(CLC): R736.1; R445.1 Document code: A

Article ID: 1673-6273(2022)15-2995-06

* 基金项目：河北省邯郸市科学技术研究与发展计划项目（19422083011ZC）；河北省卫生和计划生育委员会资助项目（20171136）

作者简介：邵建波（1982-），男，本科，主治医师，研究方向：甲状腺肿瘤的超声诊断，E-mail: shaojianbo8558@163.com

△ 通讯作者：马艳红（1985-），女，本科，主治医师，研究方向：临床超声医学诊断，E-mail: mayi7755@qq.com

(收稿日期：2022-01-09 接受日期：2022-01-31)

前言

甲状腺髓样癌(Medullary thyroid carcinoma,MTC)是甲状腺来源的恶性肿瘤,起源于甲状腺滤泡旁 C 细胞,可分泌降钙素，临床发病率较低，但其进展较快、预后较差,70%以上的 MTC 患者在就诊时已可触及颈部淋巴结转移，其中约 10%的患者已发现远处转移[1-3],因此对于此类患者早期发现、及时治疗至关重要。目前,超声是诊断 MTC 的首选检查方法[4,5]。常规超声可发现甲状腺结节并判断结节性质，但其术前预测敏感度、特异度和准确度较低。临床上,在常规超声发现可疑 MTC 时,超声引导下穿刺活检是术前定性诊断 MTC 的首选方法,但实践证明,MTC 穿刺活检的敏感度仅为 50%,且有较高的假阴性率[6];此外部分 MTC 患者表现为良性结节特点,缺乏恶性征象。而超声弹性成像不仅可评估甲状腺结节硬度,同时增加对甲状腺结节诊断的敏感度和特异度,通过特定计算方法将速率转变为弹性模量数值,定量评价甲状腺结节硬度,以此准确鉴别诊断恶性甲状腺结节，制定合理的诊疗方案 [7,8]。降钙素原(Procalcitonin,PCT)是降钙素的前体物,临床中血清 PCT 检测主要用于细菌或真菌感染和脓毒症诊断，血清 PCT 检测是 MTC 患者诊断和随访的可靠生物标志物[9-11]。但血清中 PCT 可受细菌感染、内外毒素和部分细胞因子等因素影响致使检查结果出现假阳性或假阴性,准确度不高,而肿瘤组织中 PCT 表达情况与超声弹性成像定量参数相关性的研究尚未可见。因此,本研究通过探讨 MTC 超声弹性成像定量参数与病灶组织中 PCT 的相关性,以期为 MTC 的临床诊治提供一定的参考。

1 资料与方法

1.1 一般资料

回顾性选取 2017 年 2 月 -2021 年 8 月于我院行甲状腺癌手术且术后病理诊断为 MTC 的患者 32 例作为研究组,纳入标准:(1)术后病理检查符合 MTC 诊断标准[12]且均行超声弹性成像检查的患者;(2)首诊患者,既往无甲状腺手术或其他颈部手术史患者;(3)均在本院完成手术治疗、临床资料完整者;(4)患者依从性佳。排除标准:(1)甲状腺病变较大或位置特殊无法获得良好超声弹性成像图像者;(2)合并其他恶性肿瘤、甲状腺功能亢进、桥本甲状腺炎、甲状腺弥漫性病变的患者;(3)伴有严重心、肝、肾功能障碍患者。其中男性 18 例,女性 14 例,年龄 29-67 岁,平均(47.23± 5.36)岁,其中有淋巴结转移 17 例,无淋巴结转移 15 例。随机选择同期于我院进行甲状腺良性肿瘤手术的患者 40 例作为对照组,男性 23 例,女性 17 例,年龄 32-68 岁,平均(48.09± 5.36)岁,术前所有患者均进行超声弹性成像检查。两组年龄、性别比较差异无统计学意义(P>0.05),具有可比性。

1.2 超声弹性成像检查

采用 GE Voluson E8 彩色多普勒超声诊断仪（美国 GE 公司),探头型号为 C5-1,探头频率为 5-12 MHz,配有实时弹性成像技术,频率为 8-15 Hz。患者检查时取仰卧位,头颈部后仰后充分暴露颈部,首先进行常规甲状腺超声检查,检查前探头涂抹耦合剂,观察并记录甲状腺中结节的位置、大小、数量、体积、边界、形态等情况,并观察结节内部和周边血流分布情况。随后切换至弹性超声成像模式，嘱患者平稳呼吸避免吞咽动作,轻压探头,观察弹性成像动态图并获取稳定的图像存储。利用双幅实时显示功能回放图像并将存储的稳定弹性图分别勾画病灶区及周围正常甲状腺组织感兴趣区域,计算应变率。每个研究对象重复测量 5 次后取平均值作为应变率比值最终结果进行统计。

1.3 PCT 检测方法及结果判读

采用试剂包括鼠抗人 PCT 单克隆抗体(1:300)、CTn 抗体、磷酸盐缓冲液、柠檬酸修复液、SP 免疫组化试剂盒、DAB 显色试剂盒,均购于广州市格瑞林生物科技有限公司。所有患者术后 MTC 和甲状腺良性肿瘤组织经 4%中性甲醛固定，脱水后石蜡包埋并切片,经常规苏木精 - 伊红染色切片验证并确定诊断后行免疫组化染色。操作严格按照试剂盒说明进行。PCT 阳性产物定位于细胞浆或细胞核,呈黄色、棕黄色和棕褐色。细胞阳性着色程度计分:0 分无着色,1 分为黄色,2 分为棕黄色,3 分为棕褐色;阳性细胞数量计分:阳性细胞数＜5%为 0 分,5%≤阳性细胞数＜25%为 1 分，25%≤阳性细胞数＜50%为 2 分,阳性细胞数≥50%为 3 分[13]。采用 Axio Lab.A1 光学显微镜(北京普瑞赛司仪器有限公司),随机选取 5 个视野观察,将着色程度得分和细胞数量得分相乘，最后得 0 分为阴性,≥1 分为阳性[13]。

1.4 统计学方法

采用 SPSS22.0 软件分析数据。计量资料采用均数± 标准差($\bar{x}\pm s$)表示,给予 t 检验。计数资料以频数和百分率表示,给予 x^2 检验。绘制受试者工作特征(Receiver operating characteristic,ROC)曲线分析应变率比值对 MTC 和甲状腺良性肿瘤的鉴别诊断价值。采用 Pearson 相关分析超声弹性成像定量参数与病灶组织中 PCT 阳性表达率的相关性。P＜0.05 为差异有统计学意义。

2 结果

2.1 两组患者超声弹性成像应变率比值比较

研究组应变率比值明显高于对照组，差异有统计学意义(P＜0.05),见表 1。

表 1 两组超声弹性成像应变率比值比较($\bar{x}\pm s$)

Table 1 Comparison of strain rate ratio of ultrasound elastography between the two groups($\bar{x}\pm s$)

Groups	n	Strain rate ratio
Study group	32	5.10± 0.67
Control group	40	2.24± 0.41
t		21.182
P		0.000

2.2 PCT 在 MTC 及甲状腺良性肿瘤组织中的表达

PCT 阳性表达率在 MTC 和甲状腺良性肿瘤组织分别为 71.88%(23/32)、35.00%(14/40),在 MTC 和甲状腺良性肿瘤组织中 PCT 阳性表达率差异有统计学意义(P<0.05),见表 2、图1。

表 2 PCT 在 MTC 及甲状腺良性肿瘤组织中的表达情况 [例(%)]

Table 2 Expression of PCT in MTC and thyroid benign tumor tissue [n(%)]

Groups	PCT	
	Positive	Negative
Benign thyroid tumor tissue(n=40)	14(35.00)	26(65.00)
MTC tissue(n=32)	23(71.88)	9(28.12)
x^2	9.677	
P	0.002	

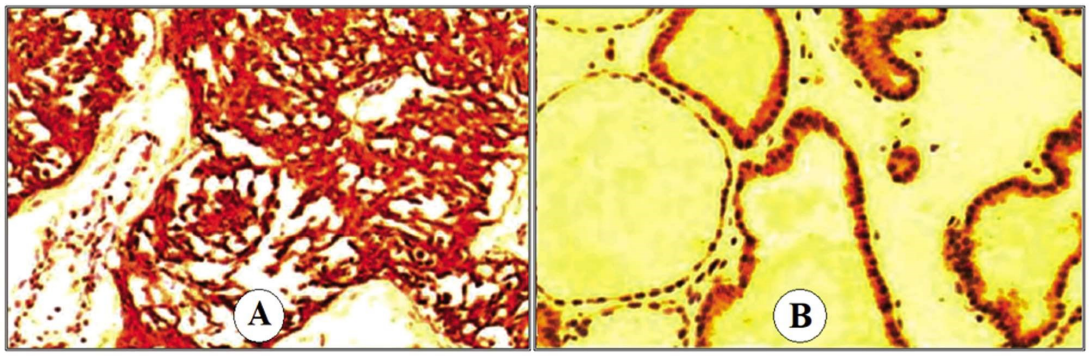

图 1 不同甲状腺组织 PCT 免疫组化染色(× 200)

Fig.1 PCT immunohistochemical staining of different thyroid tissues (× 200)

Notes: A: Positive expression of PCT in MTC tissue; B: Positive expression of PCT in benign thyroid tumor tissue.

2.3 弹性应变率比值对 MTC 和甲状腺良性肿瘤的鉴别诊断价值

以 MTC 组为阳性样本(n=32),以甲状腺良性肿瘤组为阴性样本(n=40),建立 ROC 诊断分析模型。弹性应变率比值参考临床实践划分成若干个组段,再以软件拟合之 ROC 曲线读取约登指数最大值点,对应计算理论阈值和各项参数。并按实测样本计算敏感度、特异度、准确度。结果显示其鉴别诊断价值的 ROC- 曲线下面积为(0.95CI)为 0.761(0.584～0.938),最佳截断值为 3.30。提示弹性应变率比值用于鉴别诊断甲状腺良恶性结节,当其>3.30 时,恶性结节可能性增大。分析结果见表 3,ROC 曲线见图 2。

表 3 弹性应变率比值对 MTC 和甲状腺良性肿瘤的鉴别诊断价值

Table 3 Differential diagnosis value of elastic strain rate ratio for MTC and thyroid benign tumor

Indicator	AUC(0.95CI)	Optimum truncation value	Sensitivity(n/N)	Specificity(n/N)	Youden index	Accuracy (n/N)
Elastic strain rate ratio	0.761(0.584～0.938)	3.30	0.781(25/32)	0.750(30/40)	0.531	0.764(55/72)

2.4 应变率比值与病灶组织中 PCT 的相关性

Pearson 相关分析结果显示,应变率比值与 MTC 组织中 PCT 阳性表达率呈正相关性(r=4.736,P=0.000),与甲状腺良性肿瘤组织中 PCT 阳性表达率无明显相关性(r=0.168,P=0.150)。

2.5 典型病例

患者 1,男,49 岁,其典型图像见图 3。其中,A 为压缩弹性成像,B 为彩色编码弹性图,甲状腺结节呈低回声,形态不规则,轮廓不清晰。弹性图显示正常甲状腺组织编码为红色(软组织)和结节染色为蓝色(硬组织),提示为恶性结节。病理证实为 MTC。患者 2,女,38 岁,其典型图像见图 4。其中,A 为压缩弹性成像,B 为彩色编码弹性图,甲状腺结节呈低回声,呈椭圆形,轮廓尚清。弹性图显示正常甲状腺组织编码为红色(软组织)和结节染色为蓝色(硬组织),提示为恶性结节。病理证实为 MTC。

3 讨论

甲状腺癌的发病率近年来有所增加,其中 MTC 占甲状腺癌的 5%-10%[14]。尽管 MTC 在甲状腺癌中发病率相对较低,但其恶性程度较高,一旦发生转移则预后不佳。对已知、怀疑或偶然发现甲状腺结节的患者进行甲状腺超声检查出现微钙化、低回声、内腔血管丰富、边缘浸润、纵横比<1 等特征时提示恶性病变[15-17],但早期特征性征象表现可能不足。因此早期诊断对提高临床疗效尤为关键。

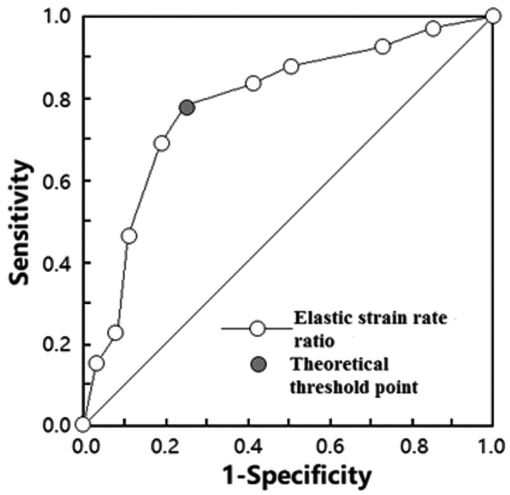

图 2 弹性应变率比值对 MTC 和甲状腺良性肿瘤的鉴别诊断的 ROC 曲线

Fig.2 ROC curve of elastic strain rate ratio in differential diagnosis of MTC and thyroid benign tumor

1991 年，Ophir 等[18]人开发了超声弹性成像技术，基本原理为施加于组织上的力会使其产生与探测力方向平行的大小和形状的变化，以此来计算组织的硬度，作为一种确定组织硬度的新技术，而组织的病理变化通常也会影响其硬度。通常病理状态下，甲状腺组织弹性会发生不同的改变，MTC 由滤泡旁细胞分化，癌细胞圆形、多角形小细胞或梭形，细胞粘集性差，坏死和出血不常见，排列呈簇状，间质内纤维成分少，多伴有淀粉样物质沉积，从而导致 MTC 较软，弹性评分低[19]。甲状腺乳头状癌则因间质易玻璃样变且包含较多纤维条索和血管使组织硬度增加，弹性评分增加；甲状腺滤泡细胞癌组织硬度则与正常腺体组织相似[20]。本研究证实，MTC 患者超声弹性成像应变率比值明显高于甲状腺良性肿瘤患者，绘制 ROC 曲线发现弹性应变率比值鉴别诊断甲状腺良恶性结节的最佳诊断界点为 3.30，说明弹性应变率比值＞3.30 时，恶性结节可能性增大。与常规超声恶性肿瘤征象相比，应变率诊断界点值具有更高的敏感度，特别是具有更高的阴性预测值[21]。弹性应变率与弹性评

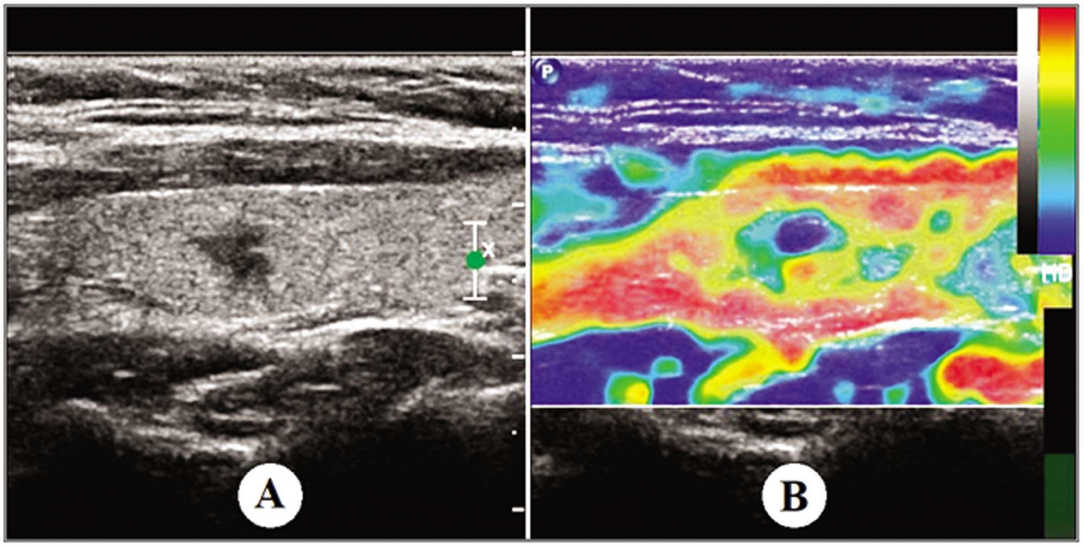

图 3 MTC 超声弹性成像图

Fig.3 MTC ultrasound elastography

Notes: A: Compression elastography of nodules in the right lobe of the thyroid; B: Color coded elastography.

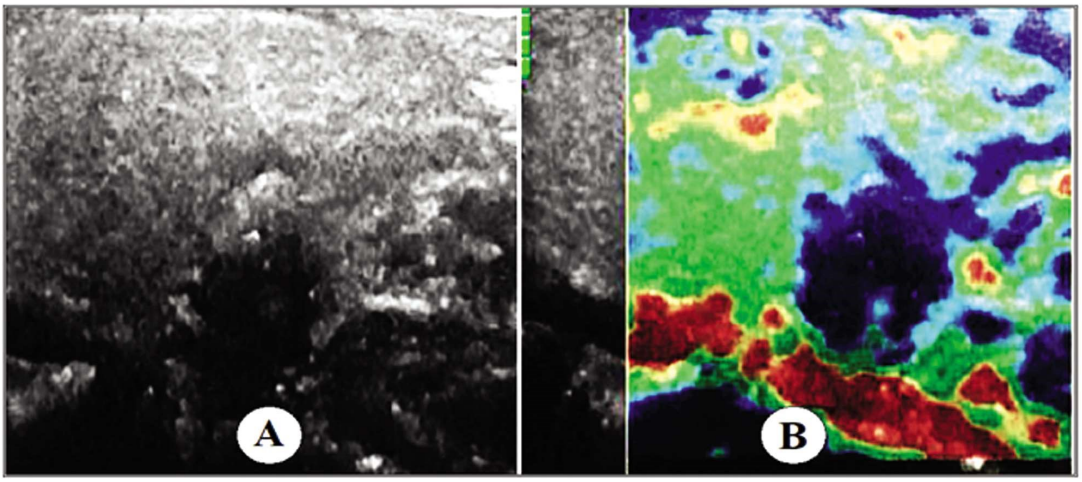

图 4 MTC 超声弹性成像图

Fig.4 MTC ultrasound elastography

Notes: A: Compression elastography of left lobe thyroid nodule; B: Color coded elastography.

分之间具有良好的相关性,表明这些方法在评估组织硬度方面具有良好的一致性,但弹性应变率的诊断效果高于弹性评分的诊断效果[22]。在一项比较超声弹性成像和常规超声在甲状腺结节鉴别诊断中的有效性文献系统回顾性分析中发现,超声弹性成像标准优于弹性评分,弹性应变率比弹性评分有更好鉴别诊断效能[23]。超声弹性成像在评估甲状腺结节中可作为一种有前景诊断价值的工具,可预测恶性肿瘤的风险[24-26]。然而,超声弹性成像也具有一定的局限性,主要包括以下几点:(1)部分甲状腺癌可能同时含有乳头状癌、滤泡状癌和髓样癌的特性,故而影响其弹性硬度。(2)由于超声检查操作者观察到的病变范围较病理癌变范围大,即只有部分癌变的患者,超声弹性成像检查观察了病变整体的弹性,忽略了未癌变部分组织,导致判读结果不准确。(3)对于部分结节较小的患者,超声弹性成像时弹性显示不清,不能真实反映弹性硬度。(4)甲状腺结节位于颈部血管或气管等易受压移动部位时均会影响弹性成像结果。(5)甲状腺结节的病理组织成分(如增生、纤维化、非典型增生等)随着病变的发生、发展过程均会随之变化,从而影响其弹性程度。(6)甲状腺结节合并钙化的患者,会影响结节自身弹性硬度。因此,将超声弹性成像与常规超声、细针穿刺活检结果结合起来综合分析能使 MTC 诊断更加准确。

PCT 是降钙素的激素原，是降钙素的前体激素，也是 CALC1 基因的产物,由 116 个氨基酸组成的多肽物质,在甲状腺 C 细胞内转录合成 pre-mRNA，翻译后经多肽酶作用形成 PCT,PCT 和降钙素两者在生理状态下的分布、作用及临床应用差异较大,PCT 主要在炎症反应中具有独特作用，去区分感染和非感染性疾病的特异度指标[27,28]。研究[29,30]表明 PCT 在 MTC 的诊断和随访中具有重要价值的生物标志物，推荐血清 PCT 检测作为 MTC 的常规检查项目。但血清中 PCT 影响因素较多,临床检查中会出现假阳性或假阴性。而有关肿瘤组织中 PCT 的阳性表达率目前少有报道。本研究显示,PCT 阳性表达率在 MTC 组织中明显高于甲状腺良性肿瘤组织，在 MTC 和甲状腺良性肿瘤组织中 PCT 阳性表达率差异有统计学意义，且 Pearson 相关分析显示弹性应变率与 MTC 组织中 PCT 阳性表达率呈正相关性，说明在 MTC 患者中,PCT 的表达相对较稳定,PCT 对 MTC 具有一定诊断价值,可能成为 MTC 早期诊断的可靠分子标志物。有研究显示[13]PCT 的高表达与 MTC 的病情进展有关，可作为 MTC 诊断指标并对评估预后有一定价值。本研究已证实,MTC 组织中 PCT 呈高表达状态，但未做 MTC 患者预后与 PCT 表达的相关性研究,为后续研究工作的进一步开展提供了思路。

综上所述，甲状腺超声弹性成像定量参数应变率比值越大,甲状腺结节恶性可能性越大,且与病灶组织中 PCT 呈正相关,表明超声弹性成像定量参数和 PCT 可作为 MTC 的诊断指标,在一定程度上可能具有预测恶性肿瘤的风险。

参 考 文 献(References)

[1] Grande E, Santamaría Sandi J, Capdevila J, et al. Consensus on management of advanced medullary thyroid carcinoma on behalf of the Working Group of Thyroid Cancer of the Spanish Society of Endocrinology (SEEN) and the Spanish Task Force Group for Orphan and Infrequent Tumors (GETHI)[J]. Clin Transl Oncol, 2016, 18(8): 769-775

[2] 汪旭, 李超, 黄璐, 等. 甲状腺髓样癌的诊治进展 [J]. 中华耳鼻咽喉头颈外科杂志, 2019, 54(4): 306-310

[3] Ceolin L, Duval MADS, Benini AF, et al. Medullary thyroid carcinoma beyond surgery: advances, challenges, and perspectives[J]. Endocr Relat Cancer, 2019, 26(9): R499-R518

[4] Treglia G, Aktolun C, Chiti A, et al. The 2015 Revised American Thyroid Association guidelines for the management of medullary thyroid carcinoma: the "evidence-based" refusal to endorse them by EANM due to the "not evidence-based" marginalization of the role of Nuclear Medicine [J]. Eur J Nucl Med Mol Imaging, 2016, 43(8): 1486-1490

[5] Thomas CM, Asa SL, Ezzat S, et al. Diagnosis and pathologic characteristics of medullary thyroid carcinoma-review of current guidelines[J]. Curr Oncol, 2019, 26(5): 338-344

[6] Dobruch-Sobczak K, Gumińska A, Bakuła-Zalewska E, et al. Shear wave elastography in medullary thyroid carcinoma diagnostics [J]. J Ultrason, 2015, 15(63): 358-367

[7] Götzberger M. Conventional US, US elasticity imaging and acoustic radiation force impulse imaging for prediction of malignancy in thyroid nodules[J]. Z Gastroenterol, 2014, 52(11): 1347-1348

[8] Tang JJ, Zhang B. Application of Ultrasonography in the Diagnosis of Medullary Thyroid Cancer [J]. Zhongguo Yi Xue Ke Xue Yuan Xue Bao, 2019, 41(5): 690-695

[9] Trimboli P, Giovanella L. Procalcitonin as Marker of Recurrent Medullary Thyroid Carcinoma: A Systematic Review and Meta-Analysis[J]. Endocrinol Metab(Seoul), 2018, 33(2): 204-210

[10] 王慧, 刘勤江, 王云生. 甲状腺髓样癌中降钙素和降钙素原的表达及临床意义[J]. 兰州大学学报(医学版), 2020, 46(4): 25-29

[11] Giovanella L, Fontana M, Keller F, et al. Clinical performance of calcitonin and procalcitonin Elecsys® immunoassays in patients with medullary thyroid carcinoma [J]. Clin Chem Lab Med, 2020, 59(4): 743-747

[12] Wells SA Jr, Asa SL, Dralle H, et al. Revised American Thyroid Association guidelines for the management of medullary thyroid carcinoma[J]. Thyroid, 2015, 25(6): 567-610

[13] 陈杰. 病理诊断免疫组化手册[M]. 北京中国协和医科大学出版社, 2014: 90

[14] Mohammadi M, Hedayati M. A Brief Review on The Molecular Basis of Medullary Thyroid Carcinoma [J]. Cell J, 2017,18 (4): 485-492

[15] 霍晶, 王玲玲, 温欣, 等. 甲状腺髓样癌的超声成像特征分析及诊断价值评价[J]. 现代肿瘤医学, 2020, 28(3): 477-480

[16] 汤珈嘉, 张波. 超声在甲状腺髓样癌诊断中的应用价值及进展[J]. 中国医学科学院学报, 2019, 41(5): 690-695

[17] 王满立, 李妙珊, 冯占武, 等. 甲状腺髓样癌超声特征与病理结果对比分析[J]. 实用医学杂志, 2015, 13(5): 799-801

[18] Ophir J, Céspedes I, Ponnekanti H, et al. Elastography: a quantitative method for imaging the elasticity of biological tissues [J]. Ultrason Imaging, 1991, 13(2): 111-134

[19] Yang GCH, Fried KO. Most Thyroid Cancers Detected by Sonography Lack Intranodular Vascularity on Color Doppler Imaging: Review of the Literature and Sonographic-Pathologic

Correlations for 698 Thyroid Neoplasms[J]. J Ultrasound Med, 2017, 36(1): 89-94

[20] 王明辉, 马英路, 崔广和, 等. 细针穿刺细胞学检查和超声弹性成像及超声造影对甲状腺癌的诊断价值 [J]. 中国超声医学杂志, 2018, 34(1): 9-13

[21] Magri F, Chytiris S, Chiovato L. The role of elastography in thyroid ultrasonography [J]. Curr Opin Endocrinol Diabetes Obes, 2016, 23 (5): 416-422

[22] Wang H, Brylka D, Sun LN, et al. Comparison of strain ratio with elastography score system in differentiating malignant from benign thyroid nodules[J]. Clin Imaging, 2013, 37(1): 50-55

[23] Razavi SA, Hadduck TA, Sadigh G, et al. Comparative effectiveness of elastographic and B-mode ultrasound criteria for diagnostic discrimination of thyroid nodules: a meta-analysis [J]. AJR Am J Roentgenol, 2013, 200(6): 1317-1326

[24] Moraes PHM, Sigrist R, Takahashi MS, et al. Ultrasound elastography in the evaluation of thyroid nodules: evolution of a promising diagnostic tool for predicting the risk of malignancy [J]. Radiol Bras, 2019, 52(4): 247-253

[25] 孙俪支, 凌丰宇, 郑泰浩, 等. 超声弹性成像联合血清 TSH、TT3、TT4 在甲状腺结节良恶性诊断的临床价值研究[J]. 现代生物医学进展, 2021, 21(5): 941-944

[26] 尹光宇, 明皓, 张光华 , 等. 常规高频超声联合超声弹性成像在甲状腺良恶性结节鉴别诊断中的应用价值 [J]. 现代生物医学进展, 2016, 16(20): 3894-3897

[27] Aloisio E, Dolci A, Panteghini M. Procalcitonin: Between evidence and critical issues[J]. Clin Chim Acta, 2019, 496(5): 7-12

[28] Trimboli P, Seregni E, Treglia G, et al. Procalcitonin for detecting medullary thyroid carcinoma: a systematic review [J]. Endocr Relat Cancer, 2015, 22(3): R157-164

[29] Karagiannis AK, Girio-Fragkoulakis C, Nakouti T. Procalcitonin: A New Biomarker for Medullary Thyroid Cancer? A Systematic Review [J]. Anticancer Res, 2016, 36(8): 3803-3810

[30] Trimboli P, Giovanella L. Procalcitonin as Marker of Recurrent Medullary Thyroid Carcinoma: A Systematic Review and Meta-Analysis[J]. Endocrinol Metab (Seoul), 2018, 33(2): 204-210

(上接第 2989 页)

[22] Kristiansen E, Larsen S, Haugen ME, et al. A Biomechanical Comparison of the Safety-Bar, High-Bar and Low-Bar Squat around the Sticking Region among Recreationally Resistance-Trained Men and Women[J]. Int J Environ Res Public Health, 2021, 18(16): 8351

[23] Stirton JB, Maier JC, Nandi S. Total hip arthroplasty for the management of hip fracture: A review of the literature [J]. J Orthop, 2019, 16 (2): 141-144

[24] 俞小红, 王红亚, 傅华君. 基于渐进性抗阻训练的健康管理对绝经后骨质疏松女性跌倒风险的影响 [J]. 中华全科医学, 2020, 18(8): 1337-1340

[25] 段子才, 庄洁. 老年人的跌倒预防与肌肉力量训练[J]. 中国老年学杂志, 2011, 31(20): 4074-4076

[26] Skoffer B, Dalgas U, Mechlenburg I. Progressive resistance training before and after total hip and knee arthroplasty: a systematic review [J]. Clin Rehabil, 2015, 29(1): 14-29

[27] 何云月. 信息及动机护理干预对老年全髋关节置换术患者髋关节功能及生活质量的影响 [J]. 现代中西医结合杂志, 2019, 28(4): 440-443

[28] 赵建忠, 张广程, 狄东华, 等. 全髋关节置换术后下肢不等长感知率及其对生活质量的影响[J]. 徐州医学院学报, 2014, 34(1): 31-33

[29] 袁永建, 井成, 张志强, 等. 不同入路人工全髋关节置换术对髋关节疾病患者康复进程、髋关节功能和生活质量的影响[J]. 现代生物医学进展, 2020, 20(14): 2694-2697, 2645

[30] Houghton KM, Macdonald HM, McKay HA, et al. Feasibility and safety of a 6-month exercise program to increase bone and muscle strength in children with juvenile idiopathic arthritis [J]. Pediatr Rheumatol Online J, 2018, 16(1): 67