doi: 10.13241/j.cnki.pmb.2021.03.031

# 足月缺氧缺血性脑病患儿磁共振扩散张量成像各向异性分数的动态变化及其诊断价值分析 *

邓雪琰[1] 黄飞燕[2△] 陆笑非[1] 杨述根[1] 涂国建[1]

（1 西南医科大学附属医院放射科 四川 泸州 646000；2 西南医科大学附属医院儿童保健科 四川 泸州 646000）

**摘要 目的：**了解足月缺氧缺血性脑病(HIE)患儿在磁共振扩散张量成像(DTI)下各向异性分数(FA)的动态变化，分析其诊断价值。**方法：**选取我院从 2016 年 2 月～2019 年 5 月收治的足月 HIE 患儿 90 例，将其按照病情严重程度的差异分成轻度 HIE 组 45 例、中度 HIE 组 27 例、重度 HIE 组 18 例，另取同期 30 例正常足月新生儿作为对照组。所有新生儿均进行颅脑常规磁共振成像(MRI)以及 DTI 扫描，测量并对比内囊前肢、内囊后肢、胼胝体膝部、胼胝体压部以及豆状核的 FA 值。通过 ROC 曲线分析各 FA 值的诊断效能，以 Spearman 相关性分析各 FA 值和 HIE 病情严重程度的相关性。**结果：**中度 HIE 组、重度 HIE 组内囊前肢、内囊后肢、胼胝体膝部、胼胝体压部的 FA 值均低于对照组，且轻度 HIE 组、中度 HIE 组患儿上述 FA 值高于重度 HIE 组(均 $P<0.05$)。ROC 曲线分析结果显示，内囊后肢 FA 值对 HIE 的诊断效能最高，FA 值的截断点为 0.545，曲线下面积为 0.804，其诊断敏感度、特异度以及 Youden 指数分别为 61.4%、85.9%、0.473。Spearman 相关性分析显示内囊前肢、内囊后肢、胼胝体膝部、胼胝体压部的 FA 值与 HIE 严重程度均呈负相关关系(均 $P<0.05$)。**结论：**足月 HIE 患儿中，中、重度 HIE 患儿的内囊前肢、内囊后肢、胼胝体膝部、胼胝体压部的 FA 值较正常足月新生儿存在明显的降低，且上述 FA 值与 HIE 病情严重程度呈负相关关系，其中内囊后肢 FA 值对 HIE 的诊断效能最高，或可作为临床诊断足月新生儿 HIE 的参考指标。

**关键词：**缺氧缺血性脑病；足月；磁共振扩散张量成像；各向异性分数；诊断价值

**中图分类号：**R722 **文献标识码：**A **文章编号：**1673-6273(2021)03-545-04

# Dynamic Changes of Anisotropic Fraction of Diffusion Tensor Magnetic Resonance Imaging in Children with Full-term Hypoxic-ischemic Encephalopathy and Its Diagnostic Value Analysis*

*DENG Xue-yan[1], HUANG Fei-yan[2△], LU Xiao-fei[1], YANG Shu-gen[1], TU Guo-jian[1]*

*(1 Department of Radiology, Affiliated Hospital of Southwest Medical University, Luzhou, Sichuan, 646000, China;*

*2 Department of Child Healthcare, Affiliated Hospital of Southwest Medical University, Luzhou, Sichuan, 646000, China)*

**ABSTRACT Objective:** To understand the dynamic changes of anisotropic fraction (FA) in full-term hypoxic-ischemic encephalopathy (HIE) in children under magnetic resonance diffusion tensor imaging (DTI), and analyze its diagnostic value. **Methods:** 90 children with full-term HIE who were admitted to our hospital from February 2016 to May 2019 were selected, and they were divided into 45 cases in the mild HIE group, 27 cases in the moderate HIE group and 18 cases in the severe HIE group according to the difference in severity of the disease, and another 30 cases of normal full-term neonates in the same period were taken as the control group. All neonates underwent routine craniocerebral magnetic resonance imaging (MRI) and DTI scanning, and the FA values of the anterior internal capsule, posterior internal capsule, knee of corpus callosum, pressure of corpus callosum and the soya nucleus were measured and compared. The diagnostic energy efficiency of each FA value was analyzed by ROC curve, and the correlation between each FA value and the severity of HIE was analyzed by Spearman correlation. **Results:** The FA values of the internal capsule forelimb, internal capsule hind legs, corpus callosum at the knee, callosum pressure in the moderate HIE group and severe HIE group were all lower than those in the control group, the above FA values of children in mild HIE group, moderate HIE group were lower than those in severe HIE group(all $P<0.05$). Through ROC curve analysis, it was found that the FA value of the posterior leg of the internal capsule had the highest accuracy in diagnosing HIE, the FA cut off value was 0.545, and the area under the curve was 0.804. the diagnostic sensitivity, specificity and Youden index were 61.4%, 85.9% and 0.473, respectively. According to Spearman correlation, FA values of anterior internal capsule, posterior internal capsule, knee of corpus callosum and pressure of corpus callosum were negatively correlated with HIE severity (all $P<0.05$). **Conclusion:** Term in children with HIE, internal capsule, children with severe HIE in fore, internal capsule, corpus callosum, the hind legs knee, corpus callosum FA values than normal full-term neonates significantly lower, and the FA value are

* 基金项目：四川省卫生计生委基金资助项目(160433)

作者简介：邓雪琰(1983-)，男，本科，技师，研究方向：医学影像技术，E-mail: dengxueyan64713@126.com

△ 通讯作者：黄飞燕(1984-)，女，硕士，主治医师，研究方向：儿童保健，E-mail: 506000983@qq.com

（收稿日期：2020-03-27 接受日期：2020-04-24）

negatively related with HIE illness severity, including internal capsule FA value in the diagnosis of HIE efficiency is highest, the hind legs, or can be used as reference indicator of clinical diagnosis of full-term newborn HIE.

**Key words:** Hypoxic-ischemic encephalopathy; Full-term; Magnetic resonance diffusion tensor imaging; Anisotropic fraction; Diagnostic value

**Chinese Library Classification(CLC): R722 Document code: A**

**Article ID: 1673-6273(2021)03-545-04**

## 前言

缺氧缺血性脑病（Hypoxic-ischemic encephalopathy，HIE）会导致患儿出现一定程度的脑损伤，其中的病情严重者会引发永久性的神经或运动能力缺损，还可能会导致死亡[1-3]。因此，针对 HIE 疾病进行的早期诊断和治疗显得尤为重要，亦是目前临床广大医务人员关注的重要课题之一[4-6]。既往，临床上主要是依靠新生儿的围产窒息史、实验室相关生化指标水平以及 Apgar 评分等进行 HIE 的诊断，但上述诊断方式存在一定的主观性以及局限性 [7,8]。磁共振的扩散张量成像（Diffusion tensor imaging，DTI）主要可用来评价脑白质的纤维束实际受损状态。还可定量评价脑损伤症状，以及脑白质或髓鞘在脑部的发育情况，从而为 HIE 诊断和疾病严重状况的评估提供参考依据[9,10]。鉴于此，本文通过研究足月 HIE 患儿 DTI 各向异性分数（Factional anisotropy，FA）的动态变化及其诊断价值，旨在为临床诊断 HIE 患儿提供参考，现报道如下。

## 1 对象与方法

### 1.1 一般资料

纳入我院从 2016 年 2 月～2019 年 5 月收治的 HIE 患儿 90 例进行研究，其中男 51 例，女 39 例，胎龄 38～42 周，平均（39.72± 0.42）周；出生体重 2400～4000 g，平均（3252.47± 385.49）g；轻度 HIE 有 45 例（轻度 HIE 组），中度 HIE 有 27 例（中度 HIE 组），重度 HIE 有 18 例（重度 HIE 组）。纳入标准：（1）所有受试者均为足月新生儿；（2）均符合 HIE 相关诊断标准以及分度标准[11]；（3）入院前尚未接受相关治疗；（4）无临床病历资料缺失。排除标准：（1）严重畸形患儿；（2）严重呼吸道阻塞患儿。另取同期 30 例正常足月新生儿作为对照组，男性 17 例，女性 13 例，胎龄 38～42 周，平均（39.75± 0.44）周；出生体重 2400～4000 g，平均（3255.67± 386.11）g。两组上述指标比较无差异（$P$＞0.05），均衡可比。所有新生儿家属或其监护人均在知情同意书上签字，并获批于我院伦理委员会。

### 1.2 检查方法及仪器

所有新生儿均进行颅脑常规磁共振成像（Magnetic Resonance Imaging，MRI）以及 DTI 扫描：选择 Siemens 3.0 T skyra 型 MR 扫描仪进行操作。在诊断前设置好 20 通道线圈，通过海绵对患者的头部予以固定，要求其戴好专用的耳机以降低噪声影响。诊断时先实施常规 T1WI 和 T2WI 检查，以及液体衰减性反转恢复与 DWI 扫描。DTI 扫描以 SE 序列单次激发平面回波成像，扫描参数如下：TR 为 4100 ms，TE 为 95 ms，20 个扩散敏感梯度方向，b 值为 0、800 s/mm$^2$，层厚为 4 mm，层数为 30 层，间隔 0 mm，矩阵为 128× 128，采集时间 5 min。检查前要求所有患儿进行 10%水合氯醛口服，直至患儿熟睡后实施 MRI 检查。

### 1.3 图像分析

通过工作站中的 Neuro 3D 软件制作 FA 图，再在上轴位有关基底节层面挑选以下区域作为感兴趣区：① 内囊前肢；② 内囊后肢；③ 胼胝体膝部；④ 胼胝体压部；⑤ 豆状核。每个部位感兴趣区大小（10± 2）mm$^2$，每个感兴趣区进行 3 次测量，以平均值为最终结果。

### 1.4 统计学处理

选择 SPSS 22.0 软件实施数据的统计学分析，用（$\bar{x}$± $s$）代表计量资料，用%代表计数资料。两组组间的对比分别选择 t 和 $x^2$ 检验，多组间的数据资料对比则选择单因素的方差分析。各感兴趣区 FA 值对 HIE 诊断的效能采用受试者工作特征（Receiver operating characteristic curv，ROC）曲线进行分析，各感兴趣区 FA 值与 HIE 严重程度的关系予以 Spearman 相关性分析。以 $P$<0.05 为差异有统计学意义。

## 2 结果

### 2.1 各组不同感兴趣区 FA 值对比

中度 HIE 组、重度 HIE 组除豆状核外所有感兴趣区的 FA 值均低于对照组，且轻度 HIE 组、中度 HIE 组除豆状核外所有感兴趣区的 FA 值均高于重度 HIE 组（均 $P$＜0.05），见表 1，图1。

### 2.2 FA 值诊断 HIE 的 ROC 曲线分析

经 ROC 曲线分析发现，内囊后肢 FA 值诊断 HIE 的准确度最高。其曲线下面积是 0.804，截断点达到 0.545 后，其诊断敏感度为 61.4%，而特异度为 85.9%，Youden 指数为 0.473，见表 2、图 1。

### 2.3 各部位 FA 值与 HIE 严重程度的相关性分析

经 Spearman 相关性发现，内囊前肢、内囊后肢、胼胝体膝部、胼胝体压部的 FA 值与 HIE 严重程度均呈负相关关系（均 $P$＜0.05），见表 3。

## 3 讨论

新生儿 HIE 主要是指由窒息导致的围生期脑组织缺血、缺氧，对患儿早期的生存和后续生长发育构成严重威胁[12-14]，其中急性全面性窒息患儿往往病情较重，且多发在重度 HIE 人群[15]，涉及的部分性亦或是慢性的窒息患儿则存在相对更轻的病情，影像学显示患儿的脑组织血流可优先对代谢较旺盛的脑区进行分配。鉴于受到脑半球血流下降等因素的影响，从而可能出现损伤，普遍为轻中度 HIE[16,17]。由此可见，HIE 的病理变化和脑组织损伤程度存在一定的相关性。既往研究[18]指出 HIE 导致的脑白质损伤会对新生儿长期的智力发育产生负性影响，因此准确评估 HIE 患儿的脑白质损伤程度有利于早期诊断和干预。

表 1 各组不同感兴趣区 FA 值对比($\bar{x}\pm s$)

Table 1 Comparison of FA values in different areas of interest for each group($\bar{x}\pm s$)

| Groups | n | Areas of interest | | | | |
|---|---|---|---|---|---|---|
| | | Internal capsule forelimb | Internal capsule hind legs | Corpus callosum at the knee | Callosum pressure | Lenticular nucleus |
| Control group | 30 | 0.44± 0.05 | 0.59± 0.04 | 0.66± 0.05 | 0.72± 0.41 | 0.13± 0.02 |
| Mild HIE group | 45 | 0.43± 0.05# | 0.54± 0.07# | 0.60± 0.07# | 0.70± 0.07# | 0.13± 0.02 |
| Moderate HIE group and the | 27 | 0.40± 0.05*# | 0.50± 0.03*# | 0.57± 0.10*# | 0.66± 0.07*# | 0.13± 0.02 |
| Severe HIE group | 18 | 0.29± 0.04* | 0.42± 0.05* | 0.46± 0.10* | 0.56± 0.13* | 0.13± 0.03 |
| F | - | 23.281 | 18.477 | 9.878 | 8.042 | 0.001 |
| *P* | - | 0.000 | 0.000 | 0.000 | 0.000 | 0.999 |

Note: compared with the control group, *$P<0.05$; Compared with severe HIE group, #$P<0.05$.

表 2 FA 值诊断 HIE 的 ROC 曲线分析

Table 2 ROC curve analysis for diagnosis of HIE by FA value

| Areas of interest | Area under curve | Sensitivity | Specific degrees | Youden index | FA cut off value |
|---|---|---|---|---|---|
| Internal capsule forelimb | 0.692 | 80.5% | 56.1% | 0.366 | ≤ 0.451 |
| Internal capsule hind legs | 0.804 | 61.4% | 85.9% | 0.473 | ≤ 0.545 |
| Corpus callosum at the knee | 0.781 | 51.2% | 88.7% | 0.399 | ≤ 0.591 |
| Callosum pressure | 0.684 | 61.3% | 79.5% | 0.408 | ≤ 0.700 |

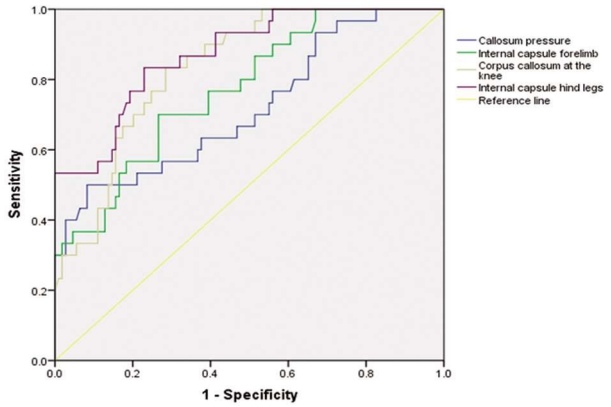


图 1 不同感兴趣区 FA 值诊断 HIE 的 ROC 曲线

Fig.1 ROC curve of diagnosing HIE with FA value in different regions of interest

本文结果发现中度 HIE 组、重度 HIE 组除豆状核外所有感兴趣区的 FA 值均低于对照组，且轻度 HIE 组、中度 HIE 组除豆状核外所有感兴趣区的的 FA 值均高于重度 HIE 组，这和向葵等人的研究发现 DTI 的 FA 值可早期评价 HIE 患儿的脑损伤情况，从而有助于此病的早期诊断和病情评估的结果相符[19]，这是因为在人体中枢神经系统内，水分子不同方向的扩散因细胞膜、神经纤维束种组织或(和)结构的影响，扩散存在差异，临床上称之为各向异性[20,21]。DTI 是基于各向异性所开展的以参数 FA 值表示的一项指标，其范围为 0～1，当 FA 值越趋近于 1，反映了扩散部位的各向异性，间接说明了纤维素的细胞膜、髓鞘以及轴索趋于完整[22,23]，缺血缺氧的形成可能会对髓鞘产生抑制，严重时会引发缺失或坏死现象，并使轴突的生长发生异常，从而对白质纤维素自身的完整性造成破坏，最终使水分子的各向异性发生降低，继而引起 FA 值的下降[24,25]，因此 FA 值越小，其脑损伤程度越严重。另外，对照组和轻度 HIE 组的各项 FA 值无差异，主要原因可能是因为轻型缺血和缺氧引发的脑损伤相对较轻，此时神经细胞出现肿胀状态，而部分细胞自主发生选择性的凋亡。但轴突和髓鞘膜的相关数量不会出现明显的下降，这使白质纤维素的完整性相对较好[26]。豆状核是一种灰质，其由神经元及血管构成，而轴突髓鞘及白质纤维通常较少扩散，且趋于表现出各向同性，而在患儿白质 FA 发生降

表 3 各部位 FA 值与 HIE 严重程度的相关性分析

Table 3 Analysis of correlation between FA and HIE severity in different parts

| Areas of interest | HIE severity | |
|---|---|---|
| | r | *P* |
| Internal capsule forelimb | -0.523 | 0.015 |
| Internal capsule hind legs | -0.613 | 0.000 |
| Corpus callosum at the knee | -0.545 | 0.009 |
| Callosum pressure | -0.587 | 0.002 |

低的同时,其灰质 FA 值则可能并无明显变化[27]。

经 ROC 曲线表明内囊前 / 后肢以及胼胝体膝 / 压部等区域的 FA 值均可对 HIE 诊断具有一定效能，说明了 FA 值应用于 HIE 诊断中具有一定的价值,其中内囊后肢 FA 值诊断 HIE 的效能最高,究其原因,内囊后肢中含有皮质脊髓束及视 / 听辐射,及丘脑中央型辐射,以及皮质红核束与啶枕颞桥束此类白质投射性纤维。在受到相应的损伤后,则可能会引发神经或运动功能的异常性障碍,因此内囊后肢 FA 值诊断 HIE 的效能最高[28,29]。此外,各部位的 FA 值诊断 HIE 的敏感度普遍不太高,这主要是因为 FA 值虽然可反映脑部白质损伤状况,但 HIE 所引发的脑损伤通常病因比较复杂,可能导致造成 FA 值发生变化的因素亦较多[30]。经相关性发现内囊前肢、内囊后肢、胼胝体膝部、胼胝体压部的 FA 值与 HIE 严重程度均呈负相关关系，提示足月 HIE 患儿 DTI 下的内囊前 / 后肢，及胼胝体膝 / 压部的 FA 值越低,HIE 患儿病情越严重,说明上述 FA 可用于评估足月 HIE 患儿的病情严重程度。然而,本研究由于研究时间有限,尚未对 FA 值在 HIE 患儿中发生变化的具体机制和对患儿的远期预后进行探讨,今后将增加远期随访,并扩大样本量深入探究,以获取更加全面的参考数据。

综上所述,足月 HIE 患儿在 DTI 下的 FA 值较正常足月新生儿下降,且内囊后肢 FA 值诊断 HIE 的效能最高,内囊前肢、内囊后肢、胼胝体膝部、胼胝体压部的 FA 值与 HIE 严重程度呈负相关,对于足月 HIE 患儿的诊断和病情严重程度的评估均具有一定的价值。

## 参 考 文 献(References)


[1] Zavadenko NN, Guzeva VI, Gaynetdinova DD, et al. Pharmacotherapy of psychomotor developmental delay in 6-12 months preterm infants with hypoxic-ischemic encephalopathy(the double-blind comparative multicenter placebo-controlled study)[J]. Zh Nevrol Psikhiatr Im S S Korsakova, 2019, 119(10): 30-39

[2] Eris E, Eris D, Seymen Z, et al. Retinal haemorrhage rates and resolution time of retinal haemorrhage in newborns after hypothermic treatment for hypoxic-ischemic encephalopathy[J]. Arch Pediatr, 2020, 27(1): 29-32

[3] 刘学嘉, 季洋, 赵青松, 等. 弥散加权成像及 1H 磁共振波谱在新生儿缺氧缺血性脑病中的诊断价值[J]. 现代生物医学进展, 2017, 17(23): 4475-4478

[4] 佟晶, 李玉泽, 卑贵光, 等. 动脉自旋标记磁共振灌注成像对足月新生儿缺氧缺血性脑病严重程度的诊断价值[J]. 中国医科大学学报, 2019, 48(11): 1037-1040

[5] 于海阔, 董立, 杨昆, 等. 基于功能 MRI 扩散张量成像的联合独立成分分析对阿尔茨海默病的多模态评估 [J]. 中华放射学杂志, 2019, 53(8): 672-677

[6] Mastrangelo M, Di Marzo G, Chiarotti F, et al. Early Post-cooling Brain Magnetic Resonance for the Prediction of Neurodevelopmental Outcome in Newborns with Hypoxic-Ischemic Encephalopathy [J]. J Pediatr Neurosci, 2019, 14(4): 191-202

[7] Wan B, Pan X, Ma J, et al. Umbilical cord blood troponin I, myoglobin and CK-MB in neonatal hypoxic ischemic encephalopathy and the clinical significance[J]. Exp Ther Med, 2020, 19(1): 545-550

[8] Weiss RJ, Bates SV, Song Y, et al. Mining multi-site clinical data to develop machine learning MRI biomarkers: application to neonatal hypoxic ischemic encephalopathy [J]. J Transl Med, 2019, 17(1): 385-387

[9] Salah MM, Abdelmawla MA, Eid SR, et al. Role of Matrix Metalloproteinase-9 in Neonatal Hypoxic-Ischemic Encephalopathy[J]. Open Access Maced J Med Sci, 2019, 7(13): 2114-2118

[10] Wu H, Liu G, Yang X, et al. Effect of mild hypothermia on the expression of IL-10 and IL-18 in neonates with hypoxic ischemic encephalopathy[J]. Exp Ther Med, 2019, 18(3): 2194-2198

[11] 中华医学会儿科分会新生儿学组. 新生儿缺氧缺血性脑病诊断标准[J]. 中国当代儿科杂志, 2005, 7(2): 97-98

[12] 王红霞, 孟楠, 任继鹏, 等. 磁共振扩散张量成像在新生儿缺氧缺血性脑病中的应用价值[J]. 放射学实践, 2019, 34(3): 322-327

[13] Kitase Y, Sato Y, Ueda K, et al. A Novel Treatment with Stem Cells from Human Exfoliated Deciduous Teeth for Hypoxic-Ischemic Encephalopathy in Neonatal Rats[J]. Stem Cells Dev, 2020, 29(2): 63-74

[14] 刘祥龙, 赵鑫, 王雪源, 等. 扩散张量成像在新生儿缺氧缺血性脑病中的应用[J]. 实用放射学杂志, 2017, 33(7): 1084-1087

[15] 邢可舟, 孔晓勤, 史浩, 等. 磁共振扩散及灌注成像技术在新生儿急性缺氧缺血性脑病中的应用[J]. 国际医学放射学杂志, 2016, 39(5): 509-512

[16] 胡睿, 李青春, 阳光辉. 扩散张量成像 FA 值在新生儿 HIE早期诊断及预后判断中的价值 [J]. 检验医学与临床, 2019, 16(14): 2013-2015

[17] Khalak R, Horgan M. Association of maternal obesity and neonatal hypoxic ischemic encephalopathy[J]. J Perinatol, 2020, 40(1): 174-175

[18] Kaynezhad P, Mitra S, Bale G, et al. Quantification of the severity of hypoxic-ischemic brain injury in a neonatal preclinical model using measurements of cytochrome-c-oxidase from a miniature broadband-near-infrared spectroscopy system [J]. Neurophotonics, 2019, 6(4): 45009-45010

[19] 向葵, 干芸根, 王宏伟, 等. 扩散张量成像各向异性分数在足月新生儿缺氧缺血性脑病中的应用[J]. 中国医学影像学杂志, 2016, 24(4): 248-252

[20] Zhang W, Chen J. Diffusion Tensor Imaging (DTI) of the Cesarean-Scarred Uterus in vivo at 3T: Comparison Study of DTI Parameters Between Nonpregnant and Pregnant Cases [J]. J Magn Reson Imaging, 2020, 51(1): 124-130

[21] Lemmon ME, Wagner MW, Bosemani T, et al. Diffusion Tensor Imaging Detects Occult Cerebellar Injury in Severe Neonatal Hypoxic-Ischemic Encephalopathy[J]. Dev Neurosci, 2017, 39(1-4): 207-214

[22] Wang H, Liang Y, Fan W, et al. DTI study on rehabilitation of the congenital deafness auditory pathway and speech center by cochlear implantation[J]. Eur Arch Otorhinolaryngol, 2019, 276(9): 2411-2417

[23] Mishra VR, Sreenivasan KR, Zhuang X, et al. Influence of analytic techniques on comparing DTI-derived measurements in early stage Parkinson's disease[J]. Heliyon, 2019, 5(4): 1481-1483

[24] Lawrence TP, Steel A, Ezra M, et al. MRS and DTI evidence of progressive posterior cingulate cortex and corpus callosum injury in the hyper-acute phase after Traumatic Brain Injury[J]. Brain Inj, 2019, 33(7): 854-868

[25] 李波, 袁玉新, 王可. 多回波采集增强 T2* 加权血管成像结合 DTI 对新生儿缺氧缺血性脑病的诊断价值 [J]. 国际医学放射学杂志, 2018, 41(1): 22-26


(下转第 528 页)

(12): 1092-1096

[10] Singer M, Deutschman CS, Seymour CW, et al. The Third International Consensus Definitions for Sepsis and Septic Shock (Sepsis-3) [J]. JAMA, 2016, 315(8): 801-810

[11] 刘大为. 实用重症医学[M]. 北京: 人民卫生出版社, 2010: 809-876

[12] Suffredini AF. A Role for Hydrocortisone Therapy in Septic Shock [J]. N Engl J Med, 2018, 378(9): 860-861

[13] 徐林, 江从兵, 程伟, 等. 连续性血液净化对多发伤并发脓毒症患者炎症状态及免疫功能的影响 [J]. 现代生物医学进展, 2017, 17 (24): 4691-4694

[14] Grondman I, Pirvu A, Riza A, et al. Biomarkers of inflammation and the etiology of sepsis[J]. Biochem Soc Trans, 2020, 48(1): 1-14

[15] Wu TT, Chen CC, Lin JT, et al. The anti-inflammatory function of adenine occurs through AMPK activation and its downstream transcriptional regulation in THP-1 cells [J]. Biosci Biotechnol Biochem, 2019, 83(12): 2220-2229

[16] Salomão R, Ferreira BL, Salomão MC, et al. Sepsis: evolving concepts and challenges[J]. Braz J Med Biol Res, 2019, 52(4): e8595

[17] Shi MH, Wu Y, Li L, et al. Meta-analysis of the association between vitiligo and the level of superoxide dismutase or malondialdehyde[J]. Clin Exp Dermatol, 2017, 42(1): 21-29

[18] Tavasoli S, Eghtesadi S, Vafa M, et al. High Dose Pomegranate Extract Suppresses Neutrophil Myeloperoxidase and Induces Oxidative Stress in a Rat Model of Sepsis [J]. Int J Vitam Nutr Res, 2019, 89 (5-6): 271-284

[19] Lorente L, Martín MM, Abreu-González P, et al. Serum melatonin levels during the first seven days of severe sepsis diagnosis are associated with sepsis severity and mortality [J]. Enferm Infecc Microbiol Clin, 2018, 36(9): 544-549

[20] Kim J, Arnaout L, Remick D. Hydrocortisone, Ascorbic Acid, and Thiamine (HAT) Therapy Decreases Oxidative Stress, Improves Cardiovascular Function, and Improves Survival in Murine Sepsis [J]. Shock, 2020, 53(4): 460-467

[21] Hong G, Zheng D, Zhang L, et al. Administration of nicotinamide riboside prevents oxidative stress and organ injury in sepsis [J]. Free Radic Biol Med, 2018, 1(123): 125-137

[22] Wang F, Jin Z, Shen K, et al. Butyrate pretreatment attenuates heart depression in a mice model of endotoxin-induced sepsis via anti-inflammation and anti-oxidation [J]. Am J Emerg Med, 2017, 35(3): 402-409

[23] 徐键, 王梓瑜, 陈耀祥, 等. PCT、CRP 检测在老年肺炎合并脓毒症患者中的应用[J]. 昆明医科大学学报, 2019, 40(4): 97-100

[24] 李艳秀, 左祥荣, 曹权. PCT 联合 APACHEⅡ评分对 ICU 肺部感染合并脓毒症的评估[J]. 南京医科大学学报(自然科学版), 2018, 38 (12): 1725-1728

[25] Jain S. Sepsis: An Update on Current Practices in Diagnosis and Management[J]. Am J Med Sci, 2018, 356(3): 277-286

[26] He Y, Du WX, Jiang HY, et al. Multiplex Cytokine Profiling Identifies Interleukin-27 as a Novel Biomarker For Neonatal Early Onset Sepsis[J]. Shock, 2017, 47(2): 140-147

[27] 高兰, 李昊, 刘红娟, 等. 离子间隙联合 APACHEⅡ评分在脓毒症患者短期预后中的应用[J].中国急救医学, 2019, 39(12): 1176-1180

[28] 明颖. 多项炎症因子联合监测对细菌性脓毒症的辅助诊断作用[J]. 安徽医药, 2019, 23(3): 491-494

[29] 褚永果, 齐洪娜, 张建军, 等. 严重脓毒症心肌损伤患者应用舒血宁治疗前后早期心肌损伤指标及氧化应激水平的变化[J]. 第二军医大学学报, 2017, 38(6): 804-809

[30] Bauer SR, Sacha GL, Reddy AJ. Mortality, Morbidity, and Costs After Implementation of a Vasopressin Guideline in Medical Intensive Care Patients With Septic Shock: An Interrupted Time Series Analysis[J]. Ann Pharmacother, 2020, 54(4): 314-321

(上接第 548 页)

[26] Lakatos A, Kolossváry M, Szabó M, et al. Neurodevelopmental effect of intracranial hemorrhage observed in hypoxic ischemic brain injury in hypothermia-treated asphyxiated neonates - an MRI study[J]. BMC Pediatr, 2019, 19(1): 430-432

[27] Wilson LA, Fell DB, Hawken S, et al. Association between newborn screening analytes and hypoxic ischemic encephalopathy[J]. Sci Rep, 2019, 9(1): 15704-15705

[28] Kushwah S, Kumar A, Verma A, et al. Comparison of fractional anisotropy and apparent diffusion coefficient among hypoxic ischemic encephalopathy stages 1, 2, and 3 and with nonasphyxiated newborns in 18 areas of brain [J]. Indian J Radiol Imaging, 2017, 27 (4): 447-456

[29] Bao H, Li R, He M, et al. DTI Study on Brain Structure and Cognitive Function in Patients with Chronic Mountain Sickness[J]. Sci Rep, 2019, 9(1): 19334-19336

[30] Nissan N, Allweis T, Menes T, et al. Breast MRI during lactation: effects on tumor conspicuity using dynamic contrast-enhanced (DCE) in comparison with diffusion tensor imaging (DTI) parametric maps [J]. Eur Radiol, 2020, 30(2): 767-777