doi: 10.13241/j.cnki.pmb.2019.03.010

生长激素对实验大鼠牙齿移动过程中 VEGF 表达的影响 *

王少鹏 赵红艳 安晶涛 孙婷婷 唐 林△

(哈尔滨医科大学口腔医学院正畸科 黑龙江 哈尔滨 150001)

摘要 目的:探讨生长激素(growth hormone,GH)对实验大鼠牙齿移动过程中血管内皮生长因子(vascular endothelial growth factor, VEGF)在牙周组织中表达的影响。**方法:**将 40 只 7 周龄大的雄性 Wistar 大鼠根据是否注射生长激素分为实验组(E)和对照组(C)。将 50 g 力值加于近中左侧上颌第一磨牙。E 组和 C 组分别腹部皮下注射 GH(0.15IU/ 公斤 / 天)及等剂量的生理盐水。大鼠分别在第 1、3、7、14 和 21 天处死。上颌第一磨牙及其牙周组织切片行 VEGF 免疫组织化学染色,并进行图像分析和统计。**结果:**无论张力侧及压力侧 VEGF 在实验组表达的量均高于对照组,第 3 天组中张力侧及压力侧实验组平均光密度值分别为 174.47± 7.53 和 345.80± 25.46 与其各自对照组相比较数据具有统计学意义($P<0.05$),两侧实验组的 VEGF 的表达强度峰值均出现在第 7 天,分别为 669.97± 3.22 和 923.77± 18.41 差异具有统计学意义($P<0.05$),VEGF 表达峰值及峰值之前压力侧无论实验组和对照组 VEGF 的表达强度要明显高于张力侧相应分组。**结论:**短期注射生长激素促进了牙周组织中 VEGF 的表达,对于正畸牙齿移动具有一定的促进作用。

关键词:生长激素;牙齿移动;VEGF;正畸

中图分类号:R-33; R783.5 **文献标识码:**A **文章编号:**1673-6273(2019)03-445-04

The Effect of Growth Hormone on the Expression of VEGF during the Tooth Movement of Experimental Rats*

WANG Shao-peng, ZHAO Hong-yan, AN Jing-tao, SUN Ting-ting, TANG Lin△

(Department of Orthodontics, College of Stomatology, Harbin Medical University, Harbin, Heilongjiang, 150001, China)

ABSTRACT Objective: To investigate the effect of growth hormone (GH) on VEGF expression during orthodontic tooth movement in experimental rats. **Methods:** 40 male Wistar rats with 7 weeks old were divided into experimental groups (E) and control groups(C) based on whether the growth hormone was injected, adding the 50 g force to upper left maxillary first molar. Group E and C were injected subcutaneously with GH (0.15 IU/kg/d) and equal does of saline. Rats were killed on 1, 3, 7, 14 and 21 days respectively. Sections of maxillary first molar and periodontal tissue were prepared for immunohistochemical staining of VEGF, then being proceeded with the image analysis and statistics. **Results:** The expression level of VEGF in the experimental group was higher than that in the control group. In the third day group, the mean optical density values of the tension side and the pressure side of experimental group were respectively 174.47± 7.53 and 345.80± 25.46, compared with their control group, the data were statistically significant ($P<0.05$). The peak expression intensity of VEGF in the two experimental groups appeared in the 7th day, the dates were respectively 669.97± 3.22 and 923.77± 18.41, the difference had significant statistical significance ($P<0.05$). The expression of VEGF in the experimental group and the control group was significantly higher than that of the tension side groupin the peak and prior to the peak ofthe VEGF expression. **Conclusion:** The short-term injection growth hormone promoted the expression of VEGF in periodontal tissues,and it has certain promoting effect on orthodontic tooth movement.

Key words: Growth hormone; Tooth movement; VEGF; Orthodontics

Chinese Library Classification(CLC): R-33; R783.5 Document code: A

Article ID: 1673-6273(2019)03-445-04

前言

牙槽骨和牙周膜通过改建与重塑从而实现了正畸过程中的牙齿移动[1],牙齿的移动是一个高度复杂的生物学过程其伴随着局部炎症,血管,细胞,细胞外基质等的改变[2]。牙齿移动的特点是在牙周膜周围形成压力区及张力区,压力区骨吸收张力区骨形成[3]。

生长激素是有垂体分泌,对于骨骼的生长具有重要作用[4],其分子结构由一个 191 个氨基酸组成的多肽链和两个二硫化物桥梁及 22 kDa 分子量组成[5],对于成年来说生长激素的分泌水平明显下降[4],杨丽萍,鞠华龙[6]报道生长激素可加速大鼠正畸过程中的牙齿移动速率,但其移动的具体机制尚不清楚。

* 基金项目:黑龙江省博士后科研启动基金项目(LBH-Q11046);黑龙江省卫计委指导项目(2007-264)

作者简介:王少鹏(1987-),硕士研究生,主要从事口腔正畸临床工作,电话:15945192754,E-mail: 314195800@qq.com

△通讯作者:唐林(1969-),博士,硕士研究生导师,副教授,主要研究方向:正畸学,E-mail: 13313682388@163.com

(收稿日期:2018-04-27 接受日期:2018-05-23)

PDF 文件使用 "pdfFactory Pro" 试用版本创建 www.fineprint.cn

血管内皮生长因子（vascular endothelial growth factor, VEGF），是众多内皮细胞中，VEGF 为特异性较强的丝裂原[7]，其促进血管增殖的作用非常明显，其多功能细胞素的作用贯穿于人类的生殖，发育，组织再生和修复等[8]。其是诱导血管改建的重要细胞因子。正畸过程中血管的新生对于牙槽骨的改建影响巨大，Salomão M F 等[9]证实 VEGF 参与了牙齿移动过程中血管的新生及牙周组织的改建。GH 对于正畸过程中血管改建和新生的影响鲜有报道，所以，本实验意在从实验组及对照组 VEGF 的表达变化，从血管的改建及新生的角度探讨 GH 加速正畸过程中牙齿移动的具体机制。

1 材料与方法

1.1 实验分组

40 只 7 周大雄性健康 Wistar 实验大鼠（辽宁长生生物技术公司提供），体重 210± 5 g，根据是否注射生长激素分为实验组（E）和对照组（C），两组又各分为五个亚组：1 天组，3 天组，7 天组，14 天组和 21 天组，每组 4 只，本实验已得到哈尔滨医科大学伦理委员会的审核及批准。

1.2 建立动物模型

适应性饲养 1 周左右后，对大鼠腹腔注射麻醉药(10%水合氯醛 3 毫升 / 公斤)麻醉。为了提高固位，使用高速牙科手机在大鼠的上颌两个切牙中 1/3 处磨出深 0.5 mm 的沟槽，用一段 0.025 mm 的结扎丝将适当长度的镍钛螺旋拉簧（杭州新亚齿科材料有限公司）一端结扎于上颌两中切沟槽处另一端结扎于左侧上颌第一磨牙颈部[6]。此过程中要用测力计控制好镍钛拉簧力量大约为 50 g 左右，在镍钛拉簧作用下大鼠磨牙向近中移动，由此建立了动物实验模型。

1.3 给药及组织切片制作

按时给实验组大鼠腹部皮下注射基因重组人生长激素（rh-GH，上海联合赛尔生物工程有限公司，国药准字 S20040059）0.15 IU / 公斤，对照组大鼠在相同时间段内注射等量的生理盐水且注射部位与实验组相似，按分组相对实验天数运用心脏灌注方法处死大鼠，取大鼠上颌磨牙及周围组织脱钙，脱水，蜡块制作，制备出第一磨牙及其周围组织厚约 2.5 μm 的近远中向切片。

1.4 免疫组织化学染色

本实验采用 VEGF 抗体，DAB 显色盒和免疫组化试剂盒。先将标本用 PBS 冲洗数次，然后将标本置于相关试剂中脱蜡，脱水，抗原修复，免疫组化步骤按试剂盒相关说明进行，VEGF 一抗浓度均为 1:50。

1.5 图像分析及统计学处理

对每张免疫组化图像运用专业图像分析系统（Image-Pro Plus 6.0 系统）作半定量分析。对照组及实验组的每张 VEGF 染色切片上都要确定一个部位，即左上颌第一磨牙牙周组织相应的张力区及压力区，每个部位随机选取 3 个视野，利用本平均光密度值来检测免疫组织化学染色的差异性。t 检验的比较分析利用 SPSS17.0 统计学软件进行，$P<0.05$ 表示实验组及对照组的差异具有统计学意义。

2 结果

2.1 压力侧染色结果分析

压力侧 VEGF 的表达贯穿于整个正畸牙周组织改建的过程中，图 1 为压力侧第 7 天和第 14 天 VEGF 表达变化结果图，VEGF 免疫反应性在牙槽骨表面呈强阳性染色，第 1 天实验组及对照组压力侧检测到散在的 VEGF 阳性信号，但无显著差异，对照组和实验组第 3 天光密度值分别为 271.94± 17.61 和 345.80± 25.46（$P<0.05$），第 7 天组光密度值分别为 765.64± 15.38 和 923.77± 18.41（$P<0.05$），峰值位于第 7 天，第 14 及第 21 天实验组及对照组差异不明显。

2.2 张力侧染色结果分析

张力侧 VEGF 的表达同样贯穿于整个正畸牙周组织改建的过程中，第 1 天实验组及对照组 VEGF 阳性信号不明显，图 2 为张力侧第 3 天，7 天和 14 天组 VEGF 表达变化结果图，表达呈阳性染色，张力侧对照组和实验组第 3 天光密度值分别为 156.84± 5.65 和 174.47± 7.53（$P<0.05$），第 7 天组光密度值分别为 522.69± 6.69 和 669.97± 3.22（$P<0.05$），第 14 天组光密度值分别为 282.85± 8.73 和 337.73± 10.73（$P<0.05$），峰值同样位于第 7 天，第 21 天组实验组及对照组差异不明显。

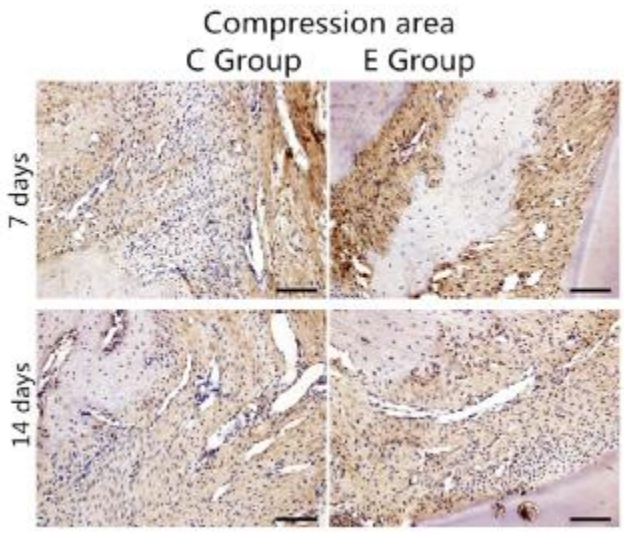

图 1 压力测 VEGF 免疫组织化学观察（放大率，× 200）

Fig.1 The pressure sides VEGF immunohistochemical expression (magnification, × 200)

3 讨论

生长激素是由脑垂体前叶嗜酸性细胞分泌的，由 191 个氨基酸组成的单链多肽类激素[10]，其与外周血液中生长激素受体及相关生长激素结合蛋白结合才能发挥促进机体多种组织和器官增殖及分化[11]。生长激素还可影响骨代谢但具体机制十分复杂，GH 与体内相关受体结合后，对于骨钙素，I 型胶原纤维，碱性磷酸酶的表达和分泌具有促进作用。早在 20 世纪 90 年代已提出生长激素对牙体硬组织发育影响的相关假说，随着近些年的研究 Joseph 等[12]发现生长激素对发育的相关上皮 - 间充质作用过程具有重要的作用，Symons 等[13]研究发现生长激素分泌不足的实验大鼠在正常发育过程中其第一磨牙牙胚釉质矿化受到严重的影响，釉质矿化紊乱且牙根发育迟缓。生长激素对于颞下颌关节的生长及发育有着同样重要的作用，GH 在

PDF 文件使用 "pdfFactory Pro" 试用版本创建 www.fineprint.cn

表 1 大鼠牙周膜压力区实验组和对照组 VEGF 平均光密度($\bar{x}\pm s$)

Table 1 AOD ofVEGF expression at the compressive side by control group and experimental group($\bar{x}\pm s$)

	C Group	E Group
1	176.96± 46.27	206.99± 19.43
3	271.94± 17.61	345.80± 25.46**
7	765.64± 15.38	923.77± 18.41**
14	512.48± 58.46	519.20± 50.50
21	195.87± 22.68	478.53± 115.03

Note: **$P<0.05$.

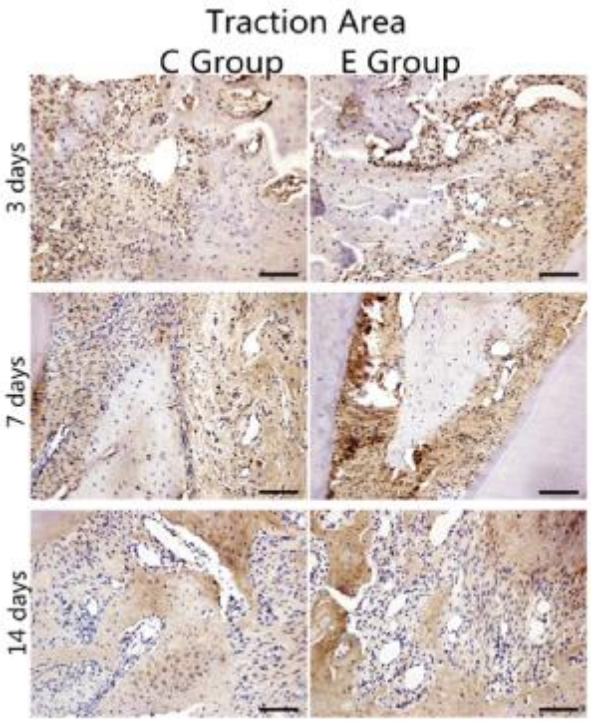

图 2 张力测 VEGF 免疫组织化学观察(放大率,× 200)

Fig.2 Immunohistochemical observation of VEGF expression in the traction sides (magnification, × 200)

髁突软骨层的生长与发育中有着十分重要的作用,使髁突向关节窝内生长,另外对于侏儒实验大鼠运用重组的生长激素刺激后,可以使大鼠髁突部位的生长活性明显提高[14]。生长激素对于出生后的个体骨骼生长、发育以及干细胞分化、增殖仍然具有重要的调控作用,对于骨和软骨细胞的功能和分化生长激素可以直接或间接的产生影响[15],GH 加速颅面发育,改善了咬合和面部轮廓[16]。生长激素分泌不足及应答障碍可导致儿童发育异常,其临床症状相似,颌面部表现为面高不足,下颌升支变的短小,颌骨后缩,下颌角角度几乎变得垂直,也有些患者伴随着颅底及上颚畸形的表现。畸形的颌面器官及组织可以应用生长激素注射疗法使其再次发育,其中对于下颌升支长度及下面高的美观改善最为明显。对于发育程度较低,生长潜力较大的组织和器官生长激素的使用效果也越加明显,其再次其生长发育的程度也相应有较大的影响[17],因此临床应用生长激素替代疗法一定要选择好适合的时机,其次长时间的应用生长激素替代治疗也可以引起一系列的骨组织的副作用,如肢端肥大等。

血管内皮生长因子是由二硫键连接而成的二聚体糖蛋白,相对分子质量为 35～45 KDa, 具有促进血管内皮细胞的分裂与增殖,增加静脉的通透性,诱导血管生成,内皮细胞增殖迁移等作用[18]。近年来研究表明血管内皮生长因子与肿瘤[19,20],黄斑病变[21],类风湿性关节炎[22],糖尿病[23]等疾病的诊断及治疗具有重要的临床作用。现已发现的 VEGF 家族包括 7 个成员,VEGF-A、B、C、D、E、F[24]和 PIGF(胎盘生长因子)[25],其中各亚型与相应受体的结合能力不同, 故其生理活性和作用各不相同。机体的器官和组织在健康的生理活动过程中血管的生发不常发生, 但血管的通透性及密度的相关功能的调节都有赖于 VEGF 的表达,其表达受缺氧,各种细胞因子,激素,肿瘤基因等因素的调控[26]。VEGF 的表达可随着氧气浓度的变化迅速变化,所以目前普遍认为氧气浓度的改变是调控 VEGF 表达的主要因素。

正畸过程中牙齿移动的原理是通过牙齿将矫治力量传递到牙周组织中,使其发生改建从而达到移动牙齿的目的[27],牙周膜是位于牙根与牙槽骨之间的结缔组织,具有自我更新和多向分化的能力。无论是在正畸治疗还是在牙周组织修复及再生过程中,牙周膜的成骨分化都是必不可少的[28],骨生成和血管生成是骨骼生长、发育、重建和修复过程中的两个密切相关的

表 2 大鼠牙周膜张力区实验组和对照组 VEGF 平均光密度($\bar{x}\pm s$)

Table 2 AOD of VEGF expression at the tensional side by control group and experimental group($\bar{x}\pm s$)

	C Group	E Group
1	124.22± 31.28	139.44± 25.32
3	156.84± 5.65	174.47± 7.53**
7	522.69± 6.69	669.97± 3.22**
14	282.85± 8.73	337.73± 10.73**
21	306.09± 12.37	354.10± 20.52

Note: **$P<0.05$.

PDF 文件使用 "pdfFactory Pro" 试用版本创建 www.fineprint.cn

过程[29]。血管内皮生长因子(VEGF)是血管生成过程中重要的中介。VEGF 在软骨内的作用膜内的骨化成骨和血管生成是密切相关的过程[30]。VEGF 是一个重要的调解人在这些流程。它不仅在骨骼血管生成中起作用,而且在骨骼发育的各个方面都有重要作用[15]。

本实验中可以看到无论张力侧还是压力侧第 1 天实验组及对照组中均有 VEGF 少量表达但无统计学意义,此时压力导致了牙周组织局部缺氧已引起 VEGF 的表达，随着时间的推移,VEGF 的表达继续增强且张力侧及压力测表达最高峰均出现在第 7 天,其光密度值具有统计学意义,压力侧第 3,7 天和张力侧第 3,7,14 天实验组及对照组数据均具有统计学意义,可看出生长激素在牙齿移动的初期促进了 VEGF 的表达。正畸力作用于牙齿时受压力侧细胞首先缺氧促进 VEGF 表达迅速提高,压力测的反应较张力侧反应更明显一些,但随着 VEGF 表达高峰过后,VEGF 分泌有所下降所起的调控作用开始降低,此时其他的细胞因子可能起主要的调控作用或因为牙齿移动的牵引力下降组织修复与改建已接近完成。所以说短期注射生长激素可促进牙齿移动[31],其具体机制一方面可能是由于生长激素直接参与了正畸过程中的牙周改建,由本实验可看出另一方面也可能是由于生长激素促进了 VEGF 的表达,加速了局部血管的改建,增加了氧气各种调控因子的浓度,间接的促进了正畸过程中牙齿的移动。

我们的研究表明短期注射生长激素,在实验大鼠牙齿移动过程中改变了张力侧及压力侧 VEGF 的表达，加速了骨改建，刺激加速了新血管的生成,从组织水平上深入了解了生长激素加速正畸牙齿移动的机制。然而临床应用生长激素注射疗法一般是全身给药且疗程较长且具有一定副作用,其应用到正畸临床中还有诸多问题需要解决。希望通过以上研究对未来通过局部注射药物等手段来加速正畸过程中的牙齿移动提供一个理论基础,以帮助更多的患者。

参 考 文 献(References)

[1] 杨夏晴, 张军梅, 王薮馨, 等. 局部注射丹参酮Ⅱ-A 对正畸过程中牙周膜 VEGF 表达的影响[J]. 贵阳医学院学报, 2015, 40(05): 467-470

[2] Ribeiro J S, Maciel J V, Knop L A, et al. Effect of growth hormone in experimental tooth movement[J]. Braz Dent J, 2013, 24(5): 503-507

[3] Li H S, Jie K, Zhao G Z, et al. Effects of Danggui-Shaoyao-San on the Influence of Spatial Learning and Memory Induced by Experimental Tooth Movement[J]. Chinese Medical Journal, 2015, 128(14): 1948-1955

[4] Tritos N A. Skeletal health in adult growth hormone deficiency[J]. Endocrine, 2016, 52(1): 1-2

[5] Ehrnborg Christer, Rosén Thord. Physiological and pharmacological basis for the ergogenic effects of growth hormone in elite sports[J]. Asian journal of andrology, 2008,10(3): 373-383

[6] 杨莉苹, 鞠华龙, 唐林, 等. 生长激素对实验大鼠牙齿移动过程中 RANKL、BMPs 表达的影响 [J]. 临床口腔医学杂志, 2015, 31(10): 587-590

[7] 吴正正, 严京, 接传红, 等. 密蒙花方对缺氧状态下脐静脉血管内皮细胞 VEGF-VEGFR 信号转导通路的影响 [J]. 眼科新进展, 2012, 32(7): 606-609

[8] 王敏, 孙新华, 付春茂. 兔正畸牙周组织血管内皮细胞生长因子及其受体 2 的表达[J]. 实用口腔医学杂志, 2009, 25(2): 178-182

[9] Salomão M F, Reis S R, Vale V L, et al. Immunolocalization of FGF-2 and VEGF in rat periodontal ligament during experimental tooth movement[J]. Dental Press Journal of Orthodontics, 2014, 19(3): 67

[10] 纪伟, 陈智. 生长激素对牙和颅颌面结构发育的影响[J]. 国际口腔医学杂志, 2008, 35(3): 283-285

[11] Schilbach K, Bidlingmaier M. Growth hormone binding protein Physiological and analytical aspects [J]. Best Practice & Research Clinical Endocrinology & Metabolism, 2015, 29(5): 671

[12] Joseph BK, Savage NW, Young WG, et al. Prenatal expression of growth hormone receptor/binding protein and insulin-like growth factor-I (IGF-I) in the enamel organ. Role for growth hormone and IGF-I in cellular differentiation during early tooth formation? [J]. Anatomy and embryology, 1994, 189(6): 489

[13] Symons A L, Seymour G J. A histological study of the effect of growth hormone on odontogenesis in the Lewis dwarf rat[J]. Archives of Oral Biology, 2000, 45(2): 123-131

[14] Feizbakhsh M, Razavi M, Minaian M, et al. The effect of local injection of the human growth hormone on the mandibular condyle growth in rabbit[J]. Dental Research Journal, 2014, 11(4): 436-441

[15] Obara-Moszynska M, Wielanowska W, Rojek A, et al. Treatment of cartilage hair hypoplasia with recombinant human growth hormone [J]. Pediatrics International, 2013, 55(6): 162-164

[16] Ricky Wong,Alex Wenden,A Bakr M Rabie. The role of vas cular endothelial growth factor in ossification [J]. International Journal of Oral Science, 2012, 4(02): 64-68

[17] Smuel K, Kauli R, Lilos P, et al. Growth, development, puberty and adult height before and during treatment in children with congenital isolated growth hormone deficiency [J]. Growth Hormone & Igf Research, 2015, 25(4): 182-188

[18] Metzger C S, Koutsimpelas D, Brieger J. Transcriptional regulation of the VEGF gene in dependence of individual genomic variations [J]. Cytokine, 2015, 76(2): 519-526

[19] Ilson D H. Targeting the Vascular Endothelial Growth Factor Pathway in Gastric Cancer: A Hit or a Miss?[J]. Journal of Clinical Oncology, 2016, 34(13)

[20] Winer A G, Motzer R J, A Ari H. Prognostic Biomarkers for Response to Vascular Endothelial Growth Factor-Targeted Therapy for Renal Cell Carcinoma [J]. Urologic Clinics of North America, 2016, 43(1): 95-104

[21] Lorésmotta L, Asten F V, Muether P S, et al. A genetic variant in NRP1 is associated with worse response to ranibizumab treatment in neovascular age-related macular degeneration [J]. Pharmacogenetics & Genomics, 2016, 26(1): 20-27

[22] 宋志博, 张卓莉. 基于多种生物学标记物的疾病活动度评分及其在类风湿关节炎中的应用 [J]. 中华临床免疫和变态反应杂志, 2017, (1): 53-56

[23] 王云枫, 连续, 郭常秀,等. 糖尿病视网膜病变患者血清血管内皮生长因子及其受体 2 和血小板反应性蛋白 -1 的表达 [J]. 中国老年学, 2017, 37(7): 1651-1652

[24] Nash AD, Baca M, Wright C, et al. The biology of vascularendothelial growth factor-B (VEGF-B) [J]. Pulm Pharmacol Ther, 2006, 19(1): 61-69

(下转第 539 页)

PDF 文件使用 "pdfFactory Pro" 试用版本创建 www.fineprint.cn

after total removal of WHO grade II ependymoma of the fourth ventricle[J]. Br J Neurosurg, 2017, 31(2): 270-272

[14] Yener U, Güdük M, Ekşi MŞ, et al. Concomitant Double Tumors of Myxopapillary Ependymoma Presented at Cauda Equina-Filum Terminale in Adult Patient[J]. Korean J Spine, 2016, 13(1): 33-36

[15] 吴珊,乔文礼,赵凌舟,等.99mTc 标记 BmK CT 及其胶质瘤荷瘤裸鼠的 SPECT 成像研究[J].现代生物医学进展, 2017, 17(18): 3401-3405

[16] Wu CC, Guo WY, Chung WY, et al. Tumor pseudoprogression and true progression following gamma knife radiosurgery for recurrent ependymoma[J]. J Chin Med Assoc, 2016, 79(5): 292-298

[17] 张婉,刘辉,刘金道,等.幕上脑实质内室管膜瘤 CT 、MRI 表现及鉴别诊断[J].陕西医学杂志, 2016, 45(10): 1349-1350

[18] 梁菊香,邓新源,罗志程,等.CT 及 MRI 在幕上脑实质室管膜瘤中的诊断价值[J].医学影像学杂志, 2016, 26(7): 1178-1181

[19] Sabin ND, Merchant TE, Li X, et al. Quantitative imaging analysis of posterior fossa ependymoma location in children[J]. Childs Nerv Syst, 2016, 32(8): 1441-1447

[20] Chandra P, Purandare N, Shah S, et al."Drop" Metastases from an Operated Case of Intracranial Anaplastic Ependymoma Identified on Fluoro-2-deoxyglucose Positron Emission Tomography/Computed Tomography[J]. Indian J Nucl Med, 2017, 32(1): 68-70

[21] Berhili S, Aissa A, Kadiri S, et al. Extra-axial ependymoma of the cerebral convexity: A very rare intracranial adult tumor [J]. Neuroradiol J, 2017, 30(3): 281-285

[22] Manzano-Lopez Gonzalez D, Conesa Bertran G, Lafuente Baraza J. Unusual case of posterior fossa syndrome and bilateral hypertrophic olivary degeneration after surgical removal of a large fourth ventricle ependymoma in an adult [J]. Acta Neurochir (Wien), 2015, 157(7): 1271-1273

[23] 孙雁,钱丽霞.脑实质室管膜瘤核磁共振成像征象分析[J].中西医结合心脑血管病杂志, 2015, 13(1): 108-110

[24] Zarinabad N, Wilson M, Gill SK, et al. Multiclass imbalance learning: Improving classification of pediatric brain tumors from magnetic resonance spectroscopy [J]. Magn Reson Med, 2017, 77(6): 2114-2124

[25] 王红霞,陈昊,杨聪颖,等.室管膜瘤伴脂肪瘤分化 2 例并临床病理分析[J].临床与实验病理学杂志, 2016, 32(7): 810-812

[26] Sabin ND, Merchant TE, Li X, et al. Quantitative imaging analysis of posterior fossa ependymoma location in children[J]. Childs Nerv Syst, 2016, 32(8): 1441-1447

[27] Tovar-Spinoza Z, Choi H. Magnetic resonance-guided laser interstitial thermal therapy: report of a series of pediatric brain tumors [J]. J Neurosurg Pediatr, 2016, 17(6): 723-733

[28] 周浩亮,沈远望,李新胜,等.脑实质内室管膜瘤的 MRI 表现与病理结果比较分析[J].实用癌症杂志, 2017, 32(2): 249-251

[29] Candanedo-Gonzalez F, Ortiz-Arce CS, Rosales-Perez S, et al. Immunohistochemical features of giant cell ependymoma of the filum terminale with unusual clinical and radiological presentation [J]. Diagn Pathol, 2017, 12(1): 7

[30] Prat-Acín R, Evangelista R, Conde R, et al. Neuroendoscopic management of posterior third ventricle ependymoma with intraaqueductal and fourth ventricle extension: a case report and review of the literature[J]. Childs Nerv Syst, 2017, 33(11): 2057-2060

(上接第 448 页)

[25] Huang Z, Bao SD. Roles of main pro- and anti-angiogenic factorsin tumor angiogenesis[J]. World J Gastroenterol, 2004, 10(4): 463-470

[26] Yan H, Yuan J, Peng R, et al. The Blockade of Vascular Endothelial Growth Factor C Effectively Inhibits Corneal Lymphangiogenesis and Promotes Allograft Survival [J]. Journal of Ocular Pharmacology & Therapeutics the Official Journal of the Association for Ocular Pharmacology & Therapeutics, 2015, 31(9): 546

[27] 韩博, 王兰珠, 刘逵仲, 等. 淫羊藿苷对大鼠正畸牙齿压力区牙周组织 RANKL 和 Wnt3a 表达的影响 [J]. 现代生物医学进展, 2017, 17(18): 3419-3423

[28] 马静雯, 宋萌, 潘劲松, 等.牙周膜成骨分化研究进展[J]. 现代生物医学进展, 2017, 17(1): 181-184

[29] Maes C. Role and regulation of vascularization processes in endochondral bones [J]. Calcified Tissue International, 2013, 92(4): 307-323

[30] Kawao N, Tamura Y, Okumoto K, et al. Tissue-type plasminogen activator deficiency delays bone repair: roles of osteoblastic proliferation and vascular endothelial growth factor [J]. American Journal of Physiology Endocrinology & Metabolism, 2014, 307(3): E278

[31] Li F, Li G, Hu H, et al. Effect of parathyroid hormone on experimental tooth movement in rats [J]. American journal of orthodontics and dentofacial orthopedics: official publication of the American Association of Orthodontists, its constituent societies, and the American Board of Orthodontics, 2013, 144(4): 523

PDF 文件使用 "pdfFactory Pro" 试用版本创建 www.fineprint.cn