doi: 10.13241/j.cnki.pmb.2018.16.024

放射线引导下经椎间盘入路内脏大小神经毁损术治疗上腹部癌痛的临床分析 *

周晓琳 康继宇 张名硕 王红梅 周华成△

(哈尔滨医科大学附属第四医院疼痛科 黑龙江 哈尔滨 150001)

摘要 目的:观察放射线引导下经椎间盘入路毁损内脏神经治疗上腹部癌痛的疗效及安全性。**方法:**选择上腹部癌痛患者26例,在放射线引导下经 $T_{11\sim12}$ 椎间盘入路穿刺,注射无水乙醇5.0 mL毁损内脏大、小神经,观察穿刺成功率,并记录术前、术后1天、1周、2周、1月、2月的疼痛强度(NRS评分)、生活质量评分(QOL),阿片类药物的用量以及手术不良反应的发生情况。**结果:**所有患者均穿刺到位,无严重并发症出现。和术前相比,术后各时点的NRS评分、每日吗啡消耗量下降,QOL评分增加($P < 0.05$)。其中,6例患者发生暂时性腹泻,一周内恢复;5例患者出现不同程度的腹背部烧灼感,未经特殊处理24 h后症状消失。**结论:**在放射线引导下经椎间盘入路毁损内脏神经治疗上腹部癌痛的操作简单,疗效好,可显著提高患者的生活质量,且安全性高。

关键词:放射线;椎间盘入路;内脏神经;毁损;上腹部癌痛

中图分类号:R730.5;R735 **文献标识码:**A **文章编号:**1673-6273(2018)16-3111-04

Clinical analysis of Great and Lesser Splanchnic Nerve Neurolysis for Epigastric Cancer Pain Via Intervertebral Disc under X-ray Guidance*

ZHOU Xiao-lin, KANG Ji-yu, ZHANG Ming-shuo, WANG Hong-mei, ZHOU Hua-cheng△

(Department of pain, fourth affiliated Hospital, Harbin Medical University, Harbin, Heilongjiang, 150001, China)

ABSTRACT Objective: To investigate the therapeutic effect and safety of great and lesser splanchnic nerve neurolysis via intervertebral disc under X-ray guidance in patients with epigastric cancer pain. **Methods:** Twenty six patients with epigastric cancer pain were enrolled, and the great and lesser splanchnic nerve were performed neurolysis with 5 ml absolute ethanol via $T_{11\text{-}12}$ intervertebral disc approach under X-ray guidance. The severity of pain, numerical rating scale (NRS) and quality of life (QOL), dose of opioid drug and occurrence of adverse events were recorded at 1 day, 1 week, 2 weeks, 1 month, 2 months after surgery. **Results:** All patients were successfully operated, and no serious complications occurred. Compared with that preoperation, NRS score and daily morphine consumption were decreased, QOL score increased at each time point postoperation ($P<0.05$). Six patients had transient diarrhea and recovered within a week, 5 patients appeared different degree of the abdomen and back burning pain, and the symptoms disappeared after 24 h with nontreatment. **Conclusion:** The neurolysis of great and lesser splanchnic nerve via intervertebral disc with X-ray guidance was easy to operate, effective for epigastric cancer pain, it could improve the quality of life with high safety.

Key words: X-ray guidance; Intervertebral disc approach; Great and lesser splanchnic nerve neurolysis; Epigastric cancer pain

Chinese Library Classification(CLC): R730.5; R735 Document code: A

Article ID: 1673-6273(2018)16-3111-04

前言

上腹部癌症主要包括胰腺癌、胃癌、肝癌等,有60%的癌症患者在抗癌治疗或病情的进展过程中出现疼痛[1],约55%的患者经大剂量药物治疗疼痛缓解不明显,或不能耐受药物的不良反应[2,3]。顽固性上腹部癌痛患者随着病情进展,阿片类镇痛药物剂量增加,镇痛效果反而越来越差[4]。对于无法控制的疼痛,神经阻滞及毁损治疗非常有效,是晚期癌痛治疗的"第四阶梯"[5],其作用机制是乙醇使神经细胞脱水、变性,毁损神经纤维等,阻断痛觉的传导[6]。

采用化学药物毁损腹腔神经丛,阻断上腹部脏器的传入纤维痛觉传导,有效率达90%以上[7]。传统的腹腔神经丛毁损,因其解剖位置较深,毁损时药液扩散容易受到肿瘤转移、局部结构破坏及腹水等因素影响,从而影响治疗效果。内脏大小神经是腹腔神经丛的主要组成成分,阻断内脏大、小神经纤维的传导可有效缓解上腹部癌症导致的顽固性腹痛和后背痛,并且效果确切[8]。国内外文献报道的穿刺方法为放射线[9]、CT引导下下椎旁入路[10]或CT引导下经间盘入路[11],而放射线引导下经椎间盘入路内脏大小神经毁损术,目前尚未见报道。本文通过归纳总结我院接受放射线引导下单针进行内脏大小神经毁损术的相关病例,旨在探讨其有效性及安全性。

1 资料与方法

* 基金项目:国家自然科学基金项目(81570088)

作者简介:周晓琳(1987-),女,硕士研究生,主要研究方向:疼痛学,E-mail: 308827953@qq.com

△ 通讯作者:周华成(1977-),男,硕士生导师,教授,主要研究方向:疼痛学,E-mail: zhouhuacheng@163.com,电话:15604506872

(收稿日期:2018-05-07 接受日期:2018-05-31)

1.1 患者一般临床资料

收集 2016 年 10 月至 2017 年 12 月于我科就诊的上腹部癌性疼痛的患者。纳入标准:(1)有影像学资料或手术病理证实为癌症,且不能或拒绝进行手术切除;(2)以中上腹疼痛及腰背部牵涉痛为主;(3) 应用强阿片类药物及辅助药物止痛治疗,但疼痛数字评分法(Numeric Rating Scale,NRS > 7 分)。排除标准:(1)感染、凝血功能障碍;(2)心肺功能不全:(3)全身多处转移,疼痛范围广;(4)家属或者患者不配合,不能按方案用药或不能完成随访。纳入标准患者 26 例,男 16 例,女 10 例,年龄 48～75 岁,病程均 <6 个月。

1.2 手术方法

手术在我院中心导管室进行,术前向患者及家属交代可能治疗效果、操作风险,术后可能出现的并发症及不良反应,并签署知情同意书,术前禁食 6 h,禁水 2 h,手术当日停服镇痛药物。进入中心导管室后,常规鼻导管吸氧(3 L/min)开放静脉,快速输注 0.9%生理盐水 500 mL,常规监测心电图、无创血压和脉搏血氧饱和度。术前给予 1-2 mg 咪达唑仑镇静。术中操作取俯卧位,胸部垫薄枕。标准正位像定位 T_{11-12} 椎体,向头侧或尾侧调整管球角度,使 T_{11-12} 间盘的上下终板重叠。然后左右侧旋转管球,成同侧斜位,使 T_{12} 上关节突位于 T_{11} 椎体中点位置,T_{12} 上关节突外侧缘与椎间盘中间层面交点为第一靶点,体表放置不透放射线定位网格,定位体表穿刺点,使体表定位点与第一靶点重合,穿刺针针尖的最终靶点为双侧椎弓根内侧,椎体前缘。使用 22 G× 150 mm 射频针(北琪公司)进行穿刺,穿刺前将穿刺针前端 1 cm 做成曲度约 10° 的弯针。保持穿刺针针尖对准第一靶点,不要偏向内侧或外侧太远,以免进入椎管损伤脊神经、脊髓或肺脏,在针尖接近突破椎体前缘的时候,拔出穿刺针针芯,接充 0.5 mL 生理盐水的 1 mL 注射器,边推注边缓慢进针,在推注阻力消失时立即停止进针,并通过正侧位调整针尖位置,直至达理想位置,穿刺针针尖的最终理想位置为双侧椎弓根内侧,椎体前缘(图 1)。

毁损前一天用同样的方法进行麻醉测试,如果患者疼痛感缓解 50%以上,麻醉测试有效,第二天进行手术治疗。穿刺成功后,注入含有 2 mL 碘海醇(欧苏,江苏扬子江药业集团有限公司)和 1%利多卡因和 0.5%罗哌卡因复合局麻药液,共 5 mL,观察造影剂分布情况。正位像分布于椎体双侧,侧位像分布于椎体前、侧缘(造影剂向后扩散不超过椎体前 1/2)为最佳药液分布状态(图 2)。观察 10 min,患者腹痛减轻,血流动力学无明显变化,无明显不适合后,经穿刺针缓慢注射无水乙醇 5 mL,然后用无菌生理盐水 0.5 mL 冲洗针管, 防止拔针时无水乙醇沿针道溢出。拔针,无菌辅料外用,观察 20 min,无严重不良反应,送返病房,俯卧位 4 h 后改为仰卧位 24 h。

1.3 观察指标

1.3.1 疼痛强度评估 NRS 评分,0 分无痛;1~3 轻度疼痛,不影响日常生活;4~6 分中度疼痛,影响睡眠;7~10 分剧烈疼痛。

1.3.2 生活质量评估 QOL 评分,包括躯体、心理、社会、环境及综合[12]。0 分最差,10 分最佳。

1.3.3 每日阿片消耗量 记录随访期间每日吗啡日用量,如非吗啡阿片类药物,将患者正在使用的阿片类药物换算为口服吗啡的等效剂量,即每日吗啡当量(mg)。分别在术前(T_0)、术后 1 日(T_1)、术后 1 周(T_7)、术后 2 周(T_{14})、术后 1 个月(T_{30})、术后 2 个月(T_{60})对所有患者行疼痛强度、生活质量评估,并计算每日吗啡当量。

1.3.4 不良反应及并发症情况 包括穿刺后疼痛、感染、低血压、神经损伤、肾脏损伤、截瘫、腹泻等。腹泻按照 NCI CTC V4.03 分级,1 级为轻度腹泻,2 级为中度腹泻,3~5 级为重度腹泻。

1.4 统计学分析

采用 SPSS20.0 进行统计学分析。计量资料以均数± 标准差($\bar{x}$± SD)表示,不同时点数据采用重复测量方差分析,以 $P<0.05$ 为差异有统计学意义。

2 结果

所有患者在接受神经阻滞后次日均进行了神经毁损治疗,操作成功率 100%。无休克、顽固性低血压、截瘫等严重并发症出现。术后各时点 NRS 评分及每日吗啡当量均较术前显著降低,术后各时点 QOL 评分均较术前显著增高,差异有统计学意义($P<0.05$),见表 1。

术后,有 5 例患者发生上腹背部烧灼痛,24 h 后自行消失;5 例患者发生轻度腹泻,2-3 天后消失;1 例患者发生中度腹泻,为避免患者发生脱水,给予补液、口服缓泻剂系统治疗后 6 天消失。

3 讨论

上腹部癌痛主要是由于癌肿增大, 病变器官包膜张力增加,或病变侵犯腹腔神经丛所致。上腹部癌痛的传导一般经腹腔神经丛在腹腔神经节换元后,上行投射到脊髓相应节段产生疼痛[4]。腹腔神经丛位于腹主动脉上段的前方,要求神经破坏药包绕在 T12-L1 椎体平面的腹腔动脉和肠系膜上动脉根部的周围,确保药液与腹腔神经丛直接接触,才能发挥作用。腹腔神经丛位置较深, 解剖位置可因肿瘤的生长及既往手术的影响,增

表 1 患者不同时点生活质量评分、疼痛数字模拟评分、每日吗啡消耗量的比较($\bar{x}$± SD)

Table 1 Comparison of the QOL, NRS, daily consumption of morphine at different time points($\bar{x}$± SD)

Indicator	Postoperation					
	T_0	T_1	T_7	T_{14}	T_{30}	T_{60}
QOL	0.6± 0.8	9.0± 0.8*	8.8± 0.6*	9.04± 0.6*	8.4± 0.9*	7.7± 1.1*
NRS	8.3± 0.8	0.9± 0.9*	1.5± 0.7*	2.2± 0.8*	2.9± 0.8*	3.5± 0.7*
Daily consumption of morphine (mg/d)	182± 35	18± 17*	27± 21*	30± 19*	37± 19*	44± 18*

Note:*$P < 0.05$, Compared with the patients in preoperative group.

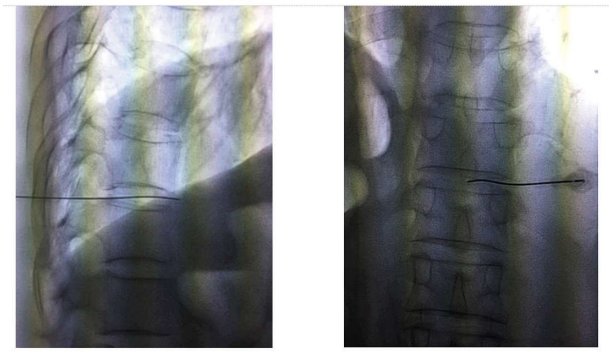

图 1 穿刺针最终理想位置

A 侧位像穿刺针针尖到达椎体前缘;B 正位像穿刺针针尖到达中线附近,双侧椎弓根内缘范围内

Fig 1. Ideal position of the needle

A. lateral view, with the needle tip at the anterior border of the vertebral body;

B. anterior-posterior view, tip of the needle arrived at the midline

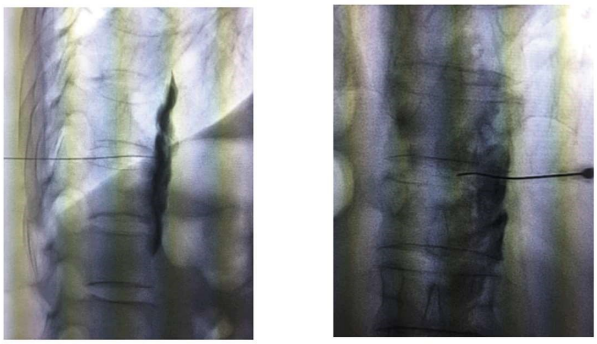

图 2 最终造影剂分布

A 造影剂分布于椎体前缘;B 造影剂分布于椎体双侧,但本例略偏向于穿刺侧。

Fig. 2 Final spread of the contrast agent

A. a linear spread of the contrast agent following the anterior vertebral body; B. posteroanterior view with contrast agents spread bilateral to the vertebral body, but this case is slightly biased toward the puncture side.

加了穿刺的困难和风险,所以需要更大剂量的药物,且容易发生气胸、穿刺损伤肝脏及肾脏等并发症[13]。

上腹部脏器的疼痛主要由内脏神经传导,由于半数人内脏最小神经缺如,主要由内脏大小神经传导,从腹腔神经丛发出后约在 T12 水平穿过膈脚,然后在膈脚后间隙沿两侧胸椎椎体表面上升到相应的胸神经节[14],位置紧贴胸椎旁,远离腹主动脉、下腔静脉等大血管,位于椎体两侧的三角间隙内,进行毁损时药液可与内脏大小神经充分接触。内脏神经毁损术选择性阻断经过腹腔神经丛的神经通路,治疗脐上反射区的腹背痛[15],除外转移性上腹部癌痛,胰腺癌、胃癌、食管癌、胆囊癌、小肠癌、部分大肠癌会出现这个部位的疼痛[16]。内脏神经很少受周围结构的影响,虽然内脏神经毁损没有腹腔神经丛毁损应用频繁,但是对于腹腔神经丛因肿大的淋巴结及潜在恶性肿瘤造成解剖变异的患者,使穿刺通路困难或毁损药物分别不理想,内脏神经毁损具明显的优势[17]。内脏大小神经毁损较腹腔神经丛穿刺成功率更高[10],不受病情进展及肿大的淋巴结的影响,手术适应症增加。因此,内脏大小神经位毁损术较腹腔神经丛毁损术目标神经选择性高、神经毁损更彻底,需要的毁损药剂量少[14],体位性低血压和难治性腹泻的发生率更低[12],损伤血管、气胸及损伤肠管的发生率更低。姚鹏等[18]在 CT 引导下经膈脚后入路对 18 例癌痛患者进行腹腔神经丛毁损术,药物主要分布在内脏大小神经周围,说明有效的镇痛效果主要因为阻断了内脏神经。Süleyman 等[19]认为内脏大小神经阻滞更有适于腹内肿瘤转移所致药物扩散不良者。有关内脏神经毁损与腹腔神经丛毁损效果的差异研究较少[19-21],最新研究表明内脏神经毁损比腹腔神经丛毁损效果更好,阿片类药物消耗更少,并发症少,生活质量更高[10,20]。曲丕盛等[12]认为内脏大小神经阻滞远期效果优于腹腔神经阻滞[22]。

内脏神经毁损术穿刺路径包括椎体侧方入路,经膈脚后间隙入路,及椎间盘入路。放射线引导下椎体侧方入路穿刺,针尖偏向头侧或前方可能引起气胸,偏向外侧,可能造成肾脏及输尿管损伤。既往研究大多是经膈肌脚后入路穿刺,膈脚后间隙是一个潜在的解剖间隙,毁损剂注入此间隙可限制药物的扩散,放射线引导下难以确定针尖位置是否在壁层胸膜和椎体间隙,气胸发生率较高,且临近奇静脉、半奇静脉胸导管,增加并发症的风险 [13]。同时性功能障碍以及肋间神经痛等发生率较高。李顺等[13]采用 CT 连续薄层扫描,显著提高穿刺定位的精确度,同时三维成像立体直观,显著降低气胸的几率,但所有患者均发生不同程度腹背痛[13]。CT 引导下经椎旁、膈脚后内脏神经毁损术,操作相对安全,但对机器要求高,本实验对使用设备及操作方法进行改良。

本研究选择经间盘入路,穿刺路径选择经“安全三角”入路,在放射线引导下就能达到满意的治疗效果。穿刺针位置紧贴上关节突及终板交界,突破间盘时有落空感,注入造影剂,造影剂位于椎体前缘,避免损伤腹主动脉及脊神经,无明显不良反应发生,且仅有 5 例患者出现上腹背部烧灼痛,24 h 后均消失。本实验的创新点是在放射线引导下操作,较 CT 引导减少患者受辐射量,达到同样的安全性,同时降低医患放射暴露造成的影响。毁损药物剂量少,避免大剂量毁损剂导致的胸背痛等并发症,且操作结束拔出穿刺针前注入生理盐水,减少酒精逆流,减少刺激脊神经引发的胸背痛。放射线引导经椎间盘入路穿刺,精确定位穿刺靶点,穿刺针固定可靠,较膈脚后入路并发症少,这项技术国内外尚未见报道。与术前相比,患者术后 1 日、1 周、2 周、1 月、2 月疼痛评分明显下降,生活质量评分明显提高、每日吗啡当量下降,低血压等并发症发生率低,无截瘫等严重并发症发生,适合的穿刺点、安全的穿刺路径,足量的药物包绕神经,保证了镇痛效果。

目前,临床上多选用无水乙醇毁损神经,手术靶点注射无水乙醇通常每侧剂量 15-25 mL[11,17]。李顺[13]等经膈脚后入路毁损内脏大小神经,每侧给予无水乙醇 5 mL 即产生满意的治疗效果,避免大剂量药物向头尾侧扩散,产生胸痛等并发症[23]。患者均为肿瘤晚期,恶病质状态,低剂量酒精可避免醉酒状态。本试验选择单侧注射无水乙醇 5 mL,同样达到满意的治疗效果,通过注射造影剂观察到,无水乙醇位于椎体的前侧方,避免了乙醇进入椎间孔及椎管伤及背根神经节,导致术中胸痛及术后腹壁麻木,同时降低乙醇伤及肋间神经风险[13],同时体位性、顽固性腹泻的发生率也明显降低。

本实验存在的技术缺陷包括:(1)穿刺针可能对间盘造成损伤,如果出现间盘损伤,患者可能出现盘源性胸背痛或痛,间盘造影可确定有无纤维环破裂，本实验术后未见长时间腰背痛，说明经椎间盘穿刺安全,但经间盘穿刺是否会引起一些新的并发症，有待于进一步扩大样本研究。(2) 穿刺针损伤动静脉，Saipriya Tewari[6]等采用 22 G 穿刺针经主动脉入路毁损腹腔神经丛,无一例出现出血、休克并发症,证明即使穿破大血管也无严重影响。(3)我们没有对上腹部肿瘤进行分类统计,观察不同肿瘤之间观察指标的差异性,同时我们没有进行不同入路的对比观察研究。(4)术后观察时间仅为 8 周,大样本量、长期的随访,有待于进一步研究。

综上所述，在放射线引导下经椎间盘入路毁损内脏神经，具有精确定位、靶点操作的优点,可缩短手术时间、减少手术并发症,降低医患放射暴露造成的危害,疗效满意,安全可行。

参 考 文 献(References)

[1] Siegel R, Ma J, Zou Z, Jemal A. Cancer statistics, 2014 [J]. CA: A Cancer Journal for Clinicians, 2014, 64: 9-29

[2] Tak Kyu Oh, Woo Jin Lee, Sang Myung Woo, et al. Impact of Celiac Plexus Neurolysis on Survival in Patients with Unresectable Pancreatic Cancer: A Retrospective, Propensity Score Matching Analysis[J]. Pain Physician, 2017, 20(3): E357-E365

[3] Wesley B. Jones, Phillip Jordan, Maya Pudi. Pain management of pancreatic head adenocarcinomas that are unresectable: celiac plexus neurolysis and splanchnicectomy [J]. Journal of Gastrointestinal Oncology, 2015, 6(4): 445-451

[4] 杨冯睿,武百山,赖光辉,等.双次腹腔神经丛毁损性阻滞治疗中上腹顽固性癌性内脏痛疗效观察[J].疑难病杂志, 2014, 13(1): 59-62
Yang Feng-rui, Wu Bai-shan, Lai Guang-hui, et al. Efficacy of bilateral celiac plexus nerve lesion in patients with epigastric cancer pain [J]. Chinese journal of difficult and complicated cases, 2014, 13 (1): 59-62

[5] 刘李斌, 汪梦.CT 引导下经胸腔入路行内脏大、小神经毁损治疗晚期胰腺癌疼痛患者的效果分析[J].当代医学, 2018, 24(12): 157-159
Liu Li-bin, Wang Meng. CT-Guided Percutaneous great and lesser splanchnic nerve neurolysis, effect analysis of pancreatic cancer pain [J]. Contemporary medicine, 2018, 24(12): 157-159

[6] 胡建雷,丁力,俞盛辉,等.双针椎间盘入路毁损内脏神经治疗上腹部癌痛效果观察[J].中国乡村医药医,2015, 22(20): 26-27
Hu Jian-lei, Ding Li, Yu Sheng-hui, et al. Clinical research of Interventional bilateral splanchnic nerve lesion for pain relief in patients with epigastric cancer pain [J]. Chinese rural medicine and medicine, 2015, 22(20): 26-27

[7] Saipriya Tewari, Anil Agarwal, Sanjay Dhiraaj, et al. Comparative Evaluation of Retrocrural versus Transaortic Neurolytic Celiac Plexus Block for Pain Relief in Patients with Upper Abdominal Malignancy: A Retrospective Observational Study [J]. Indian Journal Of Palliative Care, 2016, 22(3): 301-306

[8] Loukas M, Klaassen Z, Merbs W, et al. A review of the thoracic splanchnic nerves and coeliac ganglia[J]. Clin Anat, 2010, 23(5): 512-522

[9] Minghui Chen, Hongli Yu, Shiyu Sun,et al.Clinical research of percutaneous bilateral splanchnic nerve lesion for pain relief in patients with pancreatic cancer under X-ray guidance [J]. Int J Clin Exp Med, 2015, 8(11): 20092-20096

[10] Amera H. Shwita, Yasser M. Amr, and Mohammad I. Okab. Comparative Study of the Effects of the Retrocrural Celiac Plexus Block Versus Splanchnic Nerve Block, C-arm Guided, for Upper Gastrointestinal Tract Tumors on Pain Relief and the Quality of Life at a Six-month Follow UP[J]. Korean J Pain, 2015, 28(1): 22-31

[11] Gangi A, Dietemann JL, Schultz A, et al. Interventional radiologic procedures with CT guidance in cancer pain management [J]. Radiographics, 1996, 16(6): 1289-1304

[12] 曲丕盛,王振,黄丽霞,等. 内脏与腹腔神经丛阻滞治疗胰腺癌晚期癌性疼痛的比较[J].肿瘤学杂志, 2009, 15(3): 239-241
Qu Pei-sheng, Wang Zhen, Huang Li-xia, et al. Comparative Study of the celiac plexus block and Splanchnic Nerve Block, for the treatment of pancreatic cancer pain[J]. Journal of Oncology, 2009, 15(3): 239-241

[13] Jeong-Min Lee M.D. CT-Guided Celiac Plexus Block For Intractable Abdominal Pain [J]. Journal of Korean medical science, 2000, 15(2): 173-178

[14] Li-Shun, Liao Li-jun, Zhang Da-ying, et al.CT-Guided Percutaneous great and lesser splanchnic nerve block for pancreatic cancer pain[J]. Chinese Journal of pain Medicine, 2014, 20(5): 337-340

[15] Diane Novy, PhD, Mitchell P. Engle, MD, PhD, Emily A. Lai, BBA, et al. Effectiveness of Splanchnic Nerve Neurolysis for Targeting Location of Cancer Pain:Using the Pain Drawing as an Outcome Variable[J]. Pain Physician, 2016, 8(19): 397-403

[16] Rana M, Candido K, Raja O, et al. Celiac plexus block in the management of chronic abdominal pain [J]. Curr Pain Headache Rep, 2014, 18(2): 394

[17] Arif Ahmed and Divesh Arora.Fluoroscopy-guided Neurolytic Splanchnic Nerve Block for Intractable Pain from Upper Abdominal Malignancies in Patients with Distorted Celiac Axis Anatomy: An Effective Alternative to Celiac Plexus Neurolysis - A Retrospective Study[J]. Indian J Palliat Care, 2017, 23(3): 274-281

[18] Yao Peng, Zhao Guang-yi, Jiang Chang-lin, et al. Comparative Study of the Effects of the Celiac Plexus Block Versus Splanchnic Nerve Block, C-arm Guided, for Upper Gastrointestinal Tract Tumors on Pain Relief[J]. Chinese Journal of Clinical Medical Imaging, 2007, 18 (4): 265

[19] Koyyalagunta D, Engle MP, Yu J, et al. The effectiveness of alcohol versus phenol based splanchnic nerve neurolysis for the treatment of intra-abdominal cancer pain[J]. Pain Physician, 2016, 19(4): 281-292

[20] Sü leyman Ozyalye N, Talu GK, Camlica H, et al. Efficacy of coeliac plexus and splanchnic nerve blockades in body and tail located pancreatic cancer pain[J]. Eur J Pain, 2004, 8(6): 539-545

[21] Lillemoe KD, Cameron JL, Kaufman HS, et al. Chemical splanchnicectomy in patients with unresectable pancreatic cancer. A prospective randomized trial[J]. Ann Surg, 1993, 217(5): 447-455

[22] Arcidiacono PG, Calori G, Carrara S, et al. Celiac plexus block for pancreatic cancer pain in adults [J]. Cochrane Database Syst Rev, 2011, 16(3): CD007519

[23] Wiechowska-Kozlowska A, Boer K, Wojcicki M, et al. The efficacy and safety of endoscopic ultrasound-guided celiac plexus neurolysisfor treatment of pain in patients with pancreatic cancer[J]. Gastroenterol Res Pract, 2012, 2(7): 503098