doi: 10.13241/j.cnki.pmb.2017.21.028

60 例颅内外脑膜瘤的临床病理分析

苗 丽[1] 靳耀锋[1] 周 乐[2] 马 莉[1] 陈晓黎[1△]

（1 西安交通大学第二附属医院病理科 陕西 西安 710004；2 西安交通大学第二附属医院神经外科 陕西 西安 710004）

摘要 目的：探讨脑膜瘤的组织发生、病理学特点、分型与临床预后。**方法：**采用全自动免疫组化 Ventana 法对 60 例(包括 2 例特殊部位)脑膜瘤的组织发生、病理学特点、分型与临床预后的关系进行回顾性分析。**结果：**60 例脑膜瘤中 WHO Ⅰ级有 57 例，其中皮细胞型 19 例，纤维型 23 例，过渡型 10 例，化生型 2 例，砂砾体型 2 例，血管瘤型 1 例，WHO Ⅱ级有 3 例，均为非典型性脑膜瘤。肿瘤发生在大脑凸面者占 53.3 %(32/60 例)，大脑镰旁 16.7 %(10/60 例)，小脑桥脑角及其它部位共占 30 %(18/60 例)。免疫组化检测显示：Vimentin、EMA 阳性表达率均为 96.7 %(58/60 例)，PR 阳性表达率 69.2 %(42/60 例)；S-100 阳性表达率 47.4 %(28/60 例)；CK 阳性表达率 10 %(6/60 例)；GFAP 阳性表达率 8.3 %(5/60 例)；Ki-67 阳性表达指数在 WHO Ⅰ级中平均为 4.9 %，WHO Ⅱ级中平均为 13.3 %。其中，鼻窦脑膜瘤 EMA、Vimentin 及 S-100 均为阳性，PR 少数细胞阳性。侧脑室脑膜瘤 Vimentin 和 S-100 阳性，EMA 和 PR 灶状阳性。**结论：**脑膜瘤的组织学分级大部分为 WHO I 级，少部分为 II 级(非典型性)和 III 级(间变型)，共 15 种组织学亚型。颅外与颅内脑膜瘤的组织学形态基本相同。该肿瘤大部分预后良好，但部分术后可复发，且有肿瘤病理分级越高，复发率越高的现象。

关键词：脑膜瘤；病理特征；免疫组化

中图分类号：R739.45；R602 **文献标识码：**A **文章编号：**1673-6273(2017)21-4112-04

Clinicopathological Analysis of 60 Cases of Meningiomas of Intracranial and Extracranial

MIAO Li[1], JIN Yao-feng[1], ZHOU Le[2], MA Li[1], CHEN Xiao-li[1△]

(1 Department of Pathology, the Second Affiliated Hospital of Xi'an Jiaotong University, Xi'an, Shaanxi, 710004, China;

2 Department of Neurosurgery, the Second Affiliated Hospital of Xi'an Jiaotong University, Xi'an, Shaanxi, 710004, China)

ABSTRACT Objective: To discuss the histogenesis, pathological features, typing and clinical prognosis. **Methods:** Retrospective analysis to the histogenesis, pathological features, the correlations of typing and clinical prognosis of meningiomas of 60 cases by using automatic immunohistochemistry Venatana Machine (including 2 special body regions). **Results:** In 60 cases, there were 57 cases of WHO Ⅰ level,including 19 cases of meningothelial meningioma, 23 cases of fibrous meningioma, 10 cases of transitional meningioma, 2 cases of metaplastic meningioma, 2 cases of psammomatous meningioma, 1 case of angiomatous. There were 3 cases of WHO Ⅱ level that were all atypical meningioma. The tumors origined from the brain convex took up 53.3 %(32/60 cases), those next to the falx cerebri took up 16.7 %(10/60 cases),those origined from both the cerebellopontine angle and other parts of the body totally took up 30 %(18/60 cases). Immunohistochemical detection showed that Vimentin, EMA positive expression rate was 96.7 % (58/60 cases); PR positive expression rate was 69.2 % (42/60 cases); S-100 positive expression rate was 47.4 % (28/60 cases); CK positive expression rate was 10 % (6/60 cases); GFAP positive expression rate was 8.3 % (5/60 cases); Ki-67 positive expression rate in the WHO Ⅰ level was 4.9 % on average, and the WHO Ⅱ level in an average of 13.3 %. The indexes EMA, Vimentin and S-100 expression of the meningioma in the paranasal sinuses were all positive, and a few cells were PR positive. The indexes Vimentin and S-100 expression of the meningioma in the lateral ventricle were positive, while EMA and PR were multifocal positive. **Conclusions:** Most of the histological classification of meningioma was WHO I level, the small part was II (atypical) and III (inter variant). That was a total of 15 histologic subtypes. The morphology of meningiomas of intracranial and extracranial were basically the same. Most of the tumors had a good prognosis, but some patients can relapse after operation. And the higher the tumor pathological level was, the higher the recurrence rate appeared.

Key words: Meningioma; Pathological features; Immunohistochemistry

Chinese Library Classification(CLC): R739.45; R602 Document code: A

Article ID: 1673-6273(2017)21-4112-04

作者简介：苗丽(1982-)，女，硕士，医师，主要研究方向：肿瘤学，电话：15319794260，E-mail：642208104@qq.com

△ 通讯作者：陈晓黎，女，博士，硕士生导师，主任医师，教授，主要研究方向：肿瘤学，E-mail：chenxiaolixjtu@163.com

(投稿日期：2016-11-19 接受日期：2016-12-15)

前言

脑膜瘤是颅内和椎管内最常见的肿瘤之一，起源于脑膜及脑膜间隙的衍生物，好发于成人，女性多于男性。脑膜瘤的发生

率占颅内肿瘤的 13 %-26 %，占椎管内肿瘤的 13.4 %。近年脑膜瘤的发病率有升高的趋势，可能与环境危险因素的暴露或检查方式敏感性的提高有关。脑膜瘤除脑实质外，几乎全身各部位都有发生，但无脑膜覆盖的组织器官发生的脑膜瘤(异位脑膜瘤)发生率较低，男女性别差异不明显，发病原因尚未明确，且发病症状无特异性，易导致临床误诊，但病理学可提供明确的最终诊断。本文对 60 例脑膜瘤进行回顾性分析，其中包括少见部位原发性脑膜瘤 2 例，旨在探讨脑膜瘤的组织发生、病理学特征、分型与临床预后的关系。

1 材料与方法

1.1 材料

收集西安交通大学第二附属医院病理科 2013 年 10 月～2015 年 7 月本院诊治、临床资料完整的手术切除脑膜瘤病例 60 例。44 例为女性，16 例为男性，男女比例为 1:2.75，发病年龄 28-81 岁，平均 54.5 岁。肿瘤发生部位多在大脑凸面(32 例)，其次大脑镰旁(10 例)，再次是小脑桥脑角等部位。特殊部位：侧脑室(1 例)，鼻窦(1 例)。主要因间断性头痛、晕厥、肢体乏力、麻木及局限性癫痫就诊。发生于鼻窦者(1 例)无明显诱因出现双侧鼻塞，呈间断性，睡眠时加重；发生于侧脑室者(1 例)因持续性头痛就诊。

1.2 方法

收集患者的临床资料，标本经 4 %中性甲醛固定，常规石蜡切片、HE 染色，光镜观察，并采用全自动免疫组化 Ventana 法对一抗 CK、EMA、Vimentin、S-100、GFAP、PR、Ki-67 进行检测，试剂均购自福州迈新生物技术有限公司。

2 结果

2.1 巨检

肿瘤最大直径 7 cm，最小直径 3.2 cm，切面灰白、灰黄、灰红色，偶有囊腔，质中等硬度，大多无明显包膜，少数肿瘤包膜完整。

2.2 组织形态学特征

60 例中，WHO Ⅰ级有 57 例，其中皮细胞型 19 例，纤维型 23 例，过渡型 10 例，化生型 2 例，砂砾体型 2 例，血管瘤型 1 例，WHO Ⅱ级有 3 例，均为非典型性脑膜瘤。其中，常见组织学类型为：① 脑膜上皮细胞型：瘤细胞为合体或多角形细胞，呈弥漫片状排列，有时呈漩涡状结构，胶原纤维间质稀少(图 1)；② 纤维型：瘤细胞多呈梭形，排列成束状或漩涡状，其间常以细胞界限不清的上皮样细胞巢作过渡，胶原纤维和网状纤维丰富，也有砂砾体；③ 过渡细胞型：瘤细胞由过渡细胞组成，洋葱皮样结构和砂砾体多见。本组中一例发生于鼻窦者为皮细胞型脑膜瘤，另一例发生于侧脑室者为化生型脑膜瘤，内见黄色瘤细胞样细胞(图 2)。

2.3 免疫组化

60 例脑膜瘤均进行免疫组化检测，其中 Vimentin、EMA 阳性表达率均为 96.7 %(58/60 例)(图 3)，PR 阳性表达率 69.2 %(42/60 例)；S-100 阳性表达率 47.4 %(28/60 例)(图 4)；CK 阳性表达率 10 %(6/60 例)；GFAP 阳性表达率 8.3 %(5/60 例)；Ki-67 在 WHO Ⅰ级中平均为 4.9 %，WHO Ⅱ级中平均为 13.3 %。鼻窦脑膜瘤 EMA、Vimentin 及 S-100 阳性，PR 少数细胞表达。侧脑室脑膜瘤 Vimentin 和 S-100 阳性，EMA 和 PR 灶状阳性。

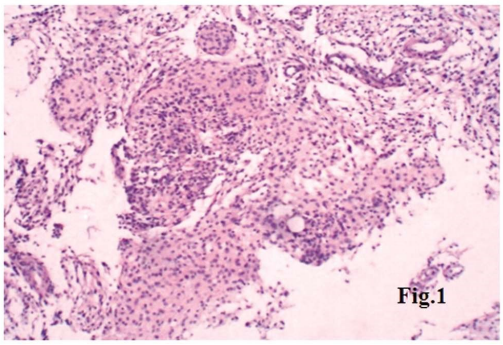

图 1 瘤细胞为合体或多角形细胞，弥漫片状排列，HE× 100

Fig.1 The tumor cells are Syncytium-like or polygonal cells, asystematic or flaky arrangement. HE× 100

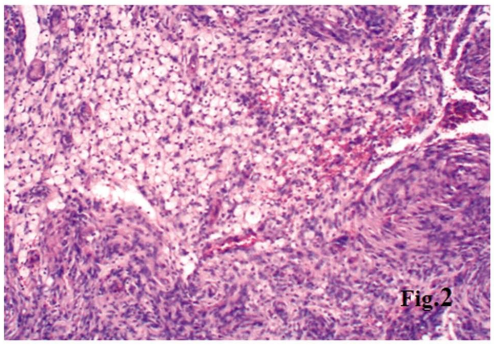

图 2 梭形瘤细胞间可见黄色瘤细胞样细胞，HE× 100

Fig.2 Xanthoma cell-like cells can be seen in between spindle-shaped tumor cells. HE× 100

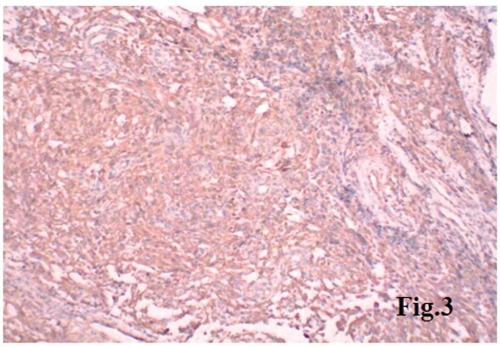

图 3 肿瘤细胞 Vimentin 阳性(胞质着色)，全自动免疫组化 Ventana 法 × 100

Fig.3 Vimentin is positive (locating in the cytoplasm of tumor cells), automatic immunohistochemical Ventana × 100

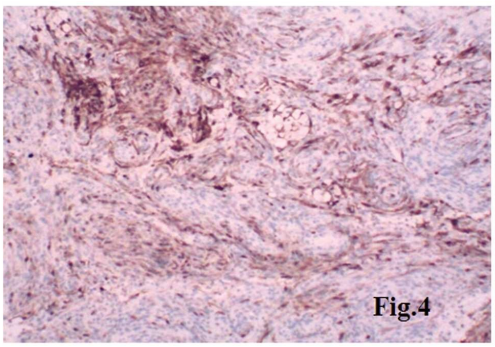

图 4 肿瘤细胞 S-100 阳性(胞质/胞核着色)，全自动免疫组化 Ventana 法 × 100

Fig.4 S-100 is positive (locating in the cytoplasm and nucleus of tumor cells), automatic immunohistochemical Ventana × 100

3 讨论

脑膜瘤是颅内和椎管内最常见的肿瘤之一,起源于脑膜上皮细胞,主要为蛛网膜上皮细胞,尤其是蛛网膜颗粒的部分。而异位脑膜瘤的发生机制目前仍存在争议,一般认为发生于异位的蛛网膜细胞,也有研究表明其源于神经鞘细胞、神经周细胞、神经束膜细胞等[1-3]。异位部位大部分为头颈部,少数为肺[4]、胸腔、后纵隔、腹膜后及下肢[5]。头颈部中鼻腔鼻窦异位脑膜瘤发病率占脑膜瘤的 1 %-2 %,脑室内脑膜瘤(包括侧脑室、第三、第四脑室)约占颅内脑膜瘤的 2 %-3 %,多位于侧脑室三角区。22 号染色体长臂丢失是脑膜瘤中最常见的基因异常,而这与 NF2 基因的失活有关。其他与脑膜瘤发生和肿瘤进展相关的染色体异常还包括 1p 等位基因缺失,14q 丢失,9p21 缺失以及 10q 和 17q 的异常。端粒酶活性增加也与脑膜瘤肿瘤进展相关。电离辐射引起的脑膜瘤往往更复杂,而且比普通脑膜瘤有更高的复发率[6]。而另外一些研究发现[7,8],移动设备和无线电话的使用与脑膜瘤的发生没有明确相关性。性激素与脑膜瘤的关系还未完全明确[9]。有研究表明[10],在女性中,肥胖会增加脑膜瘤的发生风险。而对于男性而言,接受过睾丸切除术和输精管切除术的人脑膜瘤发生率很低[11]。与脑膜瘤发生有关的其他因素还可能有:① 颅脑外伤史;② 脑膜瘤与其他颅内肿瘤同时存在,尤其是神经纤维瘤,还有胶质瘤、垂体腺瘤等,但其间的相互关系仍不清楚。

脑膜瘤组织学分级大部分为 WHO I 级,少部分 II 级(非典型性)和 III 级(间变型)。脑膜瘤 WHO(2006)[12]有 15 种组织学亚型,I 级有 9 种,包括皮细胞型脑膜瘤、纤维型脑膜瘤、过渡型脑膜瘤、沙砾体型脑膜瘤、血管瘤型脑膜瘤、微囊型脑膜瘤、分泌型脑膜瘤、富于淋巴浆细胞的脑膜瘤和化生型脑膜;II 级有 3 种,包括脊索样脑膜瘤、透明细胞型脑膜瘤、非典型性脑膜瘤;I-II 级有 3 种,包括乳头型脑膜瘤、横纹肌样脑膜瘤、间变性脑膜瘤。颅外与颅内脑膜瘤的组织学形态基本相同。本组脑膜瘤中有 1 例显微镜下可见小灶凝固性坏死,但组织学形态仍符合 I 级,随访病人健康状况良好,考虑坏死与局部血液循环障碍有关;有 2 例 WHOI 级病例细胞密度增加,细胞生长活跃,但仍达不到非典型性脑膜瘤诊断标准,随访病人健康状况良好;1 例 WHOI 级但有硬脑膜浸润,随访患者仍有轻微头晕症状,考虑手术切除是否彻底或是否有局部复发可能,提醒患者随时来医院复查。本组病例中,仅 1 例为 WHOI 级过渡型脑膜瘤患者复发,可能与该患者肿瘤过大,不能完整切除有关。II 级病例数较少或术后随访间隔时间较短,而未发现有复发。

与脑膜瘤发生、发展相关的因素众多,如血管内皮生长因子(VEGF-A)、血小板衍生生长因子(PDGF)、成纤维细胞生长因子(FGF)、胰岛素样生长因子(IGF)、白血病抑制因子(LIF)、白介素 6(IL-6)、制癌蛋白 M(OSM)、内皮生长因子(EGF)、雌孕激素、生长激素、基质金属蛋白酶类(如 MMP-2、MMP-9)等[13]。近年有研究表明 E- 钙黏附素[14]及 PKCθ [15]表达下调对脑膜瘤的发生和侵袭起作用。大部分脑膜瘤属于生长缓慢的良性肿瘤,手术后预后良好,但脑膜瘤的浸润性、生长特点易造成手术困难,引起术后肿瘤复发。国外研究表明[16]良性脑膜瘤的复发率及病死率与非典型和恶性脑膜瘤相当。但国内学者研究显示,良性脑膜瘤全切后 5 年复发率约为 5 %,而非典型性脑膜瘤 5 年复发率则达 40 %,随访时间越长复发率越高 [13]。骨桥蛋白(Osteopontin protein)是一种与增殖、粘附、迁移和血管发生有关的整联蛋白,这种蛋白标记物在预测 WHO Ⅰ级脑膜瘤的早期复发风险方面有一定价值[17,18]。一项研究表明[19]ancer/testis(CT)基因产物之一的 NY-ESO-1 蛋白在 110 例脑膜瘤免疫组化标记中有 108 例阳性表达。NY-ESO-1 蛋白高水平表达与更高的肿瘤组织学分级和更差的预后呈正相关。考虑到脑膜瘤的治疗方法有限,基于 NY-ESO-1 蛋白的免疫治疗或许前景巨大。

本研究显示大多数脑膜瘤组织中 Vimentin、S-100 和 EMA 呈阳性表达,接近半数病例 PR 呈阳性表达,但非典型和恶性脑膜瘤常不表达 EMA 和 PR,WHO Ⅱ级脑膜瘤的 Ki-67 增殖指数明显高于 Ⅰ级。Vimentin、S-100、EMA 和 PR 在脑膜瘤病理诊断及鉴别诊断中发挥着重要的作用,可作为一线抗体使用。有研究指出[20]免疫组化染色 Wilms tumor-1 在神经鞘瘤组织中阳性表达,而 claudin-1 和 ezrin 在脑膜瘤组织中阳性表达,以此可以帮助鉴别神经鞘瘤和纤维型脑膜瘤。在另一项研究中 [21],NAB2-STAT6 融合蛋白在 17 例脑膜血管外皮瘤中全部阳性表达,而在 15 例脑膜瘤组织中全部为阴性,同样为脑膜瘤与其他肿瘤的鉴别诊断提供了思路。特殊部位脑膜瘤由于其发病率低,容易误诊,同样借助免疫组化标记对病理诊断及鉴别诊断有很大帮助。

参 考 文 献(References)

[1] 李竞贤,张洵,范英,等. 颅外脑膜瘤(附 6 例报告)[J]. 中华肿瘤杂志, 1992, 14(4): 284
LI Jing-xian, Zhang Xun, Fan Yin, et al. Extracranial meningoma(attached a report of 6 cases) [J]. Chinese Journal of Oncology, 1992, 14 (4): 284

[2] Tomaru U, Hasegawa T, Hasegawa F, et al. Primary extracranial meningioma of the foot: a case report [J]. Jpn J Clin Oncol, 2000, 30 (7): 313-317

[3] 王忠诚,主编.神经外科学[M]. 武汉:湖北科学技术出版社, 1998: 456-458
Wang Zhong-cheng, chief editor. Neurosurgery [M]. Wuhan: Hubei Science and Technology Press, 1998: 456-458

[4] 王文娟,闫庆娜,战忠利.肺原发性巨大脑膜瘤 1 例[J]. 临床与实验病理学杂志, 2015, 31(4): 475-476
Wang Wen-juan, Yan Qing-na, Zhan Zhong-li. Primary giant pulmonary meningioma of 1 case[J]. Chinese Journal of Clinical and Experimental Pathology, 2015, 31(4): 475-476

[5] 高英兰,薛霜,赵跃武,等.异位脑膜瘤 151 例回顾性分析[J]. 临床与实验病理学杂志, 2013, 29(8): 916
Gao Ying-lan, Xue Shuang, Zhao Yue-wu, et al. Retrospective analysis of 151 cases of ectopic meningioma[J]. Chinese Journal of Clinical and Experimental Pathology, 2013, 29(8): 916

[6] Alahmadi, Hussein, Croul, et al. Pathology and genetics of meningiomas[J]. Seminars in Diagnostic Pathology, 2011, 28(4): 314-324

[7] Carlberg M, Söderqvist F, Hannsson Mild K, et al. Meningioma patients diagnosed 2007-2009 and the association with use of mobile and cordless phones: a case-control study [J]. Environ Health, 2013, 12(1): 60

[8] Coureau G, Bouvier G, Lebailly P, et al. Mobile phone use and brain tumours in the CERENAT case-control study[J]. Occup Environ Med, 2014, 71(7): 514-522

[9] Marosi C, Hassler M, Roessler K, et al. Meningioma[J]. Criti Rev Oncol Hematol, 2008, 67(2): 153-171

[10] Shao C, Bai LP, Qi ZY, et al. Overweight, obesity and meningioma risk: a meta-analysis[J]. PloSONE, 2014, 9(2): e90167

[11] Schildkraut JM, Calvocoressi L, Wang F, et al. Endogenous and exogenous hormone exposure and the risk of meningioma in men[J]. Neurosurg, 2014, 120(4): 820-826

[12] 李青,徐庆中,主译.神经系统肿瘤病理学和遗传学[M]. 北京:人民卫生出版社, 2006: 206-217
Li Qing, Xu Qing-zhong, main translators. Pathology and genetics of tumours of nervous system [M]. Beijing: People's Medical Publishing House, 2006: 206-217

[13] 黄冠又,冯洁,郝淑煜,等.脑膜瘤的病理学、分子生物学及遗传学研究进展[J].中国临床医学, 2011, 18(5): 726-728
Huang Guan-you, Feng Jie, Hao Shu-yu, et al. Advances in the study of Pathology, molecular biology and genetics of meningiomas [J]. Chinese Journal of clinical medicine, 2011, 18(5): 726-728

[14] 杨武军. E- 钙黏附素在脑膜瘤中的表达及其与脑膜瘤病理学分级的关系[J]. 中国医药导刊, 2014, 16(4): 649-650
Yang Wu-jun. Expression of E-Cadherin in meningiomas and its relationship with the pathological grading of meningiomas [J]. Chinese Journal of Medicinal Guide, 2014, 16(4): 649-650

[15] 张广超,杨晓秋,姜国锋,等. 蛋白激酶 C-θ 在脑膜瘤组织中的表达[J]. 国际肿瘤学杂志, 2010, 37(3): 228-229
Zhang Guang-chao, Yang Xiao-qiu, Jiang Guo-feng, et al. The expression of protein kinase C- θ in meningiomas [J]. International Journal of Oncology, 2010, 37(3): 228-229

[16] Wiemels J, Wrensch M, Claus EB. Epidemiology and etiology of meningioma[J]. Neurooncol, 2010, 99(3): 307-314

[17] Tseng KY, Chung MH, Sytwu HK, et al. Osteopontin expression is a valuable marker for prediction of short-term recurrence in WHO grade I benign meningiomas[J]. Neurooncol, 2010, 100(2): 217-223

[18] Arikök AT, Onder E, Seçkin H, et al. Osteopontin expression correlate with WHO grades and predict recurrence in meningiomas [J]. Brain Tumor Pathol, 2014, 31(2): 94-100

[19] Baia GS, Caballero OL, Ho JS, et al. NY-ESO-1 expression in meningioma suggests a rationale for new immunotherapeutic approaches[J]. Cancer Immunol Res, 2013, 1(5): 296-302

[20] Singh A, Mishra AK, Ylaya K, et al. Wilms tumor-1, claudin-1 and ezrin are useful immunohistochemical markers that help to distinguish schwannoma from fibroblastic meningioma [J]. Pathol Oncol Res, 2012, 18(2): 383-389

[21] Schweizer L, Koelsche C, Sahm F, et al. Meningeal hemangiopericytoma and solitary fibrous carry the NAB2-STAT6 fusion and can be diagnosed by nuclear expression of STAT6 protein [J]. Acta Neuropathol, 2013, 125(5): 651-658

(上接第 4058 页)

[17] Tazuma S, Kanno K, Sugiyama A, et al. Nutritional factors (nutritional aspects) in biliary disorders: bile acid and lipid metabolism in gallstone diseases and pancreaticobiliary maljunction [J]. Journal of gastroenterology and hepatology, 2013, 28(Suppl 4): 103-107

[18] Tenner S, Baillie J, DeWitt J, et al. American College of Gastroenterology guideline: management of acute pancreatitis [J]. The American journal of gastroenterology, 2013, 108(9): 1400-1415; 1416

[19] Tsunoda K, Shirai Y, Hatakeyama K. Prevalence of cholesterol gallstones positively correlates with per capita daily calorie intake [J]. Hepato-gastroenterology, 2004, 51(59): 1271-1274

[20] Valdivielso P, Ramirez-Bueno A, Ewald N. Current knowledge of hypertriglyceridemic pancreatitis [J]. European journal of internal medicine, 2014, 25(8): 689-694

[21] Yin G, Cang X, Yu G, et al. Different Clinical Presentations of Hyperlipidemic Acute Pancreatitis: A Retrospective Study [J]. Pancreas, 2015, 44(7): 1105-1110

[22] Yuan H, Qin M, Liu R, et al. Timing of Cholecystectomy for Biliary Pancreatitis in Chinese Patients [J]. Surgical laparoscopy, endoscopy & percutaneous techniques, 2015, 25(4): 368-371

[23] Zheng Y, Zhou Z, Li H, et al. A multicenter study on etiology of acute pancreatitis in Beijing during 5 years[J]. Pancreas, 2015, 44(3): 409-414