doi: 10.13241/j.cnki.pmb.2014.33.030

乳腺内不可触及病灶的定位活检应用价值 *

罗智勇[1] 王立平[2] 叶 蕾[2] 刘 玥[1] 胡晓鹏[1]

（华中科技大学同济医学院附属同济医院 1 甲乳外科 2 超声科 湖北 武汉 430030）

摘要 目的：探讨乳腺内不可触及病灶(NPBL)的定位活检技术及其在乳腺癌早期诊断中的临床应用价值。**方法：**对彩超发现的4459 个和钼靶发现的 25 个 NPBL 分别行麦默通旋切和钩丝定位活检，确定病灶的病理类型。**结果：**4459 个 NPBL 中 3196 个病灶为乳腺腺病或伴纤维腺瘤样结节(71.7%)，1198 个为纤维腺瘤(26.9%)，11 个为分叶状肿瘤(0.2%)，17 个为导管内乳头状瘤(0.4%)，9 个为乳腺导管原位癌，5 个为导管原位癌伴微浸润，23 个为浸润性癌(恶性占 0.8%)。25 个钼靶发现的 NPBL 中乳腺腺病 13 例(52%)，导管原位癌 7 例，导管原位癌伴微浸润 2 例，浸润性癌 3 例(恶性占 48%)。**结论：**超声引导下麦默通和钼靶引导下钩丝定位切除可以对 NPBL 做出定性诊断，具备创伤小、手术时间短和定位精准等特点，对提高乳腺癌的早期诊断率、降低死亡率具有一定的临床应用价值。

关键词：乳腺癌；不可触及病变；定位活检

中图分类号：R323.23；R737.9 **文献标识码：**A **文章编号：**1673-6273(2014)33-6513-04

Clinical Application Value of Localization Biopsy of Nonpalpable Breast Lesion by Mammotome or Mammography*

LUO Zhi-yong[1], WANG Li-ping[2], YE Lei[2], LIU Yue[1], HU Xiao-peng[1]

(1 Department of Breast and Thyroid Surgery, 2Department of Ultrasonography, Tongji Hospital, Tongji Medical College, Huazhong University of Science and Technology, Wuhan, Hubei, 430030, China)

ABSTRACT Objective: To investigate techniques of localization biopsy of nonpalpable breast lesions and clinical application value of early diagnosis of breast cancer. **Methods:** 4459 and 25 nonpalpable breast lesions respectively detected by ultrasonography and mammography were removed by mammotome or wire localization, and then confirm types of pathology. **Results:** 3196 focuses in 4459 nonpalpable breast lesions detected by ultrasonography were adenosis of mammary glands with or without fibroadenoma (71.7%), 1198 focuses were fibroadenoma (26.9%), 11 focuses were phyllodes tumor (0.2%), 17 focuses were intraductal papilloma (0.4%), 9 focuses were ductal carcinoma in situ,5 focuses were ductal carcinoma in situ with microinvasion, 23 focuses were invasive carcinoma (malignant amount to 0.8%). 13 focuses detected by mammography were adenosis of mammary glands (52%), 7 focuses were ductal carcinoma in situ, 2 focuses were ductal carcinoma in situ with microinvasion, and 3 focuses were invasive carcinoma (malignant amount to 48%). **Conclusions:** Mammotome and wire localization biopsy became preferential techniques to pathological diagnosis of nonpalpable breast lesions because of less injury and shorter time interval and precise localization. It can promote early diagnosis of breast cancer and reduce mortality rate, which has better clinical application value.

Key words: Breast cancer; Nonpalpable breast lesion; Localization biopsy

Chinese Library Classification(CLC): R323.23; R737.9 Document code: A

Article ID: 1673-6273(2014)33-6513-04

前言

随着乳腺彩超和钼靶摄片的广泛应用，越来越多的乳腺不可触及病灶(NPBL)被检出，目前对 NPBL 处理和随访策略仍有争议，对其定位切除活检是早期发现乳腺癌的最佳策略。NPBL 的定位活检技术包括影像引导下钩丝、放射性示踪剂或美兰标记定位切除活检、粗针穿刺活检、真空辅助微创旋切活检(麦默通、安柯)等[1-5]。我院自 2005 年 7 月就开始对 NPBL 实施麦默通或钼靶引导下钩丝定位切除活检，大大提高了乳腺癌的早期诊断，也积累了一些关于 NPBL 定位活检指征及操作经验。

1 临床资料

我们自 2005 年 7 月至 2013 年 12 月共对 3212 例患者实施麦默通(强生公司)旋切活检，共有 6325 个病灶，其中 NPBL 有 4459 个。彩超提示病灶为实性肿块、肿块伴小钙化、囊实混

* 基金项目：国家自然科学基金项目（81172512）

作者简介：罗智勇(1974-)，男，硕士，主治医师，主要研究方向：乳腺癌和甲状腺癌的早期诊断与综合治疗，乳腺癌的发病及转移机制的研究，电话：027-83665217，E-mail：luozhiyong74@sohu.com

（收稿日期：2014-05-14 接受日期：2014-05-30）

合病灶,根据第四版美国放射学会(ACR)的 BIRADS 标准划为 3、4、5 级。25 例只有钼靶 (德国 Siemens 公司 Mammomat Novation 钼靶 DR 摄像机)才能显示的 NPBL(均为细小密集钙化灶,BIRADS 4 或 5 级)在钼靶引导下置入带倒钩的金属定位导丝后切检,均为单个病灶。患者年龄 14 岁 –76 岁,术前均行双侧乳腺彩超检查,部分患者加行乳腺钼靶摄片,彩超能显示的病灶实施麦默通旋切活检,麦默通手术有固定的超声科医生配合。只有钼靶才能显示的病灶在钼靶引导下钩丝定位切除活检。

2 结果

4459 个 NPBL 中 3196 个病灶为乳腺腺病或伴纤维腺瘤样结节,1198 个为纤维腺瘤,11 个为分叶状肿瘤,17 个为导管内乳头状瘤,9 个为乳腺导管原位癌,5 个为导管原位癌伴微浸润,23 个为浸润性癌,37 例恶性中 2 例行保乳术,1 例行皮下腺体切除 + 假体植入,其余均行全乳切除术。25 例钼靶引导下钩丝定位切除活检中乳腺腺病 13 例,导管原位癌 7 例,导管原位癌伴微浸润 2 例, 浸润性癌 3 例,12 例恶性者均行全乳切除。NPBL 麦默通术后出现可触及的大血肿(2 cm 以上)为 21 处,其中 5 处行血肿清除,其它血肿经理疗后吸收消退,34 处不同程度的皮肤瘀斑,1 处存在病灶残留,无感染。麦默通术后乳房外形无明显改变, 但钼靶定位切除由于切除组织量多,对乳房外观有不同程度的影响。

3 讨论

乳腺内不可触及病灶(NPBL)关键要确定其性质,传统上多采用切除活检,由于定位识别困难,往往需要切除大块乳腺组织或象限切除,对乳房外形造成了极大破坏。随着微创技术的发展,越来越多的医生及患者选择微创旋切,高度怀疑恶性者可考虑彩超或钼靶引导下粗针穿刺活检, 即达到了早期诊断,又减少了活检创伤。NPBL 多在乳腺筛查时由彩超、钼靶或 MRI 发现,医生与患者面临的困惑就是其性质不明确,是切除还是密切观察很难决策,从医学和社会经济学角度而言应筛选高度可疑恶性或紧张性患者在影像学引导下定位切除活检,从而避免不必要的定位切除。彩超是首选的引导方式,过去多采用彩超引导下注入美兰于病灶内, 或者在病灶内留置钩丝,前者由于美兰弥散快,病灶与周边腺体质地无差异,可能无法肉眼识别微小病灶而漏切,后者由于避免漏切而有意扩大切除范围导致乳房外形破坏,更有甚者会因钩丝移位而漏切[6]。上世纪 90 年代美国开始采用影像引导下真空辅助微创旋切(麦默通)系统来处理 NPBL,现已成为传统外科手术的替代方法[7]。

3.1 钼靶引导下钩丝定位活检

只有钼靶才能显示的病灶(钙化灶、结节肿块影、局部结构扭曲)可选择钼靶引导下钩丝定位或麦默通旋切,后者技术要求高[8,9],国内很少有医院开展。大多数医疗机构选择钩丝定位切检。具体操作流程:钼靶 CC 或 MLO 位确定病灶位置,上象限病灶在 CC 位,下象限病灶在 MLO 位局麻下置入带钩丝的外套针(美国巴德活检针),分别转换至 MLO 或 CC 位调整进针方向及深度,尽可能让针尖达病灶边缘或中心(图 1),固定钩丝并退出外套管针后再在 MLO 或 CC 位下确认针尖是否偏离病灶,送病人入手术室在局麻或全麻下循针切除病灶并将标本再次摄片确定病灶是否被完整切除(图 2)。作者的惯用方法是在钼靶引导下置入钩丝,在摆好体位后再用超声确定钩丝针尖在体表的投影,在投影处做放射状或弧形切口,在脂肪层与腺体间向进针方向分离并寻找金属导丝,在钩丝进入腺体处用血管钳夹住腺体固定金属导丝,将钩丝针尖周围腺体组织切除并达胸肌筋膜层,对于保乳患者还要标记切缘方位并病理确定切缘状况,将带钩丝的标本再次摄片确定病灶是否被完整切除,一定要保证病灶周边有足够正常腺体, 这样才能保证不会残留病

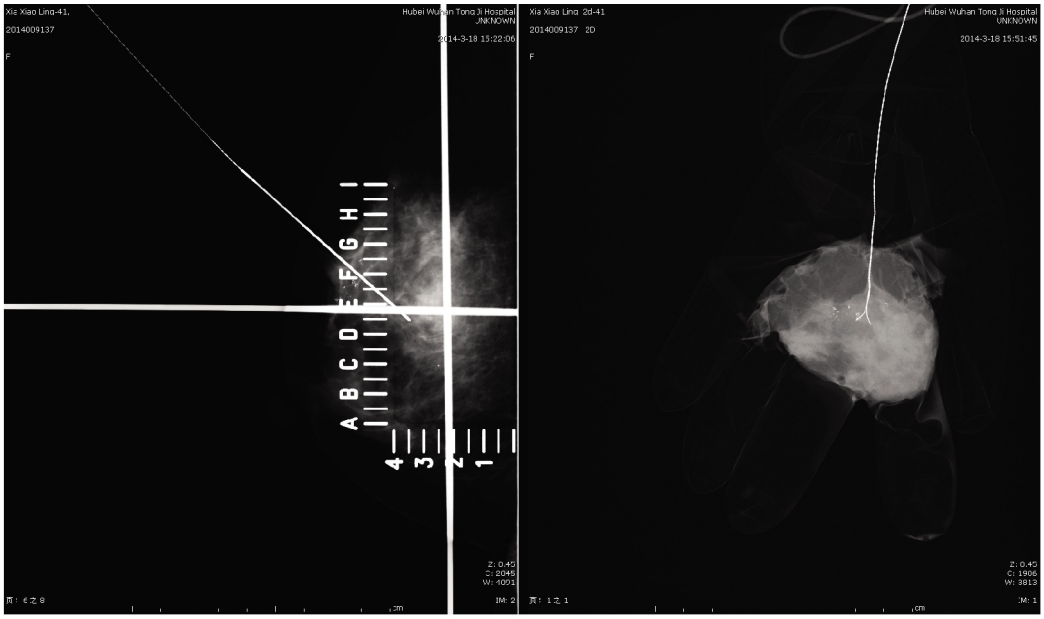

图 1 钼靶引导下乳腺钙化灶钩丝定位

Fig. 1 Mammographic Hook Wire Localization of impalpable breast cluster calcification

图 2 带钩丝的乳腺标本摄片

Fig. 2 Complete surgical excision of breast cluster calcification localized by hookwire

灶;手术医师剖开标本寻找钩丝针尖并在此用缝线标记病灶准确位置便于病理医师取材病检。建议患者半年后复查患侧乳房钼靶,进一步确认是否有病灶残留。在实践中担心残留病灶,术者往往会有意扩大切除范围,从而导致乳房外形受损。我们认为最重要的有三点:其一,定位时要保证钩丝针尖尽可能靠近病灶,其二,术中一定要固定钩丝以防移位,其三,标本一定要再次摄片确认病灶是否完整切除。结合我们自己的经验,钼靶提示细小密集钙化灶、结节肿块影、局部结构扭曲的患者,医生应该推荐患者接受钼靶引导下钩丝定位活检或麦默通切检,及早发现乳腺癌或阻断向乳腺浸润性癌发展。

3.2 超声引导下麦默通旋切活检

彩超提示的 NPBL 首选超声引导下麦默通微创旋切活检(图 3)。我们认为术前反复彩超确定病灶数目及位置甚为关键,以防漏切。麦默通操作简单,但对不同位置、大小、数目及性质的病灶处理仍有相应的技巧[10,11]:(1)皮肤切口位置选择 超声确定病灶位置及数目后在病灶附近选择皮肤切口,皮肤切口选择遵循隐蔽、创伤小而易操作原则,多选择乳晕缘、乳房下皱褶和腋前线处,多个病灶者要兼顾各病灶,尽可能减少皮肤切口个数,性质不确定者皮肤切口尽可能靠近病灶,应该预先将皮肤切口及针道包含在根治手术切口内。实践中我们偶尔遇见个别粗大钙化病灶切除困难,此时应果断扩大皮肤切口转超声引导下开放切除。(2)麻醉技巧 将含去甲肾上腺素的利多卡因注入乳房后间隙,病灶表浅者在皮下脂肪层内麻醉,最好用长针注射麻醉药,这样麻醉范围广,镇痛效果好。(3)全程超声引导扇形旋切 在超声引导下将 8G 旋切刀放置在病灶最大截面的正下方,让其凹槽刚好对着病灶(图 4),从病灶底部向上呈扇形旋切至超声提示病灶被完整切除为止,最好一次完成旋切,不要反复退出旋切刀从而导致损伤过大及加重出血风险。病灶表浅者可在脂肪层注射盐水增大间隙,避免损伤皮肤。多病灶者原则上先切良性后切可疑恶性。双侧多发病灶者最好各用一把旋切刀,避免医源性交叉肿瘤种植转移。未生育女性乳头乳晕后方肿块的微创切除是有争议的,有破坏主乳管和导致乳头内陷的顾虑,影响日后哺乳,增加乳腺炎发病风险。但我们认为此区域的肿块开放手术切除不可避免的也要损伤主乳管,开放手术创伤比微创旋切要大,只要仔细操作,我们认为乳头乳晕后方肿块的微创旋切还是安全的。(4) 病灶大小 由于 8G 旋切刀的刀槽长 2.5 cm,临床上我们将病灶大小限制在 3 cm 以内,肿块较大且不愿开放切除者可以适当放宽指征。(5)多发病灶的处理 双侧或单侧多发病灶者很难一次性彻底切除,术前应与患者良好沟通,避免医疗纠纷。一般先处理可疑恶性和较大病灶,其余病灶密切观察或二期手术。(6)皮肤小切口处理 麦默通(8G)术后皮肤小切口长约 5–6 mm,未处理者愈合后往往留下小乳头样疤痕。彻底加压术区止血后小切口可考虑用 5–0 的吸收线内缝,愈合后无疤痕更美观。(7)并发症预防及处理 麦默通旋切术常见并发症有出血、血肿、疼痛、皮肤瘀斑、病灶残留、血气胸、皮肤损伤和肿瘤针道种植等。每个病灶旋切完后助手要立刻对术区及针道加压 5–10 分钟,手术结束后彩超再次确认有无病灶残留,残腔有无积血,一旦活动性出血明显,应开放直视下止血或置放引流管,术区垫纱布加压包扎 48–72 小时。解除加压后触诊发现硬块者应及时复诊,有明显血肿者局麻下在表浅处尖刀片戳一小孔挤出积血。术后患侧上肢减少活动。皮肤瘀斑者热敷可促进消退。尽管麦默通是一次穿刺多次真空负压抽吸取材,而且旋切刀外还有外鞘,标本不直接接触针道,但本质上讲不是肿瘤的整块切除,是违反无瘤操作原则的技术,脱落的肿瘤细胞有沿针道种植或血道播散的风险[12],但针道种植的风险较粗针穿刺要低的多[13]。但在我们长期实践中并没有发现针道种植的病例;况且一旦病检恶性,一般都会尽早行全乳切除或保乳术,对于保乳术者,最好切除针道及皮肤小切口,国外文献指出粗针活检并不增加局部复发风险[14,15]。近来有学者提出不要以牺牲乳房外观为代价刻意去切除

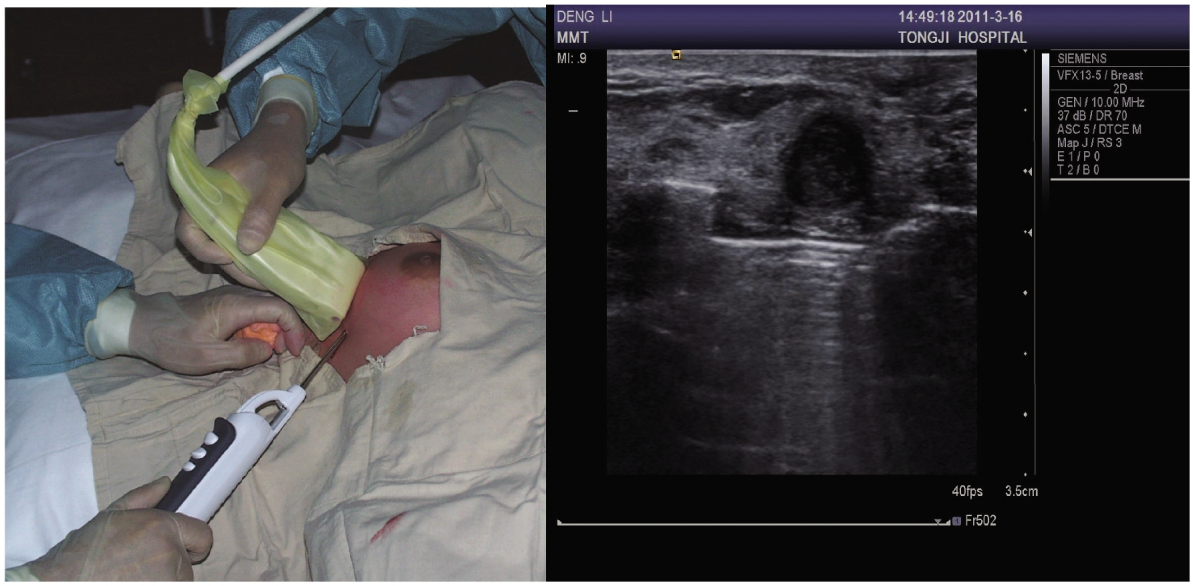

图 3 超声引导下麦默通旋切

Fig. 3 Ultrasound-guided mammotome vacuum biopsy for the diagnosis of impalpable breast lesions

图 4 旋切刀凹槽居病灶正下方

Fig. 4 Breast lesion was exactly placed over the notch of the mammotome stylet

针道,因为针道可以包含在放疗靶野内[16]。

国外文献报道钼靶发现的 NPBL 恶性率可达 9%–63%[17],我们的麦默通和钼靶资料显示恶性率分别为 0.8%(37/4459)和 48%(12/25),由于恶性 NPBL 常缺乏典型征象,临床上很难对 NPBL 定位切除指征达成共识,对于良性病变麦默通旋切可以达到治疗目的,性质不确定者有诊断与治疗的双重目的,不加筛选的对所有 NPBL 都实施微创旋切是不可取而又不现实的。复习国外文献[18–20]和我们自己的资料发现恶性肿瘤大多具备下列影像学特征:肿块纵横径比 >1、肿块内部或周边有血流信号、实性肿块伴小钙化、单纯细小密集钙化灶、囊实混合性肿块、不规则肿块伴后方回声衰减、肿块短期内快速增大、导管内病变。所以,我们建议对 NPBL 伴上述影像学特征(或 BIRADS 3–5 级)、有乳腺癌家族史、紧张性患者实施麦默通旋切术,从而提高乳腺癌的早期诊断率,不仅节约了资源,还避免不必要的创伤。隆胸术后 NPBL 的麦默通旋切也是安全的。影像学高度怀疑恶性的 NPBL 不推荐麦默通旋切,尤其是有保乳意愿的患者,因其扩大了癌灶切除范围,影响乳房外观,而且还影响切缘判定,最佳处理策略是空心针活检。

综上所述,影像学检查发现的 NPBL 应该根据病灶特征及患者意愿有选择性的实施定位切除活检,提高乳腺癌的早期诊断率;既要避免不必要的活检带来的创伤和资源浪费,又要减少乳腺癌的漏诊。

参 考 文 献(References)

[1] Aisha Shaikh, Saira Fatima, Sher Mohammad Shaikh. Diagnostic value of needle-localization biopsy in the management of non-palpable breast lesions [J]. Rawal Medical Journal, 2013, 38(1): 59-60

[2] Belloni E, Canevari C, Panizza P. Nonpalpable breast lesions: preoperative radiological guidance in radioguided occult lesion localisation[J]. Radio med, 2011, 116(4): 564-574

[3] Koray Ocal, Ahmet Dag, Ozgur Turkmenoglu, et al. Radioguided occult lesion localization versus wire guided localization for non-palpable breast lesions:randomized controlled trial[J]. CLINICS, 2011, 66(6): 1003-1007

[4] Victoria Ames, Peter D. Britton. Stereotactically guided breast biopsy: a review[J]. Insights Imaging, 2011, 2(2): 171-176

[5] Georges vlastos, Helenam verkooijen. Minimally Invasive Approaches for Diagnosis and Treatment of Early-Stage Breast Cancer [J]. The Oncologist, 2007, 12(1): 1-10

[6] Kouskos E, Gui GP, Mantas D, et al. Wire localisation biopsy of non-palpable breast lesions: reasons for unsuccessful excision[J]. Eur J Gynaecol Oncol, 2006, 27(3): 262-266

[7] Burbank F, Parker SH, Fogarty TJ. Stereotactic breast biopsy: improved tissue harvesting with the Mammotome [J]. Am Surg,1996, 62(9): 738-744

[8] Shozo Ohsumi, Shigemitsu Takashima, Kenjiro Aogi, et al. Breast biopsy for mammographically detected non-palpable lesion using a vacuum-assisted biopsy device (mammotome) and an upright-type stereotactic mammography unit [J]. Jpn J Clin Oncolo, 2001, 31(11): 527-531

[9] Tonegutti M, Girardi V. Stereotactic vacuum-assisted breast biopsy in 268 nonpalpable lesions[J]. Radiol Med, 2008, 113(1): 65-75

[10] 李宏江.超声引导下麦默通乳腺微创手术的治疗规范[J]. 中国普外基础与临床, 2012, 19(9): 926-929
Li Hong-jiang. Therapeutic Norm for Ultrasound-Guided Mammotome Minimally Invasive Biopsy System in Diagnosis and Treatment of Breast Lesions[J]. Chin J Bases Clin General Surg, 2012, 19(9):926-929

[11] Ceccarelli G, Casciola L, Battistini I, et al. Non palpable lesions of the breast: The Mammotome-biopsy in the preoperative management of breast cancer[J]. G Chir, 2005, 26(5): 187-193

[12] Eujin Cho, Min Ho Kim, Sang Hee Cha, et al. Breast Cancer Cutaneous Metastasis at Core NeedleBiopsy Site [J]. Ann Dermatol, 2010, 22(2): 238-240

[13] C F Loughran, C R Keeling. Seeding of tumour cells following breast biopsy: a literature Review [J]. The British Journal of Radiology, 2011, 84: 869-874

[14] Allen M Chen, Bruce G Haffty, Carol H Leea. Local Recurrence of Breast Cancer after Breast Conservation Therapy in Patients Examined by Means of Stereotactic Core-Needle Biopsy[J]. Radiology, 2002, 225(12): 707-712

[15] Fitzal F, Sporn EP, Draxler W, et al. Preoperative core needle biopsy does not increase local recurrence rate in breast cancer patients[J]. Breast Cancer Res Treat, 2006, 97(1): 9-15

[16] Lisa A Newman. Local Control of Ductal Carcinoma In Situ Based on Tumor and Patient Characteristics: The Surgeon's Perspective[J]. J Natl Cancer Inst Monogr, 2010, 2010(41): 152-157

[17] M F Ernst, J K A Avenarius, K H Schuur, et al. Wire localization of non-palpable breast lesions: out of date[J]. The Breast, 2002, 11(4): 408-413

[18] Nakano S, Sakamoto H, Ohtsuka M, et al. Evaluation and indications of ultrasound-guided vacuum-assisted core needle breast biopsy[J]. Breast Cancer, 2007, 14(3): 292-296

[19] Abbate F, Cassano E, Menna S. Ultrasound-guided vacuum-assisted breast biopsy: Use at the European Institute of Oncology in 2010[J]. J Ultrasound, 2011, 14(4): 177-181

[20] Kibil W, Hodorowicz-Zaniewska D, Popiela TJ, et al. Vacuum-assisted core biopsy in diagnosis and treatment of intraductal papillomas[J]. Clin Breast Cancer, 2013, 13(2): 129-132