doi: 10.13241/j.cnki.pmb.2014.16.033

# FOLFIRI 化疗前后口腔粘膜细胞凋亡率和营养状况及肠道通透性的相关性研究 *

金赟契[1] 武建毅[1] 姚晓祥[1] 黄晓东[1] 冯 煜[2△]

(1 上海市普陀区人民医院肿瘤科 上海 200060;2 上海中医药大学附属曙光医院普外科 上海 201203)

**摘要 目的:** 探讨化疗前后口腔粘膜细胞凋亡率和患者营养状况及肠道通透性的相关性。**方法:** 观察 30 例老年结直肠癌术后肝转移患者,采用 FOLFIRI 方案化疗,流式细胞仪检测化疗前后患者口腔粘膜细胞率,同时检测血清白蛋白、前白蛋白及血浆 D- 乳酸,并对口腔黏膜细胞凋亡率与血清白蛋白、前白蛋白、血浆 D- 乳酸水平的变化作相关分析。**结果:** 化疗后 d1、d3、d5、d7 口腔黏膜细胞凋亡率较化疗前均有所上升,较化疗前比较有高度统计学意义(P<0.01),该变化与同步测量的血白蛋白、前白蛋白以及 D- 乳酸含量的变化显著相关(r=0.641, P＜0.01)。**结论:** 本研究发现 FOLFIRI 化疗前后口腔粘膜细胞凋亡率和患者营养状况及肠道通透性密切相关。口腔黏膜细胞凋亡率的变化很有希望成为化疗后患者营养状况及肠道粘膜通透性的简易、快速评估指标之一。

**关键词:** FOLFIRI;化疗;口腔黏膜细胞凋亡率;营养状况;肠道通透性

**中图分类号:** R34 **文献标识码:** A **文章编号:** 1673-6273(2014)16-3123-04

# Relationship between the oral Mucosa Epithelial Apoptosis Rate with the Nutritional Status and the Permeability of Intestinal Mucosal of Patients Receiving FOLFIRI Chemotherapy*

*JIN Yu-jie[1], WU Jian-yi[1], YAO Xiao-xiang[1], HUANG Xiao-dong[1], FENG Yu[2]*

*(1 Department of Oncology, Shanghai Putuo People's Hospital, Shanghai, 200060, China; 2 Department of Surgery, Shuguang Hospital Affiliated to Shanghai University of Traditional Chinese Medicine, Shanghai, 201203, China)*

**ABSTRACT Objective:** To investigate the relationship between the oral mucosa epithelial apoptosis rate with the nutritional status and the permeability of intestinal mucosal of patients receiving chemotherapy. **Methods:** 30 patients undergoing FOLFIRI chemotherapy for old patients with liver metastasis of colorectal cancer were continuously observed. The patient's oral apoptosis rate before and 1,3,7d after chemotherapy were measured by the flow cytometry, at the same time the plasma D-lactate, albumen, prealbumin were measured. The correlation analysis between oral mucosa epithelial apoptosis rate and plasma D-lactate, albumen, prealbumin were carried out. **Results:** The oral mucosa epithelial apoptosis rate raised gradually d1, d3, d5, d7 after chemotherapy. There was significant different on oral mucosa epithelial apoptosis rate between the day before operation and 1st, 3rd, 5th, 7th day after operation (P<0.01). And the change of oral mucosa epithelial apoptosis rate had closed correlation with the plasma D-lactate, albumen, prealbumin at the same time (r=0.641, P＜0.01). **Conclusion:** The oral mucosa epithelial apoptosis rate had closed correlation with nutritional status and the permeability of intestinal mucosal before and after FOLFIRI chemotherapy. The oral mucosa epithelial apoptosis rate could be a new index to evaluate the body's nutritional assessment and the intestinal mucosal barrier function after chemotherapy.

**Key words:** FOLFIRI; Chemotherapy; Oral mucosa epithelial apoptosis rate; Nutritional assessment; Permeability of intestinal mucosal

**Chinese Library Classification(CLC): R34 Document code: A**

**Article ID: 1673-6273(2014)16-3123-04**

## 前言

FOLFIRI(5- 氟尿嘧啶+四氢叶酸钙+伊利替康, 5-FU/LV and irinotecan)方案已经成为美国治疗转移性大肠癌的一线化疗方案(特别是有肝转移的患者,可以通过术前化疗降期,争取手术的机会,无法手术的患者可以通过化疗延长生存期)[1-4]。但5- 氟尿嘧啶(5-FU)、依立替康(CPT-11)等药物消化道副反应较严重(腹泻、腹痛等),造成 FOLFIRI 化疗后营养不良引起的死亡率高于其它化疗方案[2]。如何快速、便捷的评估患者化疗前后营养状况,同时给以相应的营养支持,已经成为 FOLFIRI 化疗的一个瓶颈,特别对于老年病人更为重要。近年来,来自基础和临床的研究都证实:口腔黏膜细胞凋亡率可随着机体营养状

* 基金项目:普陀区科委卫生系统自主创新科研资助项目(PTKW09-C01)

作者简介:金赟契(1978-),女,主治医师,硕士,主要从事肿瘤临床的研究工作

△通讯作者:冯煜,副主任医师,博士,E-mail: jinyunjie1@126.com

(收稿日期:2013-10-25 接受日期:2013-11-21)

况的改变而灵敏的变化，使其成为手术和化疗等应激状态前后评价、监测机体营养状况的指标之一[5-7]。本研究将以老年直肠癌术后肝转移患者为研究对象，探讨患者在 FOLFIRI 化疗前后口腔及肠道粘膜细胞凋亡率和患者营养状况及肠道通透性的相关性。为 FOLFIRI 化疗前后患者营养状况评价提供临床依据。

## 1 对象与方法

### 1.1 一般资料

收集 2009 年 1 月 -2012 年 8 月年我院结直肠癌术后肝转移患者 30 例(男 14，女 16)。平均年龄年龄为(72.95± 13.20)岁。所有 30 例患者在年龄，性别上无显著差异，所有病例结直肠原发肿瘤已行根治术和部分根治术，后随访中发现肝转移。原发肿瘤病理类型为腺癌 24 例，黏液腺癌 4 例，鳞癌 2 例。结直肠癌肝转移癌诊断符合国内统一规定的临床诊断标准，影像学检查证实，病灶直径最小 lcm，最大 8cm，无并发门静脉癌栓形成。所选病例均无明显心、肺、肝、肾功能障碍，无严重内分泌和代谢性疾病。

### 1.2 治疗方法

FOLFIRI 化疗方案：伊立替康 150mg/m²-180mg/m²，静脉滴注 d1，5-Fu 400mg/m² 静脉推注 d1，d2，1200mg/m² 持续静脉滴注 46h，四氢叶酸钙注射液 200mg/m² 静脉滴注 d1，d2。2 周重复用药。观察期内，所有患者均完成化疗疗程，无死亡，无肝肾疾病等并发症。所有研究对象进入研究前均获知情同意。化疗前 1d、化疗后 1d、3d、5d、7d 无菌条件下抽取肘静脉血标本进行各项指标的检测。

### 1.3 口腔黏膜细胞凋亡率分析

化疗前 1 d 及化疗后 1 d、3 d、5 d、7 d 清晨生理盐水漱口后，用蘸生理盐水的无菌棉签均匀力度擦拭实验对象口腔颊部，收集口腔黏膜。200 目筛网过滤后用差速离心法制成细胞悬液，80%冷乙醇固定，置于 -20℃ 冰箱过夜。采用 Gong 等[12]建立的亚 G1 峰法检测细胞凋亡率。用 FACSort 流式细胞仪(Becton Dickson)对细胞发射的荧光进行检测，应用 Cellquest 软件对所测的细胞荧光强度进行分析。

### 1.4 营养指标的测定

相应测定患者化疗前后血清白蛋白、前白蛋白的变化(检验科常规方法进行)。

### 1.5 肠道通透性的检测

以血浆 D- 乳酸水平反映肠通透性变化，采用酶学分光光度法检测。

### 1.6 统计学方法

所有计量数据以均数± 标准差($\bar{x}$± s)表示，化疗前后口腔黏膜凋亡率对比进行方差分析，化疗前后血清白蛋白、前白蛋白、血浆 D- 乳酸水对比采用 t 检验。化疗前后口腔黏膜细胞凋亡率与血清白蛋白、前白蛋白、血浆 D- 乳酸水平的变化作相关分析。

## 2 结 果

### 2.1 化疗前后口腔黏膜细胞凋亡率变化

化疗前及化疗后 d1、d3、d5、d7 口腔黏膜凋亡流式细胞检测图如下(图 1 A,B,C,D,E)，经统计发现，化疗后 d1、d3、d5、d7 口腔黏膜细胞凋亡率较化疗前均有所上升，较化疗前比较有高度统计学意义(P<0.01)。化疗后不同日之间凋亡率差别亦有统计学意义(P<0.05)。

表 1 化疗前后患者口腔黏膜细胞凋亡率 ($\bar{x}$± s ,%)

Table 1 Apoptosis rate of oral mucosa cells of patients before and after chemotherapy($\bar{x}$± s ,%)

| | Before chemotherapy | After chemotherapy for one day | After chemotherapy for three days | After chemotherapy for five days | After chemotherapy for seven days |
|---|---|---|---|---|---|
| Apoptosis rate% | 11.52± 0.40 | 12.74± 0.38* | 25.60± 0.65△ | 26.50± 0.50△ | 26.45± 0.37△ |

* 与化疗前相比差别有统计学意义(P＜0.05) △与化疗前相比差别有高度统计学意义(P＜0.01)

*Compared with the chemotherapy before the difference was statistically significant (P＜0.05)

△Compared with the chemotherapy before the difference was high statistically significant (P＜0.01)

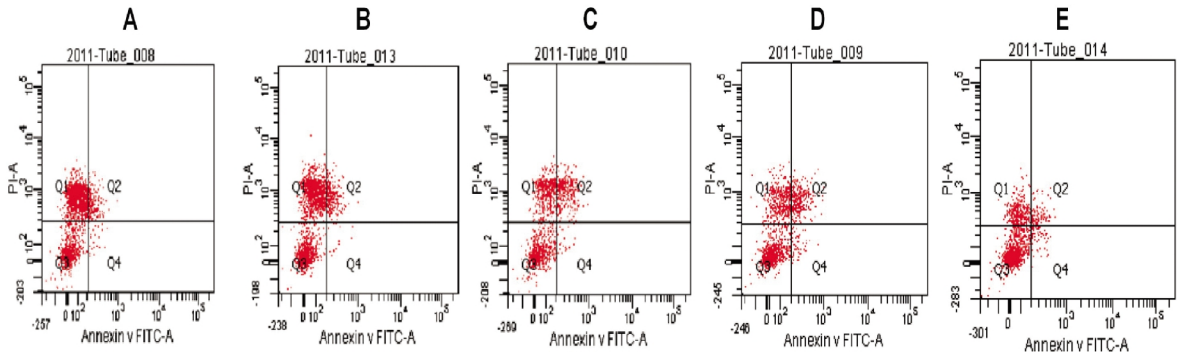


图 1 流式检测 FOLFIR 化疗对口腔黏膜细胞凋亡的影响：(A)为化疗前，(B)为化疗后一天，(C)为化疗后三天，(D)为化疗后五天，(E)为化疗后七天

Fig. 1 Flow cytometric analysis for the apoptosis of oral mucosa epithelial apoptosis rate upon FOLFIR chemotherapy：(A)before chemotherapy，(B) 1 day after chemotherapy，(C)3 days after chemotherapy，(D) 5 days after chemotherapy，(E) 7 days after chemotherapy

### 2.2 化疗前后患者营养指标及血浆 D- 乳酸水平的测定

化疗前后血白蛋白及血前白蛋白变化如表 2 所示。连续观察化疗前、化疗后 1 d、3 d、5 d、7 d 的营养指标变化，患者的白蛋白和前白蛋白呈现先下降后逐步上升的变化趋势。化疗后 d3、d5、d7 血白蛋白及前白蛋白均较化疗前明显下降(P<0.01)。化疗后患者血浆 D- 乳酸含量明显升高，化疗后 d3 达 7.28± 2.09 mg/L，d5 达 13.72± 1.57 mg/L，d7 达 15.61± 3.28 mg/L 较化疗前差别有高度统计学意义(P< 0.01)。

表 2 化疗前后营养指标及血浆 D- 乳酸水平的测定（$\bar{x}$± s）

Table 2 Nnutrition index and plasma D-lactic acid level measurement of patients($\bar{x}$± s)

| | Before chemotherapy | After chemotherapy for one day | After chemotherapy for three days | After chemotherapy for five days | After chemotherapy for seven days |
|---|---|---|---|---|---|
| AIL (g/l) | 37.65± 1.81 | 35.53± 1.76* | 33.64± 0.87△ | 32.28± 0.76△ | 33.43± 1.25△ |
| PAB (mg/l) | 365.25± 7.65 | 345.46± 4.33* | 305.28± 5.11△ | 290.35± 2.08△ | 312.44± 2.31△ |
| D-Lac (mg/L) | 3.65± 2.25 | 3.78± 0.29 | 7.28± 2.09* | 13.72± 1.57△ | 15.61± 3.28△ |

* 与化疗前相比差别有统计学意义(P< 0.05)△与化疗前相比差别有高度统计学意义(P< 0.01)

*Compared with the chemotherapy before the difference was statistically significant (P< 0.05)

△Compared with the chemotherapy before the difference was high statistically significant (P< 0.01)

### 2.3 相关性分析结果

化疗前后口腔黏膜细胞凋亡率变化与血白蛋白、前白蛋白以及 D- 乳酸含量的变化显著相关(r=0.641, P< 0.01)。

## 3 讨 论

化疗对患者而言是一种应激，往往会造成营养的丢失，PS 评分的下降，甚至难以耐受再次化疗，一直以来，人们多是应用一些生理学( 如体重、身高体重指数、皮褶厚度等) 、生化学( 如血清白蛋白、转铁蛋白、视黄醇结合蛋白等) 的方法来评定化疗前后患者的营养状况；这些方法或多或少具有一定的局限性，不能准确客观的反映患者的营养状况[8-11]。我们一直缺乏一些简单、客观、灵敏的营养评估指标来评估、监测化疗前后临床营养的实施。

当机体营养缺乏时维持各组织细胞正常增殖的营养底物减少，导致细胞周期改变，对这种改变最敏感是新陈代谢旺盛的组织细胞，如口腔及肠道黏膜上皮细胞。正常情况下口腔及肠道黏膜细胞凋亡稳定在一个低水平状态，当机体处于手术、化疗等应激状态时此类细胞的凋亡率会灵敏的发生变化。口腔及肠道黏膜细胞是同一胚胎层发育而来的不同部位的消化道上皮细胞，在相同营养不良状态下，两者黏膜凋亡率具有明显的相关性[12]。而口腔黏膜细胞取材方便，无创伤性，易于动态观察。已经有相关的文献证实口腔黏膜细胞凋亡率与患者的营养状况密切相关[13-16]，它能够灵敏的反映患者的短期或急性的营养障碍状态。高纯[5]等对 65 例胃癌术后患者进行 Xelox 方案化疗前后口腔黏膜凋亡率和患者营养状况进行研究，结果发现轻中度营养障碍患者的口腔黏膜细胞凋亡率和增殖率在化疗前后没有出现显著性改变，重度营养障碍患者的口腔黏膜细胞凋亡率和增殖率在化疗后明显下降，作者得出结论：口腔黏膜细胞凋亡率和增殖率与不同化疗副反应所致的急性营养障碍程度密切相关。周毅[6]等通过 20 例胃肠道手术患者研究表明口腔黏膜细胞凋亡率同淋巴细胞计数、转铁蛋白、前白蛋白等传统的营养指标在手术前后的变化具有显著相关性，口腔黏膜细胞凋亡率有可能成为一个新的评价、监测甚至预测机体营养状况的评价指标。

D- 乳酸是肠道细菌代谢、裂解的产物。在通常情况下，血浆 D- 乳酸水平很低，而哺乳动物组织既不产生 D- 乳酸，也不能或仅能缓慢代谢 D- 乳酸。当肠黏膜生物屏障破坏时，肠道中细菌产生的大量 D- 乳酸透过受损的肠黏膜经循环进入血液，故检测血浆 D- 乳酸水平，可以及时反映肠黏膜损伤的程度和通透性变化[17]。本研究发现：化疗后 d1、d3、d5、d7 口腔黏膜细胞凋亡率较化疗前均有所上升，其中化疗后 d3、d5 凋亡率较化疗前变化最为明显(P<0.01)。化疗后不同日之间凋亡率差别亦有统计学意义(P<0.05)，该变化与同步测量的血白蛋白、前白蛋白以及 D- 乳酸含量的变化相关。本研究发现老年结肠直肠癌行 FOLFIRI 化疗后口腔黏膜细胞凋亡率有所上升，与文献报道的化疗后口腔黏膜细胞凋亡率下降有所不一致。营养状况的改变对细胞凋亡的影响是促进凋亡还是抑制凋亡存在争议[18]，上升或下降的机制有待进一步研究，但口腔黏膜细胞凋亡率的变化能够灵敏的反应 FOLFIRI 化疗后老年结肠直肠癌患者的营养状况是本研究得出的重要结论。目前报道化疗前后患者营养状况与口腔黏膜细胞凋亡率关系的文献均以行 Xelox 方案化疗的胃癌患者为研究对象[5,19,20]，Xelox 方案中含有口服希罗达，其在口服过程中通过口腔时可能会直接损伤口腔黏膜细胞，这会对对最终统计的口腔黏膜细胞凋亡率造成影响。而本研究以行全静脉方案 FOLFIRI 的结直肠癌患者为研究对象，排除了口服药物的干扰。

综上，本研究发现 FOLFIRI 化疗前后口腔及肠道粘膜细胞凋亡率和患者营养状况及肠道通透性密切相关。口腔黏膜细胞凋亡率的变化很有希望成为化疗后好转营养状况的简易、快速评估指标之一，其相关的凋亡机制有待于进一步研究。

## 参 考 文 献(References)

[1] Ismaili N. Treatment of colorectal liver metastases [J]. World J Surg Oncol, 2011, 9:154

[2] Suzuki N, Suzuki S, Tominaga K, et al. A Case Report of Recurrent Lung Metastasis after Surgery for Rectal Cancer for Which Lung Radiofrequency Ablation Therapy and Long-Term Administration of FOLFIRI Were Effective [J]. Gan To Kagaku Ryoho, 2012, 39: 2267-2269

[3] Ando M, Kurokawa T, Ganno H, et al. Hepatic arterial infusion with subsequent hepatectomy for a sigmoid colon cancer pa tient with

hepatic metastases-a case report. [J]. Gan To Kagaku Ryoho, 2012, 39:2237-2239

[4] Colucci G, Gebbia V, Paoletti G, et al. Phase III randomized trial of FOLFIRI versus FOLFOX4 in the treatment of advanced colorectal cancer: a multicenter study of the Gruppo Oncologico Dell'Italia Meridionale[J]. J Clin Oncol, 2005, 23(22):4866-4875

[5] 高纯, 魏欣, 朱真闯, 等. 口腔黏膜细胞凋亡和增殖率与化疗患者营养状况的关系[J].华中科技大学学报(医学版),2009,38(1):56-58
Gao Chun, Wei Xin, Zhu Zhen-chuang, et al. The relationship of oral mucosa cell apoptosis and proliferation rate and chemotherapy patients nutrition status [J]. Central China university of science and technology journal (medical edition), 2009,38(1):56-58

[6] 周毅, 罗学来, 杨传永, 等. 口腔黏膜细胞凋亡率与患者手术前后营养状况的关系[J]. 中华实验外科杂志,2006,23(6):670-672
Zhou Yi, Luo Xue-lai, Yang Chuan-yong, et al. The relationship of oral mucosa cell apoptosis rate and patients before and after operation the nutritional status[J]. The experimental surgery magazine of china, 2006,23(6):670-672

[7] Kim JH, Kim HS, Han AR, et al. Irinotecan, leucovorin and 5-fluorouracil (modified FOLFIRI) as salvage chemotherapy for frail or elderly patients with advanced gastric cancer [J]. Oncol Lett, 2012, 4(4):751-754

[8] Bozzetti F. Nutritional support in oncologic patients: Where we are and where we are going[J]. Clin Nutr, 2011,30(6):714-717

[9] Maciel Barbosa J, Pedrosa F, Coelho Cabral P. Nutritional status and adequacy of enteral nutrition in pediatric cancer patients at a reference center in northeastern Brazil[J]. Nutr Hosp, 2012, 27(4):1099-1105

[10] Piccinni G, Testini M, Angrisano A, et al. Nutritional support in patients with acute pancreatitis [J]. Front Biosci (Elite Ed), 2012, 4: 1999-2006

[11] Davidson W, Teleni L, Muller J, et al. Malnutrition and chemotherapy-induced nausea and vomiting: implications for practice[J]. Oncol Nurs Forum, 2012, 39(4):340-345

[12] Squier CA, Kremer MJ. Biology of oral mucosa and esophagus [J]. J Natl Cancer Inst Monogr, 2001,(29):7-15

[13] 罗学来, 周毅, 胡俊波, 等. 不同营养状态对口腔粘膜细胞凋亡和增殖的影响[J].中国临床营养杂志, 2006,(01): 42-44
Luo Xue-lai, Zhou Yi, Hu Jun-bo, et al. Different nutrition status on oral mucosal cell apoptosis and proliferation effect [J]. Chinese journal of clinical nutrition, 2006,(01): 42-44

[14] 冯煜, 黄建平, 胡俊波. 不同营养状态下口腔黏膜细胞凋亡率与肠黏膜屏障功能的关系研究 [J]. 中华现代外科学杂志, 2008, 5(8): 561-566
Feng Yu, Huang Jian-ping, Hu Jun-bo. Different nutrition state oral mucosa cell apoptosis rate and intestinal mucosa barrier function relations research[J]. The Chinese modern surgery magazine, 2008, 5 (8): 561-566

[15] Nielsen HL, Nielsen H, Ejlertsen T, et al. Oral and fecal Campylobacter concisus strains perturb barrier function by apoptosis induction in HT-29/B6 intestinal epithelial cells [J]. PLoS One, 2011, 6(8):e23858

[16] Yousef M, Pichyangkura R, Soodvilai S, et al. Chitosan oligosaccharide as potential therapy of inflammatory bowel disease: therapeutic efficacy and possible mechanisms of action[J]. Pharmacol Res, 2012, 66(1):66-79

[17] Nielsen C, Mortensen FV, Erlandsen EJ, et al. L- and D-lactate as biomarkers of arterial-induced intestinal ischemia: An experimental study in pigs[J]. Int J Surg, 2012, 10(6): 296-300

[18] Davis CD, Emenaker NJ, Milner JA. Cellular proliferation, apoptosis and angiogenesis: molecular targets for nutritional preemption of cancer[J]. Semin Oncol, 2010, 37:243-257

[19] 金莉. 化疗对患者口腔黏膜细胞凋亡和增殖的影响及中药的干预作用[J]. 浙江中医药大学学报,2012,36(2):162-163
Jin Li. Chemotherapy for patients with oral mucosa cell apoptosis and proliferation effect of traditional Chinese medicine and the intervention effect [J]. Zhejiang university of Chinese medicine journal, 2012,36 (2):162-163

[20] Agheli A, Becker M, Becker G, et al. Response of hemorrhagic bullous skin lesions of the breast secondary to primary systemic amyloidosis to a five-drug combination chemotherapy: a case report and review of the literature[J]. Exp Hematol Oncol, 2012, 1(1):19