# 腹壁肿瘤及瘤样病变的 CT 诊断(附 44 例报道)

涂长苹[1] 樊世富[1] 李 然[2] 陈 镜[2] 陈 蓉[2△]

(1 四川省德阳第五医院放射科 四川 德阳 618000; 2 第三军医大学大坪医院野战外科研究所放射科 重庆 400042)

**摘要 目的:**分析腹壁肿瘤及瘤样病变的 CT 表现,旨在提高医师对腹壁肿瘤及瘤样病变的认识,并评价 CT 在腹壁肿瘤诊断及鉴别诊断中的价值。**方法:**回顾性分析 44 例经病理证实的腹壁肿瘤及肿瘤样病变的 CT 表现,并与病理结果对照。**结果:**(1) CT 扫描对腹壁肿瘤及瘤样病变的定位诊断率达到 100%(44/44),定性诊断率约 84.1%(37/44)。(2) 良恶性病变在边界清晰与否、大小等方面并没有差异,边界不清的 29 例病例中,14 例为良性,15 例为恶性。(3) 腹壁病变呈较高密度影者均为良性(7/7),血管源性多见。(4) 血管瘤、纤维肉瘤、韧带样纤维瘤亦为渐进性强化,腹壁脓肿、结核为环状强化,转移瘤为不均匀强化。**结论:**CT 是目前诊断腹壁肿瘤及肿瘤样病变的主要手段,能较准确定位病变,但对病变定性仍有一定的困难,最终需要病理证实。

**关键词:**腹壁;肿瘤;影像学; X 线计算机

**中图分类号:**R816.4, R738.6, R739.9 **文献标识码:**A **文章编号:**1673-6273(2012)16-3133-05

# CT Diagnosis of Tumors or Tumor-like Lesions of Abdominal Wall (Report of 44 Cases)

*TU Chang-ping[1], FAN Shi-fu[1], LI Ran[2], CHEN Jing[2], CHEN Rong[2△]*

*(1. Department of radiology, the fifth Hospital of Deyang, Sichuan, 618000, China; 2. Department of Radiology, Institute of Surgery Research, Daping Hospital, Third Military Medical University,, Chongqing 400042, China)*

ABSTRACT Objective: To study the imaging findings of tumors and tumor-like lesions of abdominal wall in order to evaluate the role of CT in diagnosis of it. Methods: Analyze the clinical presentations and imaging presentation in 44 cases with review of the literature, and contrast it with the Pathological findings. Results: (1) The niveau diagnosis ratio of CT to the tumors and tumor-like lesions of abdominal wall reach 100%, and qualitation diagnosis ratio is 84.1%.(2) There is no discrepancy between benign and malignant disease in the size and the boundary. There are 29 ill-defined cases, 14 cases are benign, 15 cases are malignant. (3) All the high density lesions in the abdominal wall are benign (7/7). (4) Angeioma and desmoid tumor manifest gradual enhancement, mural abscess and tuberculosis manifest crico-enhancement, so malignant tumor such as fibrosarcoma and metastatic tumor manifest uneven enhancement. Conclusion: CT plays an important role in the diagnosis, staging and curative effect inspecting of tumors and tumor-like lesions of abdominal wall, but it is difficult to qualitation, so the pathological findings is the extreme diagnosis.

Key words: Abdominal wall; Tumor; Tmaging; Computer

Chinese Library Classification (CLC): R816.4, R738.6, R739.9 Document code: A

Article ID:1673-6273(2012)16-3133-05

## 前言

腹壁肿瘤在临床上并不多见,腹壁的皮肤、皮下组织、肌肉、筋膜等皆可形成原发性肿瘤,其它部位的恶性肿瘤也可转移至腹壁[1]。腹壁肿瘤样病变多见于血肿、炎性病变如脓肿、结核等,近年来由于剖宫产的盛行腹壁子宫内膜异位症的发病率也显著增加,腹壁良性病变生长缓慢,对周围组织以推压为主,而恶性病变则会侵犯周围组织,并可能出现远处转移。笔者回顾性分析经病理证实的 44 例腹壁肿瘤及瘤样病变的 CT 表现,旨在提高放射科医师和外科医师对该病的认识,并进一步为临床明确诊断以及选择治疗方法提供参考。

## 1 材料和方法

作者简介:涂长苹(1971),女,本科,主治医师,主要研究方向:腹部疾病影像学诊断

△通讯作者:陈蓉,电话:023-68757623,E-mail: chenr701@163.com

(收稿日期:2012-03-06 接受日期:2012-03-29)

### 1.1 病例资料

收集我院 2007 年 1 月~2011 年 10 月诊治的 44 例腹壁肿瘤及瘤样病变的患者,其中 30 例腹壁肿瘤,14 例肿瘤样病变。其中男性 19 例,女 25 例,年龄 21~70 岁,平均 42.5 岁。

### 1.2 MSCT 扫描技术

所有患者均接受 64 排螺旋 CT 增强扫描,CT 扫描采用 GE lightSpeed 64 层螺旋 CT 扫描仪,扫描条件:管电压 120~140 kV,管电流 300 mA,层厚 0.625 mm,螺距 0.984:1。扫描范围视腹壁肿瘤所在位置而定,怀疑腹壁是转移者应尽量加扫原发肿瘤所在的位置。扫描时需屏气,增强扫描方法为经肘静脉注入非离子型造影剂欧乃派克(350 mgI/ml)50~70 ml,注射速度 2.5~3.5 ml/s,注药后 24-27s 开始扫描,静脉期 45-50s。

### 1.3 分析方法

对 44 例腹壁肿瘤及瘤样病变的 CT 图像进行分析,观察内容包括病变的部位、大小、密度、强化特点、边界、单发还是多发、与腹腔相通等,判断病变的良恶性,并与病理结果对照。病灶的部位分为左侧腹壁、右侧腹壁、腹壁居中;病灶密度参照同

© 1994-2013 China Academic Journal Electronic Publishing House. All rights reserved. http://www.cnki.net

层面肌肉密度，分为等或略低密度和高密度。增强扫描时病变CT值上升30Hu以上为明显强化，上升5-30Hu为轻度强化，上升0-5Hu为无强化；病变的强化方式分为均匀强化、不均匀强化、环状强化。肿瘤的边界则参照与邻近软组织的关系清晰与否分为边界清晰与边界不清。由2名高年资医师采用双盲法阅片，对病变进行定位、定性，有争议时讨论后得出结论。将术前CT诊断定性的结果与病理相对照，并计算其定性的准确性，并将各种病变的CT征象进行归类分析，分析其有无特异性和重要的CT征象。

## 2 结果

CT扫描对腹壁肿瘤及瘤样病变的定位诊断达到100%（44/44），定性诊断约84.1%（37/44）。

### 2.1 病变病理结果

腹壁转移瘤20例（结肠癌腹壁转移6例，胃癌腹壁转移5例，肺癌腹壁转移3例，宫颈癌腹壁转移2例，子宫平滑肌肉瘤腹壁转移1例，腹膜后肉瘤转移1例，卵巢囊腺癌腹壁转移2例），淋巴瘤1例，脓肿6例，平滑肌瘤1例，子宫内膜异位1例，纤维肉瘤1例，神经纤维瘤病2例，脂肪瘤1例，自发性血肿2例，韧带样纤维瘤2例，血管瘤2例，结核5例。

### 2.2 病变部位

位于右侧26个（57.8%），左侧17个（40%），居中1个（2.2%）。

### 2.3 病变大小

大小不一，最小的腹壁转移瘤大小约1.1× 1.2× 1.7cm，最大者的腹壁自发性血肿大小约6.3× 11.3× 15.0cm。

### 2.4 病变边界

2.4.1 病变边界不清 29例，良性病变14例，恶性病变15例，其中脓肿6例（13.6%），神经纤维瘤病1例（2.3%），血肿2例（2.3%），结核5例（11.4%），淋巴瘤1例（2.3%），纤维肉瘤1例（2.3%），转移瘤13例（29.5%）。

2.4.2 病变边界清晰 15例（53.3%），良性病变6例，恶性病变7例，交界性肿瘤2例。其中平滑肌瘤1例（2.3%），神经纤维瘤病1例（2.3%），脂肪瘤1例（2.3%），韧带样纤维瘤2例（4.6%），血管瘤2例（4.4%），子宫内膜异位1例（2.3%），转移瘤7例（22.2%）。

### 2.5 病变数目

多发病变14例，其中转移瘤12例，神经纤维瘤病2例；其余30例病变均为单发。

### 2.6 病变与腹腔的关系

7例腹壁病变累及到了腹腔内部，均为良性病变，其中脓肿2例，该病例与腹腔内相通（图1），结核3例，韧带样纤维瘤2例（图2），肠系膜明显增厚，该病与腹腔内肠系膜病变关系密切。

### 2.7 病变的密度

5例病变为高密度影，均为良性病变，血肿2例，神经纤维瘤病1例，血管瘤2例，其余39例病变为低密度影，其中脂肪瘤CT值为-24Hu，有3例腹壁结核低密度病灶内出现钙化灶（图3）。

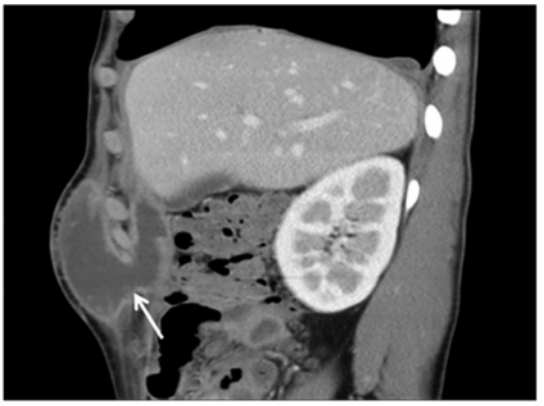

图1 腹壁脓肿CT增强矢状位：病变呈环状强化，其内部未见明显强化，腹壁病变与腹腔内病变相通

Fig.1 CT enhancement scanning anteroposterior axes view of mural abscess: lesion manifests crico- enhancement with interior structure no-enhancement,and it connects with abdominal cavity

图2 腹壁韧带样纤维瘤CT增强轴位：韧带样纤维瘤位于腹壁，腹腔内肠系膜明显增厚并形成肿块，与腹壁病变关系密切

Fig.2 CT enhancement scanning axial view of abdominal wall desmoid tumor: the tumor located in the abdominal wall, the adjacent mesentery thickened and formed a mass

图3 腹壁结核CT平扫轴位：腹壁结核形成冷脓肿，病变内部为明显的低密度影，壁上可见钙化灶

Fig.3 CT plain scan axial view of abdominal wall tuberculosis: abdominal wall tuberculosis form into Cold abscess whose interior structure is low density, and the abscess wall contains calcification

© 1994-2013 China Academic Journal Electronic Publishing House. All rights reserved. http://www.cnki.net

2.8 病变的强化特点

2.8.1 强化程度 腹壁血管瘤为明显强化(图 4a-b);腹壁韧带样纤维瘤、纤维肉瘤、子宫内膜异位、平滑肌瘤和 13 例转移瘤为轻度强化;腹壁脂肪瘤、血肿、神经纤维瘤病、7 例转移瘤、结核及脓肿内部无明显强化。

2.8.2 强化方式 血管性病变如腹壁血管瘤,含纤维成分的肿瘤如韧带样纤维瘤、纤维肉瘤为渐进性强化,腹壁子宫内膜异位征亦为渐进性强化(图 5a-c),腹壁脓肿、结核为环状强化,转移瘤为不均匀强化,平滑肌瘤为均匀强化(图 6a-b)。

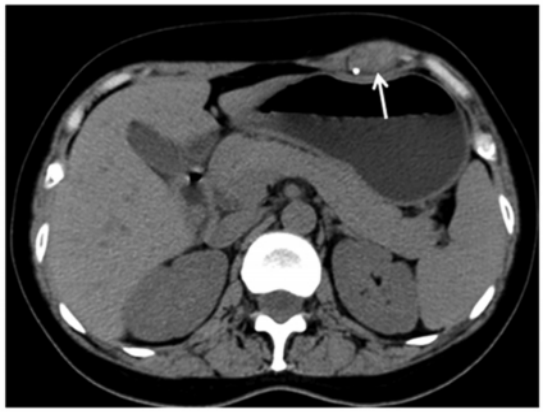

图 4a

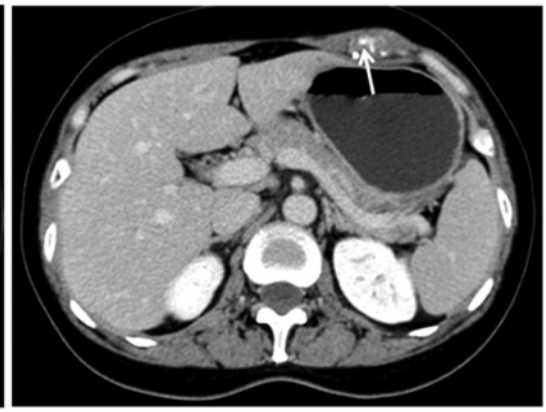

图 4b

图 4a 腹壁血管瘤 CT 平扫轴位:病变呈等密度影,CT 值约 45Hu,边界清晰

图 4b 腹壁血管瘤 CT 增强轴位:病变内部可见明显强化,CT 值约 124Hu

Fig.4a CT plain scan axial view of abdominal wall angeioma: the lesion manifest isodensity and the CTN is 45Hu with sharpness of border

Fig.4b CT enhancement scanning axial view of abdominal wall angeioma: the internal lesion manifest enhanced obviously and the CTN is 124Hu

图 5a

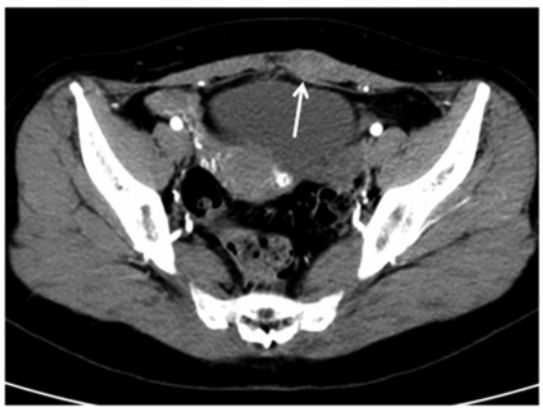

图 5b

图 5c

图 5a 腹壁子宫内膜异位症 CT 平扫轴位:病变位于左侧腹壁,呈等密度影,边界清晰

图 5b 腹壁子宫内膜异位症 CT 增强动脉期轴位:病变增强扫描动脉期后呈不均匀强化

图 5c 腹壁子宫内膜异位症 CT 增强静脉期轴位:病变增强扫描静脉期强化较动脉期更明显

Fig.5a CT plain scan axial view of abdominal wall endometriosis: the lesion located in the left abdominal wall, it manifests isodensity with sharpness of border

Fig.5b CT enhancement arterial phase scanning axial view of abdominal wall endometriosis: the internal lesion manifests uneven enhanced.

Fig.5c CT enhancement venous phase scanning axial view of abdominal wall endometriosis: the internal lesion was enhanced more obviously than which in arterial phase

© 1994-2013 China Academic Journal Electronic Publishing House. All rights reserved. http://www.cnki.net

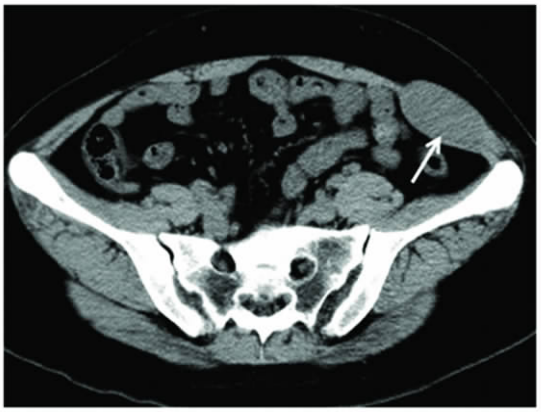

图 6a

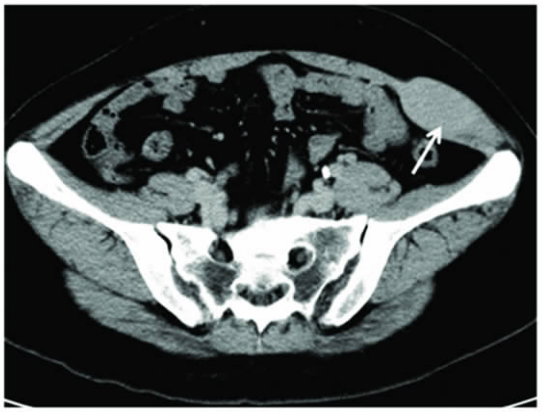

图 6b

图 6a 左侧腹壁平滑肌瘤 CT 平扫轴位：病变位于左侧腹壁，呈等密度影，边界清晰，腹内斜肌受压

图 6b 左侧腹壁平滑肌瘤 CT 增强静脉期轴位：病变呈较明显的均匀强化，边界清晰

Fig.6a CT plain scan axial view of abdominal wall leiomyoma;:the isodensity lesion located in the left abdominal wall, it manifests isodensity with sharpness of border. obliquus internus abdominis is compressed

Fig.6b CT enhancement arterial phase scanning axial view of abdominal wall leiomyoma: it shows clear boundary mass and Gd DTPA homogenous enhancement

## 3 讨论

腹壁肿瘤及瘤样病变是腹壁外科少见的占位性病变，从病理分型可有良性、恶性、交界性肿瘤之分[2]。良性肿瘤以脂肪瘤、纤维瘤、血管瘤最为常见，占腹壁肿瘤 26%～40%[3]，韧带样纤维瘤是腹壁最常见的交界性肿瘤，多发生于经产妇。而腹壁恶性肿瘤多为继发性，为腹腔内恶性肿瘤的侵犯与远处恶性肿瘤的转移。原发性腹壁恶性肿瘤多为间叶组织来源的软组织肉瘤，约占恶性肿瘤的 1% [3]。而瘤样病变通常以血肿、炎性脓肿常见，其次还可有腹壁子宫内膜异位，腹壁结核等。

CT 在腹壁肿瘤及瘤样病变的诊断中有重要价值。随着影像诊断技术的发展，尤其是多层螺旋 CT (MSCT) 的出现，以其快速、高分辨率、多平面重建等优势使腹壁肿瘤及瘤样病变的定位定性诊断得到了很大提高。

### 3.1 腹壁肿瘤及瘤样病变的定位诊断

腹壁肿瘤及瘤样病变在 CT 上定位比较容易，由于腹壁肌肉、筋膜的影响病变通常比较局限，但结核、脓肿及恶性肿瘤仍可突破后腹壁进入腹腔，MSCT 可通过多平面重建、曲面重建等可清楚显示其与腹腔相通的缺口，使得腹壁肿瘤及瘤样病变准确定位。

### 3.2 腹壁肿瘤及瘤样病变的定性诊断

MSCT 能在腹壁肿瘤及瘤样病变的定性诊断中发挥出较重要的作用，但很多病变在 CT 上并不具备特异性的征象，因此在要做出完整诊断的同时，充分结合其临床资料、病史等，再从 CT 上分析其征象，通过其边界、密度、尤其是强化特点作出诊断及鉴别诊断。

3.2.1 腹壁血肿 腹壁血肿多由可由外伤引起，也可为自发性，且多种病因均可引发该病，如高血压、动脉粥样硬化、老年人肌肉萎缩、咳嗽、既往有腹部手术史及口服抗凝剂等[4]。典型的腹壁血肿常以开始的突发剧烈腹痛逐渐演变为持续性腹痛，多局限于一侧腹壁。腹壁血肿范围大小不一，由于液体可沿着筋膜及肌间隙游走，因此大量出血可导致腹壁巨大的肿块，本组病例中收集到了一例因外伤而导致的大小约 15 cm 的血肿。较大的血肿一般发现较早，CT 上也表现为较高密度，随着时间的推移密度逐渐降低，边界一般较清晰。

3.2.2 腹壁子宫内膜异位症 腹壁子宫内膜异位症随着剖宫产的增加，发生率也逐渐增加，相关文献报道[5]剖宫产术后腹壁切口子宫内膜异位症的生率为 0.03%～1.70%，发病机制一般认为是子宫内膜医源性种植所致。腹壁子宫内膜异位会因为反复周期性出血、周围组织纤维化而出现腹壁肿块，临床上主要会引起随月经而出现周期性的疼痛。该病在影像学没有特异性的征象，一般仅表现为腹壁出密度稍高的肿块，本例由于内部有纤维组织的增生，而出现延迟性强化，结合患者的剖宫产手术史和临床表现，做出诊断一般不难。

3.2.3 腹壁脓肿与结核 腹壁脓肿通常在较小的皮肤创伤后产生，而腹壁结核多为结核杆菌经淋巴系统侵入腹壁淋巴结所致，多位于右侧腹部，呈圆形、椭圆形或不规则形。两者在 CT 上均可表现为腹壁处局限性低密度区，周边有等密度的脓壁形成，有的脓腔内可出现分隔，我们收集的 11 病例中有 4 例出现分隔。注射造影剂后脓壁通常呈均匀强化，一般无壁结节。两者在鉴别诊断上有一定困难，但结核冷脓肿在壁上可出现钙化，而炎性脓肿内可出现气体影，我们收集的 5 例腹壁结核有 2 例出现钙化，6 例脓肿中有 3 例出现气泡。此外，结核冷脓肿临床表现为局限性胸壁外凸，皮肤无明显的红肿，病史较长，而急性化脓性脓肿局部红肿热痛症状明显，多伴有明显发热，病情较急。结合患者的临床病史和查体情况对两者的鉴别诊断有一定作用[6]。

3.2.4 腹壁平滑肌瘤 腹壁平滑肌瘤是一种十分少见的肿瘤，国内外报道均较少，我们收集到了 1 例来源于左侧腹内斜肌的平滑肌瘤，笔者认为可能是来源于该处血管的平滑肌肌层。平滑肌瘤是一种倾向于良性的肿瘤，通常生长缓慢，患者无任何临床症状，一般在无意中发现。在 CT 上缺乏特征性表现，肿块

© 1994-2013 China Academic Journal Electronic Publishing House. All rights reserved. http://www.cnki.net

一般呈软组织样密度影，与邻近组织边界清晰，单凭 CT 表现很难做出准确诊断，最后需依靠病理学检查[7]。

3.2.5 腹壁纤维肉瘤 纤维肉瘤是一种来源于纤维母细胞的低度恶性肿瘤，好发于成年人，发病部位以躯干软组织内多见，四肢相对少见。该肿块生长较缓慢，且可生长巨大，也可发生局部侵袭性生长及复发[8]。笔者所收集的腹壁纤维肉瘤直径达 7cm，患者曾 3 次切除，3 次复发，其特点与相关文献报道相符。该病在 CT 上很难与良性肿瘤鉴别，但因其内含有网状纤维及胶原纤维可出现较有特征性的延迟强化，本组病例在增强动脉期 CT 值为 33Hu，但在延迟期其 CT 值可达 74Hu。

3.2.6 腹壁韧带样纤维瘤 韧带样纤维瘤是一种起源于筋膜和肌肉腱膜组织的交界性肿瘤，发生率 2～4/1,000, 000[9]。好发于育龄期女性，其发生发展与雌激素和外伤有关，本组 2 组病例均为女性，1 例有剖宫产病史，1 例有子宫肌瘤手术切除史。肿瘤相对肌肉一般呈等或低密度，增强后轻度强化，有的可与腹腔内的肠系膜处的韧带样纤维瘤相伴发。韧带样纤维瘤亦缺乏特征性 CT 征象，因此诊断需结合其临床特点，如有无手术和外伤史，年龄和性别等，最终确诊仍旧要依靠病理学诊断[10]。

3.2.7 腹壁脂肪瘤 是软组织内最常见的良性肿瘤，该病好发于 50～60 岁。无性别差别，肿瘤一般呈类圆形影，边界清晰。在 CT 上有一定特征性，CT 值为负值，CT 值约 -50--120Hu，增强扫描后一般无强化。

3.2.8 腹壁血管瘤 腹壁血管瘤一般生长于腹壁肌肉内，多见于 20～30 岁[11]。通常见于四肢肌肉，多局限于某一组或一块肌肉内，边界清晰，一般无临床症状，血管瘤内一般伴有血栓形成及机化、钙化等，我们收集到的 2 例海绵状血管瘤有 1 例内出现机化。CT 上肿瘤一般为等或低密度灶，因肿瘤内有出血、机化等多呈混杂密度影，增强扫描可见明显强化，并有渐进性强化的趋势，此征象可以作为血管瘤较有特征性的 CT 征象之一。

3.2.9 神经纤维瘤病 神经纤维瘤病（Neurofibromatosis, NF）为常染色体显性遗传病，是基因缺陷使神经嵴细胞发育异常导致多系统损害。肿瘤一般多发，多者达数百个，可在全身各处生长[12]。通过肿瘤的起源不同可分为 NF-1 和 NF-2，本组病例均 NF-1 型。NF-1 在颅内可出现听神经瘤、视神经胶质瘤等，在皮下可出现多个肿瘤，皮肤上的牛奶咖啡斑是其典型的临床表现。CT 可以明确腹壁肿瘤的部位及大小，肿瘤多位于皮下，平扫表现为等或稍低密度影，根据其多发、典型的临床表现一般诊断不难，但要与腹壁转移瘤进行鉴别[13]。

3.2.10 腹壁淋巴瘤 腹壁淋巴瘤较少见，包括原发性和继发性两种，本组病例为继发性。其发病机制多为血液或淋巴侵犯肌肉，多发生于腰大肌及髂肌[14]，本例发生于腹直肌，临床上表现为肌肉增大或肿块。淋巴瘤在 CT 上亦缺乏特异性的征象，平扫多呈低密度或等密度影，增强后强化方式多样，多呈弱强化或中等强化，周围的肌肉组织有受侵或粘连，最后确诊依旧需要病理学检查。

3.2.11 腹壁转移瘤 腹壁转移瘤近年来并不少见，一般通过血行、淋巴道转移到腹壁生长，随着腹部外科手术的增加，腹壁切口转移瘤也逐渐增多。本组 20 例腹壁转移瘤病例中原发病灶包括结肠癌、胃癌、肺癌、宫颈癌、子宫平滑肌肉瘤、腹膜后肉瘤及卵巢囊腺癌，其中 12 例均为切口转移。腹壁转移瘤在 CT 上主要表现为结节状，单发或多发，腹壁切口转移时可沿着切口生长形成不规则形，平扫多呈等或稍低密度影，增强后通常为不均匀轻度强化，结合患者的临床病史和手术史，诊断一般不难[15]。

CT 是目前诊断腹壁肿瘤及瘤样病变的主要手段，但由于腹壁病变通常缺乏特异性的影像学表现，因此应充分结合其临床表现、病史对其进行分析，以助于提高诊断正确率。

## 参 考 文 献（References）


[1] Tang R, Gu Y, Gong DQ, et al. Immediate repair of major abdominal wall defect after extensive tumor excision in patients with abdominal wall neoplasm: a retrospective review of 27 cases[J]. Ann Surg Oncol, 2009, 16(10): 2895-2907

[2] Al-Hendal A, Al-Masri W, Al-Mishaan M, et al. Abscess of the abdominal wall resulting from perforated ascending colon cancer [J]. Gulf J Oncolog, 2009, 1(5): 60-63

[3] Gandolfo N, Pretolesi F, Martinoli C, et al. Metastatic nodules of the abdominal wall: US and CT evaluation [J]. Radiol Med, 2002, 104 (1-2): 44-51

[4] 戚汝山, 徐健, 张志峰. 自发性腹壁血肿临床分析 [J]. 腹部外科, 2005, 18 (6) : 339-340
Qi Ru-shan, Xu Jian, Zhang Zhi-feng. Clinical analysis of spontaneous abdominal wall hematoma [J]. Journal of Abdominal Surgery, 2005, 18 (6): 339-340

[5] Francica G, Giardiello C, Angrelone G, et al. Abdominal wall endometriomas near cesarean delivery scars: sonographic and color Doppler findings in a series of 12 patients[J]. J Ultrasound Med, 2003, 2(10): 1041-1047

[6] Al-Hendal A, Al-Masri W, Al-Mishaan M, et al. Abscess of the abdominal wall resulting from perforated ascending colon cancer [J]. Gulf J Oncolog,2009, 1(5): 60-63

[7] Yang BT, Wang ZC, Xian JF, Leiomyoma of the sinonasal cavity: CT and MRI findings[J]. Clin Radiol, 2009, 64(12): 1203-1209

[8] Chukwuanukwu TO, Anyanwu SN. Giant fibrosarcoma prostuberans of abodominal wall: management problems in resources-constrained country[J]. Niger J Clin Pract, 2009, 12(3): 338-340

[9] Murakawa T, Fukami T, Nakajima J, et al. Chest wall desmoid tumor with life-threatening I ntrathoracic extension [J]. Eur-J-Cardiothorac-Surg, 2009, 35(3): 538-539

[10] Heinrich MC, McArthur GA, Demetri GD, et al. Clinical and molecular studies of the effect of imatinib on advanced aggressive fibromatosis (desmoids tumor)[J]. Clin Oncol, 2006, 24(7): 1195-1203

[11] Saad DF, Shehata BM, Patrick E. Intramuscular hemangioma of the abdominal wall[J]. J Pediatr Surg, 2006, 41(3): 601-602

[12] Patronas NJ, Courcoutsakis N, Bromley CM, et al. Intramedullary and spinal canal tumors in patiens with neurofibromatosis Ⅱ: MR imaging findings and correlation with genotype [J]. Radiology, 2001, 218(2) :434-442

[13] Verma R, Chhabra A, Bhutani C, et al. Neurofibromatosis: a diagnostic mimicker on CT in a known case of malignancy [J]. Indian J Cancer, 2002, 39(4): 151-153

[14] Bozas G, Anagnostou D, Tassidou A, et al. Extranodal non-Hodgkin's lymphoma presenting as an abdominal wall mass. A case report and review of the literature[J]. Leuk Lymphoma, 2006, 47(2): 329-332

[15] Gandolfo N, Pretolesi F, Martinoli C. Metastatic nodules of the abdominal wall: US and CT evaluation[J]. Radiol Med, 2002, 104(1-2): 44-51


© 1994-2013 China Academic Journal Electronic Publishing House. All rights reserved. http://www.cnki.net