前列腺钙化灶的超声显像诊断与分型的临床研究

张积华 张 毅△ 袁 梅 郑淑芳

(青岛大学医学院附属医院健康体检中心 山东 青岛 266003)

摘要 目的：探究超声显像诊断前列腺钙化灶（PFC）的临床实用价值和超声分型。**方法：**对1284例经腹部超声显像诊断为PFC的临床资料进行回顾性分析，并根据超声所见进行分型。**结果：**超声显像诊断PFC 1,284例，单发768例(59.81%)，多发516例(40.19%)；钙化灶直径2~36mm；Ⅰ度542例(42.21%)，Ⅱ度460例(35.83%)，Ⅲ度282例(21.96%)；孤立型412例(32.09%)，散在型319例(24.84%)，聚集型395例(30.76%)，条索型158例(12.31%)。内腺435例(33.88%)、外腺348例((27.10%)、内外腺交界处351例(27.34%)、后尿道周围150例(11.68%)。单纯性钙化520例(40.50%)，合并前列腺增生597例(46.50%)、前列腺炎129例(10.05%)、前列腺囊肿36例(2.80%)、前列腺癌2例(0.16%)。**结论：**PFC是男性泌尿生殖系统常见疾病，其程度和类型与年龄密切相关，近半数与前列腺增生并存，可能与组织退变、增生、炎症、钙磷代谢紊乱等因素有关。超声显像是诊断PFC最可靠、最简便的方法，具有重要的临床实用价值。

关键词：前列腺疾病；钙化；超声；诊断；分型

中图分类号：R697.3 R445.1 **文献标识码：**A **文章编号：**1673-6273(2011)20-3923-04

Clinical Study of Ultrasonic Diagnosis and Type in Prostate Focal Calcify

ZHANG Ji-hua, ZHANG Yi△, YUAN Mei, ZHENG Shu-fang

(Department of Physical examination Center, the Affilated Hospital of Medical College, Qingdao University, Qingdao 266003, China)

ABSTRACT Objective: To study the clinical practicality value of ultrasonic diagnosis in prostate focal calcify (PFC) and the ultrasonic type of PFC. Methods: 1284 cases with the ultrasonic diagnosis of PFC were retrospectively analyzed and ultrasonic type of PFC was made. Results: Of the 1,284 cases with ltrasonic diagnosis of PFC, there were 768 cases (59.81%) with solitary calcification foci and 516 cases (40.19%) with multiple calcification foci. The diameter of calcification foci was between 2mm and 36mm. According to the type of PFC ultrasonogram, there were 412 cases (32.09%) belong to the solitary type, 319 cases (24.84%) belong to the interspersed type, 395 cases (30.76%) belong to the aggregated type, 158 cases (12.31%) belong to the strip type. According to the severity of PFC ultrasonogram, there were 542 cases (42.21%) belong to Ⅰ°, 460 cases (35.83%) belong to Ⅱ°, 282 cases (21.96%) belong to Ⅲ°. There were 435 cases (33.88%) with the PFC located in the inner gland, 348 cases (27.10%) with the PFC located in the outer gland, 351 cases (27.34%) with the PFC located in the juncture of inner and outer gland, 150 cases (11.68%) with the PFC located in the surrounding of posterior urethra. There were 520 cases (40.50%) just with simple calcification foci, 597 cases (46.50%) also complicated with prostatic hyperplasia, 129 cases (10.05%) complicated with prostatitis, 36 cases (2.80%) complicated with prostatic cyst, 2 cases (0.16%) complicated with prostate cancer. Conclusions: PFC is a common disease of male urogenital system, the degree of severity and type of which has no correlation with the patients' age. Almost half of the patients with PFC complicated with prostatic hyperplasia, this may be related to the factors of degeneration of tissue, hyperplasia, inflammation and disorder of calcium phosphate metabolism. Ultrasonic diagnosis is the most reliable and simple method of diagnosis of PFC, and the method has important clinical practical value.

Key words: Prostate disease; Focal calcify; Ultrasonic; Diagnosis; Type

Chinese Library Classification(CLC): R697.3 R445.1 Document code: A

Article ID:1673-6273(2011)20-3923-04

前言

前列腺钙化灶（prostate focal calcification, PFC）是一种古老的男性泌尿生殖系统疾病。自1586年Marcellus首次报告以来，迄今已有400多年的历史。然而，由于缺乏典型的症状和有效的诊断技术，易被临床所忽视。随着超声诊断技术水平的提高，PFC的检出率明显升高，仅次于前列腺增生症[1-2]。为探讨超声显像在PFC诊断的临床诊断价值和超声分型，现将我院近2年来经超声显像诊断1284例PFC的结果报告如下。

1 资料与方法

1.1 一般资料

自2007年1月至2008年12月在我院健康体检中心经腹部超声检查诊断为PFC 1,284例，年龄24~92岁。多数PFC患者本身并无特异性症状，而在健康体检中经超声检查所发现；仅少数患者表现为下腹部或耻骨上区疼痛、或前列腺痛、会阴部不适、排尿障碍或尿频、夜尿增多、尿痛、尿血等前列腺炎、前列腺增生和尿路结石等各类症状而就诊，经超声检查诊断为

作者简介：张积华（1959），女，本科，主管技师，主要研究方向：腹部超声医学，Tel：13573243248，E-mail：shaoqi99@yahoo.com.cn

△通讯作者：张毅，E-mail：zhang.yi2000@163.com

(收稿日期：2011-02-22 接受日期：2011-03-16)

© 1994-2012 China Academic Journal Electronic Publishing House. All rights reserved. http://www.cnki.net

PFC。

1.2 检查方法

采用 Philips 非凡型和 Toshiba SSA-660A 型彩色多普勒超声诊断仪，探头频率为 3.5 MHz，患者适度充盈膀胱，取仰卧位，常规在耻骨上区行纵、横和斜三个断面进行扫查，仔细观察前列腺的形态、大小、内部回声和包膜是否完整光滑等；明确前列腺与精囊腺及膀胱之间的毗邻关系等；观察前列腺有无增大、囊肿、炎症或肿瘤等改变；观察 PFC 的部位、数目、形态及分布，并测量大小，注意其后方有无声影。分清 PFC 与后尿道和膀胱的关系，避免与后尿道及膀胱结石相混淆。疑诊前列腺炎者做前列腺液常规检查，疑为肿瘤者行 CT 和前列腺抗体（PSA）检查。

1.3 统计学处理

采用 Excel 工作表，将各项数据进行录入，并分别导入 SPSS 13.0 统计软件建立数据库和统计学分析。以 $P \leq 0.05$ 为有统计学意义。

2 结果

2.1 PFC 声像图表现

⑴ 具有钙化灶的基本特征，在前列腺内显示单个或多个点状、斑点状、斑块状、类圆形、条索状或半弧状，或不规则强回声团，或由多个细小点状强回声相互融合成斑块状，其后方多数无明显声影，仅少数伴有声影；⑵ 本组 PFC 分布在内腺 435 例（33.88%）、外腺 348 例（(27.10%）、内外腺交界处 351 例（27.34%）、后尿道周围 150 例（11.68%）；⑶ 单纯性 PFC 者，前列腺形态、大小和包膜无异常，本组 520 例（40.50%）；⑷ 合并前列腺炎时，前列腺体积可轻度增大，形态较饱满，包膜回声略强毛糙，腺体呈低或等回声，本组 129 例（10.05%）；⑸ 合并前列腺增生者，形态发生改变，体积明显增大，包膜增厚欠均匀，内部常呈等或略高回声改变，本组 597 例（46.50%）；⑹ 合并前列腺囊肿时，多在腺体中央部出现囊状回声，一般不超过 1 cm，本组 36 例（2.80%）；⑺ 合并前列腺癌 2 例（0.16%），在腺体内探及低或高回声结节，边界欠规则。

2.2 PFC 声像图分型

根据钙化灶在前列腺的分布和形态特点，我们将 PFC 声像图表现分为 4 种类型：⑴ 孤立型，在纵、横、左右斜切面扫查时，表现为前列腺内孤立型斑点状，斑块状、类圆形，可伴有声影或声影不明显（图 1），本组 412 例（32.09%）；⑵ 散在型，在多个切面扫查时，显示由多个散在分布于前列腺内斑点状强回声，多无声影（图 2），本组 319 例（24.84%）；⑶ 聚集型，由多个散在的强回声聚集成较大而致密的强回声斑块或团块，形态不规则，边缘欠规整，界限清晰（图 3），本组 395 例（30.76%）；⑷ 条索型，由于前列腺内腺增生压迫，将钙化灶挤压排列于内腺后缘，在纵横切面上声像图呈一条索状半弧形光带，位于前列腺增生内腺后缘，形成 PFC 特有的分布（图 4），本组 158 例（12.31%）。

2.3 PFC 声像图分度

本组 PFC 的直径最小 2 mm，最大 36 mm，但多数在 4~7.5 mm 之间。单发 768 例（59.81%），多发 516 例（40.19%）。根据钙化灶在前列腺内的部位、大小、形态、范围，我们将 PFC 的严重程度分为三度：I 度，前列腺内钙化灶的直径≤ 5 mm 者（图 5），本组 542 例（42.21%）；II 度，前列腺内钙化灶直径在 6~10 mm 者（图 6），本组 460 例（35.83%）；III 度，前列腺内钙化灶直径≥ 11mm 或多发，累加超过 11 mm 者（图 7），本组 282 例（21.96%）。

3 讨论

3.1 PFC 的病因与形成

由于目前医学影像学技术尚无法分辨前列腺钙化灶存在于腺泡内或腺管内（真性结石），还是存在于基质内（假性结石）。因此，目前多数学者赞同在影像学检查中，将前列腺内强回声灶或高密度灶，称为 PFC 为妥[3]。PFC 的病因至今仍不十分明确。一般认为可能与雄激素水平下降、前列腺组织退行性变、慢性前列腺炎、前列腺液潴留、前列腺管狭窄、尿液反流、钙磷代谢紊乱和社会心理等因素有关[4-8]。PFC 的形成与淀粉样体沉积钙化密切相关，淀粉样体是由脱落上皮细胞、前列腺分泌物（其内含有核蛋白、少量脂肪和晶体嘌呤等）和正常前列腺液中钙盐及磷酸盐组成。精液中柠檬酸几乎全部来源于前列腺[9]，它可与钙离子结合形成可溶性复合物，能显著增加草酸钙的溶解度，因而抑制钙盐沉淀。有学者研究发现 PFC 多数是由正常

图 1 孤立型前列腺钙化灶声像图

Fig. 1 Ultrasonography of the solitary type of PFC

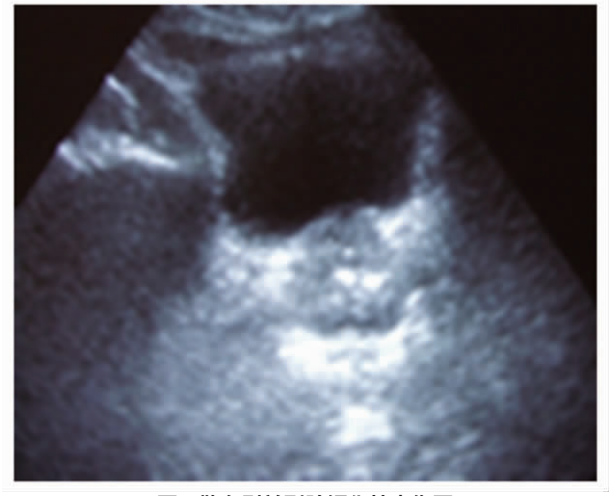

图 2 散在型前列腺钙化灶声像图

Fig. 2 Ultrasonography of the interspersed type of PFC

© 1994-2012 China Academic Journal Electronic Publishing House. All rights reserved. http://www.cnki.net

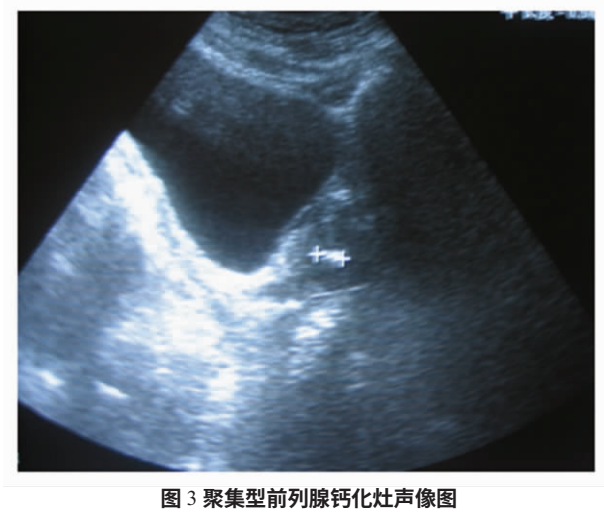

图 3 聚集型前列腺钙化灶声像图

Fig. 3 Ultrasonography of the aggregated type of PFC

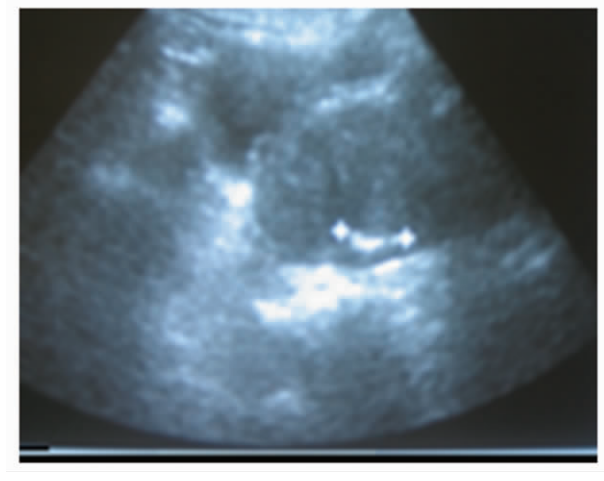

图 4 条索型前列腺钙化灶声像图

Fig. 4 Ultrasonography of the strip type of PFC

图 5 前列腺钙化Ⅰ度声像图

Fig. 5 Ultrasonography of Ⅰ° PFC

图 6 前列腺钙化Ⅱ度声像图

Fig. 6 Ultrasonography of Ⅱ° PFC

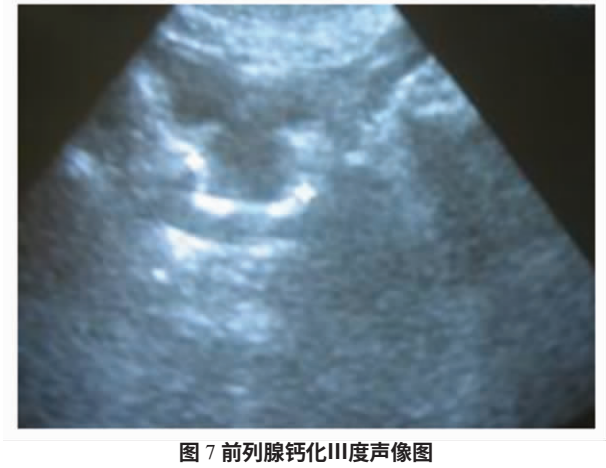

图 7 前列腺钙化Ⅲ度声像图

Fig.7 Ultrasonography of Ⅲ° PFC

前列腺液中所含的钙盐和磷酸镁沉积而成，感染可促进 PFC 形成。PFC 可阻塞前列腺泡导管，可使腺泡内的分泌物继发感染，腺泡黏膜发生炎症改变，前列腺液中所含的磷酸钙及碳酸钙等无机盐形成结晶，沉积于淀粉样体上最终形成钙化。前列腺尿道周围内腺增生可挤压尿道，导致尿道狭窄，使前列腺管和腺泡发生扩张和郁滞，脱落上皮细胞与淀粉样体沉积一起构成钙化，有利于钙化的形成[10-11]。由于 PFC 体积较小，常无特殊临床症状，易被临床忽视，称为“静石”。当 PFC 较大或同时患有前列腺病变时，才出现尿频、尿痛、排尿困难及血尿。因其临床表现无特殊症状，往往延误诊断，造成不良后果。

3.2 PFC 的超声类型与特点

PFC 具有鲜明的超声特征，主要表现在前列腺内腺与外腺交界处呈单个或多个点状、斑点状、类圆形回声，半弧形强回声带，点状强回声多呈半弧形或条索状排列或相互融合成团，其后方可伴有声影或不伴声影。本组资料显示，PFC 的发生率随年龄的增长而明显增高，40~50 岁年龄段是前列腺钙化开始发生差异性改变的关键年龄段，其原因可能因各年龄段前列腺生理病理不同所致 [12]。PFC 的类型与年龄和前列腺并存疾病有关。青中年人是前列腺炎的高发人群，与 PFC 的发生密切相关。故 PFC 多分布在内腺中感染好发区，而形成孤立型、散在型分布，其钙化程度多在Ⅰ-Ⅱ度。由于腺体内分泌物瘀积，可形成小囊肿。而中老年人是前列腺增生的高发年龄，PFC 超声表现在增生的内腺体积增大，PFC 被挤压在前列腺在内外腺交界处或后尿道周围，纵横切面上声像图呈一半弧形光带，呈聚集型、弧立型或条索型分布，形成 PFC 特有的声像图，其钙化程度多为Ⅱ-Ⅲ度。

© 1994-2012 China Academic Journal Electronic Publishing House. All rights reserved. http://www.cnki.net

3.3 PFC 超声鉴别诊断

应注意与前列腺肿瘤钙化、结核钙化、膀胱结石、后尿道结石、精囊结石等相鉴别。⑴ 前列腺结核钙化、肿瘤钙化均在病灶内出现，并可见原发灶声像图改变。⑵ 膀胱结石、后尿道结石、精囊结石采用多切面扫查，根据声像图特点较易鉴别。⑶ 在慢性前列腺炎时，可表现为前列腺轻度增大，包膜回声增强或不光滑，内部点状回声增粗、形态、增强，应与 PFC 相鉴别。⑷ 前列腺癌表现为外腺增大和两侧不对称，局部包膜凹凸不平或呈结节状回声，内部回声不均匀，呈增强或低回声团块，边缘不规则，边界欠清楚，并有后方回声衰减。内部生长肿瘤可压迫内腺而变形，晚期肿瘤则向毗邻器官浸润，若鉴别诊断有困难或高度可疑为前列腺癌，可行 CT 薄层平扫加增强扫描，对鉴别有重要价值 [13]。也可在超声导向下行前列腺病变穿刺活检，以明确诊断。

3.4 PFC 超声诊断价值

以往骨盆部 X 线平片是 PFC 最常用的诊断方法，但对前列腺较小的钙化灶或透 X 线结石则不易显示,有一定局限性和误诊率。随着医学影像技术的发展和超声诊断水平的提高，目前超声和 CT 成为诊断 PFC 最可靠的方法。由于超声波具有穿透性强、指向性好、分辨率高等特点，并作为一种操作简便、无辐射、无创伤、无痛楚、准确快捷、重复性佳的诊断技术，已广泛应用于临床 [14]。重要的是 PFC 的超声分型和超声分度可体现 PFC 的特点与发病年龄和并存疾病的关系。超声对呈聚集型、弧立型或条索型钙化灶分布的诊断率颇高。超声对直径＞3mm 的 PFC 几乎均可显示，但对于分布前列腺组织中或周围略高回声钙化灶或单个钙化灶直径＜2 mm，超声有时不易发现，可能是钙化灶与腺体之间缺乏界面密度差有关。实际上，由于分辨率的关系，超声所能发现 PFC，只是多发聚集在腺管腔内部的钙化灶。对直径＜3 mm 的 PFC，则需要多个切面仔细扫查。X 线平片检查 PFC，则因透光性不显影的阴性结石、小结石或肿瘤、结核钙化而不能显示或不易区别，造成难于明确诊断。超声则不受上述限制，能够弥补 X 线的不足，超声能清楚地显示 PFC 的大小、数量、形态和位置，同时还可以观察前列腺其他病变，寻找结石诱因和并发症，为临床治疗提供重要依据[15]。

参考文献(References)

[1] Zeng GG, McGowan TS, Larsen TM, et al. Calcifications are potential surrogates for prostate localization in image-guided radiotherapy [J]. Int J Radiat Oncol Biol Phys. 2008, 72(4):963-966

[2] Muezzinoglu B, Gurbuz Y. Stromal microcalcification in prostate [J]. Malays J Pathol. 2001, 23(1):31-33

[3] 郭应禄, 李宏军. 前列腺炎 [M]. 北京: 人民军医出版社, 2003:89-92
Guo Ying-lu, Li Hong-jun. Prostatitis [M]. Beijing: People's Military Medical Press, 2003:89-92

[4] Lee SE, Ku JH, Park HK. Prostatic calculi do not influence the level of serum prostate specific antigen in men without clinically detectable prostate cancer or prostatitis [J]. J Urol. 2003, 170(3):745-748

[5] Litwin MS. A review of the development and validation of the National institutes of health chronic prostatitis symptom index [J]. Urology. 2002, 60(6 Suppl):14-19

[6] Bedir S, Kilciler M, Akay O. Endoscopic treatment of multiple prostatic calculi causing urinary retention [J]. Int J Urol. 2005; 12(7): 693-695

[7] Muezzinoglu B, Gurbuz Y. Stromal microcalcification in prostate [J]. Malays J Pathol, 2001, 23(1):31-33

[8] Usta MF, Baykara M, Erdoru T, et al. Idiopathic prostatic giant calculi in a young patient [J]. Int Urol Nephrol, 2005, 37(2):295-7

[9] Virgili G, Forte F, Sansalone S, et al. Radical prostatectomy as unique chance for huge prostatic stone [J]. Arch Ital Urol Androl, 2004, 76 (4):171-172

[10] Jeon SW, Park YK, Chang SG. Dystrophic calcification and stone formation on the entire bladder neck after potassium-titanyl phosphate laser vaporization for the prostate: a case report [J]. J Korean Med Sci, 2009, 24(4):741-743

[11] Untergasser G, Madersbacher S, Berger P.Benign prostatic hyperplasia: age-related tissue-remodeling [J]. Exp Gerontol,2005,40 (3): 121-128

[12] Köseo?lu H, Aslan G, Sen BH, et al. Prostatic calculi: silent stones [J]. Actas Urol Esp, 2010, 34(6):555-559

[13] Geramoutsos I, Gyftopoulos K, Perimenis P, et al. Clinical correlation of prostatic lithiasis with chronic pelvic pain syndromes in young adults [J]. Eur Urol, 2004, 45(3):333-337

[14] 曹海根, 王金锐. 实用腹部超声诊断学 [M]. 北京:人民卫生出版社, 2 版, 2006:311
Cao Hai-gen, Wang Jin-rui. Practice of abdominal ultrasound [M]. Beijing:People's Medical Publishing House, 2rd edition, 2006:311

[15] Pavlica P, Menchi I, Barozzi L. New imaging of the anterior male urethra [J]. Abdom Imaging, 2003, 28(2):180-186

© 1994-2012 China Academic Journal Electronic Publishing House. All rights reserved. http://www.cnki.net