负压创面治疗技术对皮肤移植成活的临床观察及实验研究

李 倩 胡明玉 章宏伟△ 胡恺轩 葛小静

(南京医科大学第一附属医院整形烧伤外科 江苏 南京 210029)

摘要 目的：采用负压固定移植皮片方法，观察负压创面治疗技术（negative-pressure wound therapy，NPWT）对游离皮片成活的影响，初步探讨微血管形成与皮肤成活之间的关系。**方法：**采用回顾性研究的方法，对 65 例皮肤缺损的患者，根据皮肤移植术后皮片固定方法的不同，分为两组，其中 I 组为 NPWT 治疗组，有 35 例患者，刃厚游离皮片移植术后行创面负压吸引治疗；II 组为常规治疗组，有 30 例患者，刃厚游离皮片移植术后用打包或加压包扎的方式固定。Balb/c 小鼠 20 只，按皮片移植后不同固定加压方式，分为实验组：负压创面治疗技术使用组（10 只），对照组：打包加压组（10 只），于皮片移植术后第 5 天，大体观察移植皮片颜色、有无水疱、有无皮下积液及质地，计算并比较皮片成活率，以免疫组化染色标记毛细血管内皮，检测皮片中微血管情况。**结果：**临床观察表明：I 组术后皮片成活时间平均较 II 组缩短，有统计学差异（P＜0.01），I 组术后住院治疗时间平均较 II 组缩短 5 天，有统计学差异（P＜0.01），I 组术后抗生素费用、换药次数及换药费用较 II 组减少，有统计学差异（P＜0.01）。动物实验结果表明：术后第 5 天，实验组小鼠移植皮片中微血管增生较对照组明显增多（P＜0.05）。**结论：**与常规打包或加压包扎固定皮片的方式相比，负压创面治疗技术的应用可以缩短皮片成活时间，缩短患者住院治疗时间，减少抗生素的使用及换药次数，促进移植皮片中毛细血管增生，提高皮片成活率。

关键词：负压创面治疗技术；刃厚游离皮片移植术；皮片成活

中图分类号：R622.1 **文献标识码：**A **文章编号：**1673-6273（2011）17-3284-06

The clinical observation and experimental study of negative pressure wound therapy on the survival of skin grafts

LI Qian, HU Ming-yu, ZHANG Hong-wei△, Hu Kai-xuan, Ge Xiao-jing

(Department of Plastic and Reconstructive Surgery, the First Affiliated Hospital of NJMU, Nanjing 210029)

ABSTRACT Objective: To observe the clinical effects of negative-pressure wound therapy (NPWT) on skin grafts after blade-thickness free skin grafting, investigate the affect and mechanism of NPWT on the survival of skin. Methods: Sixty-five patients with injuries of skin, which were divided into NPWT group (group I, n=35) and conventional treatment (CT) group (group II, n=30) according to the different postoperative treatment. Free skins of patients in group I were fixed with continuous suction after skin grafting, and patients in group II were fixed with tie-over bolster dressing. Twenty mice were divided into NPWT group (experimental group, n=10) and conventional treatment group (control group, n=10) according to the different postoperative treatment. Free skins of mice in experimental group were fixed with continuous suction after skin grafting, and mice in control group were fixed with tie-over bolster dressing. Mice were sacrificed on postoperative days 5, harvested tissues were observed in general and processed for immunohistochemical staining based on vessel density (CD31). Results :The time for skin grafts to survival in group I was shorter than that of group II (P <0.01), the duration of postoperative period of patients in group I were obviously less than those of group II (P <0.01), and the costs of antibiotics and dressings in group I were less than those of group II (P<0.01). The number of capillaries in experimental group was much more than that of control group (P<0.05). Conclusions: Compared with tie-over bolster dressing, negative pressure wound theprapy can shorten the survival duration of skin grafts, lessen the duration of hospitalization, reduce the use of antibiotics and dressings, promote the proliferation of capillaries and enhance the survival ratio of skin grafts.

Key Words: negative-pressure wound therapy, blade-thickness free skin grafting, survival of skin

Chinese Library Classification(CLC): R622.1 Document code: A

Article ID:1673-6273(2011)17-3284-06

与传统创面处理方法相比，负压创面治疗技术（negative pressure wound therapy，NPWT）具有负压、封闭及持续引流创面的综合作用，提供了有利于创面愈合的微环境，其确切的临床疗效为国内外诸多的文献报道证实[1-3]。我们前期的研究也发现 NPWT 用于复杂性和难治性创面可以促进创面修复、缩短创面愈合时间、降低手术难度、减少手术次数和治疗费用等[4-5]。但在 2003 年以前，负压创面治疗技术多应用于皮瓣或皮片移植术前的围手术期处理，为皮肤移植提供创基条件，并减少了游离皮瓣移植的术后并发症。能否将 NPWT 技术应用于皮肤移植术中的皮片固定，并延续至术后的皮片成活阶段？对这一问题的探讨自 2003 年起已有相关的少量报道，结果表明将 NPWT 技术应用于皮肤移植术中的皮片固定能促进皮肤移植的成活，但多为小样本、非对比性研究，其皮肤移植的方式多为

△通讯作者：章宏伟，Email：zhanghw1966@yahoo.com.cn，Tel：025-83718836-6521

（收稿日期：2011- 接受日期：2011-）

© 1994-2012 China Academic Journal Electronic Publishing House. All rights reserved. http://www.cnki.net

网状植皮[6-8]或者邮票植皮[9]。我们自 2005 年起，将 NPWT 应用范围后移于整张皮片移植术中和术后的固定，取得满意的临床效果。本研究以笔者单位 2005 年至 2010 年收治的创面行皮肤移植患者为研究对象，回顾性比较了 NPWT 技术用于整张皮移植方法，和常规打包或加压包扎方法对移植皮片成活的影响，以及卫生经济学参数的差异。并结合动物实验，初步移植后微血管生成及状态与皮片存活之间的相关性。

1 实验对象

1.1 动物实验

1.1.1 动物来源 Balb/c 成年小鼠，30-40g，6 周龄，雌雄各半（南京医科大学动物中心提供）。

1.1.2 饲养环境及饲料 小鼠饲养在南京医科大学动物中心，室内通风及光线良好，温度适宜，标准动物饲料饲养。

1.1.3 动物模型制作 手术前一天去除小鼠背部体毛。腹腔注射水合氯醛（1g/kg）麻醉小鼠，俯卧固定，碘伏消毒后，取小鼠全层背部皮肤，直径约 2cm 圆形皮片，取出后，用手术刀刮除肉膜层，形成断层皮片。将小鼠皮片回植于移植床，5-0 丝线沿边缘间断缝合。

1.1.4 实验分组 随机分为实验组和对照组，每组小鼠 10 只。混合饲料单笼饲养，室温控制在 25℃左右。

1.1.5 创面治疗 实验组移植皮肤表面以非黏性网孔敷料覆盖，普通医用纱布包裹引流管后覆盖移植皮肤表面，透明贴膜封闭后接便携式负压吸引装置行 24h 持续吸引；对照组移植皮片以打包加压的方法固定。

1.1.6 大体观察及样本采集 手术后第 5 天统一去除负压治疗装置及打包，观察皮片颜色、有无水疱、有无皮下积液及质地，处死小鼠，取移植皮肤，以 10%甲醛溶液固定后作病理观察。

1.1.7 创面负压治疗对皮片毛细血管增生的影响 取皮片石蜡块做连续切片，行血小板内皮细胞粘附分子（CD31）免疫组化，标记血管内皮细胞，行彩色病理图文分析系统进行微血管计数。

1.2 临床资料

1.2.1 纳入及排除标准 纳入标准：患者年龄大于 18 岁，性别不限，创面类型为各种原因导致的急性皮肤缺损，缺损面积大小 25cm2 以上，400cm2 以下。排除有以下情况的患者：恶性肿瘤，免疫性疾病，使用免疫抑制剂、激素等治疗疾病。

1.2.2 病例来源 选取 2008 年 9 月 --2010 年 9 月我科收治符合上述标准且行刃厚游离皮片移植术的 65 例患者，根据刃厚游离皮片移植术后皮片固定方法不同分为两组，其中 I 组为 NPWT 治疗组有 35 例患者，II 组为常规治疗组有 30 例患者。入院当天创面行简单清创术，清除肉眼可见坏死组织，测量创面大小计算其面积（cm²）。患者一般资料及创面情况比较，两组差异无统计学意义（P＞0.05），见表 1。I 组和 II 组创面面积及创面病因各项情况组间比较，差异无统计学意义（P＞0.05），见表 2。

1.2.3 治疗方法 两组患者术前处理方法一致。若为感染创面，则行创面负压吸引治疗，直至为新鲜肉芽创面后行刃厚游离皮片移植术；若为清洁创面，则无特殊处理，完善相关术前检查后即行刃厚游离皮片移植术。

I 组患者所有病例均为整张刃厚皮片移植，皮片散在微孔引流。皮片表面，行 NPWT 治疗，覆盖敷料为医用聚乙烯醇（PVA）海绵（武汉维斯第医用科技有限公司），或普通无菌医用纱布和扁管硅胶引流管应用的自制简易方法，具体方法参见文献[4]，医用半透性粘贴薄膜（Opsite，英国 Smith＆Nephew 公司），保持创面封闭，接医院中心负压，调整至 -10.64kPa 左右，可见负压吸引敷料受压变扁，其内引流管型可见，行 24h 持续吸引。30 例患者术后 5 天去除负压吸引敷料，3 例术后 7 天去除负压吸引敷料，2 例延长至 8 天。去除敷料后对创面进行清洁换药等处理，视愈合情况拆线。

II 组患者也均为整张皮移植，采用打包（21 例）或者加压包扎（9 例）的方法固定游离皮片。其中加压包扎的 9 例患者均于术后 5 天更换敷料一次，予清洁换药后再次加压包扎，术后第 10 天去除敷料，对创面进行清洁换药，视愈合情况拆线；21 例打包的患者其中有 16 例术后 10 天拆除打包，3 例术后 12 天拆除，2 例术后 14 天拆除打包，拆除打包后对创面进行清洁换药，视愈合情况拆线。

1.2.4 观察指标 ①皮片成活时间 去除敷料时观察皮片成活情况，若成活率大于 90%，则视手术当天至改日为皮片成活时间。

② 术后住院治疗时间 从手术当天算起至创面愈合出院的时间。

③I 组术后 5 天观察皮片成活率和皮片生长的一般情况，其中包括皮片成活的百分比，皮片色泽，皮片与创面基底粘连情况。个别延迟去除敷料的患者观察时间为去除敷料当天。

④II 组加压包扎患者术后当天起观察敷料，有无渗液、渗血等征象，术后 5 天更换敷料时观察皮片成活情况、皮片与基底粘连情况；打包患者术后 7 天观察打包周围情况，包括有无皮片撕脱、移位，皮片与基底粘连情况，术后 10 天观察皮片成活率和皮片生长的一般情况，其中包括皮片成活的百分比，皮片色泽等。个别延迟拆除打包的患者观察皮片情况的时间为拆除打包当天。

⑤术后治疗费用 从手术之后至出院时的费用，分别比较抗生素、换药及住院总费用，其中 I 组总费用包括抗生素、换药及负压治疗的费用，II 组总费用为抗生素及换药费用的总和。

⑥皮片成活率评估方法 测量移植皮片，计算成活皮片面积占修复创面面积的百分比。

1.3 统计学处理

不同处理组分类资料、创面治疗时间以 $\bar{x}\pm s$ 表示，采用 SAS 统计软件进行成组设计资料的 t 检验，当 P<0.05 时认为差异有统计学意义。

2 结果

2.1 动物实验结果

2.1.1 大体观察 手术后第 5 天，去除负压治疗装置及加压包扎的敷料，实验组皮温正常，皮片无水疱，质地柔软，皮下无积液，色泽和皮温均正常，边缘见点片状坏死；对照组皮片无水疱，质

© 1994-2012 China Academic Journal Electronic Publishing House. All rights reserved. http://www.cnki.net

地柔软，皮片下有积液及血肿，皮片颜色稍暗，皮温稍低，见点片状坏死。计算两组皮片成活率（皮片成活率 =（移植皮片总面积－皮片坏死面积）/ 移植皮片总面积× 100%）并比较，实验组明显优于对照组（P＜0.05），见表 3。

2.1.2 皮片血管内皮细胞染色 一抗 CD31 为鼠抗小鼠单克隆抗体，二甲苯脱蜡、梯度乙醇至水，3%过氧化氢灭活内源性过氧化酶，PBS 缓冲液振洗，抗原微波热修复，山羊血清封闭、一抗 4℃过夜，二抗、三抗各孵育 1 h，DAB 显色 10～15 min，复染核脱水透明，中性树胶封固。见图 1。

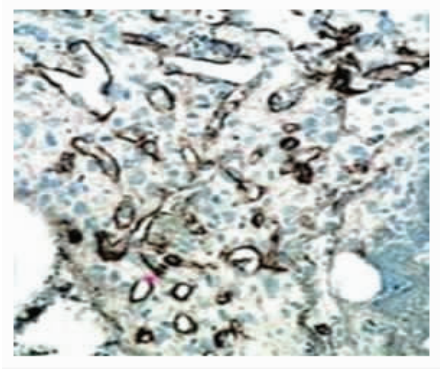

图 1（a） 实验组血管内皮细胞染色

Fig.1(a) Vascular endothelial cell staining of experimental group

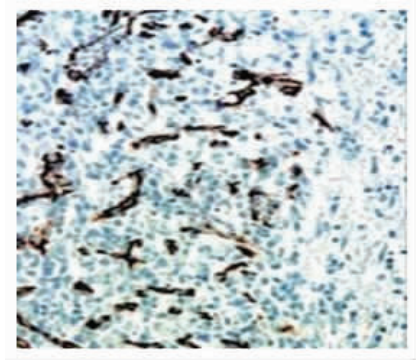

图 1（b） 对照组血管内皮细胞染色

Fig.1(b) Vascular endothelial cell staining of Control group

2.1.3 微血管密度测定 负压治疗组与加压包扎组比较，毛细血管增生明显增加，见表 4。

2.2 临床病例结果

所有患者创面出院时均完全愈合。I 组和 II 组植皮术后，分别有 2 名和 3 名大面积植皮患者（植皮面积均大于 15cm× 15cm），在拆除负压敷料和拆除打包后发现皮片边缘浸渍，成活率＜90%，无脓性分泌物，无感染迹象，予局部换药治疗后创面自愈。

各项观察结果如下：

2.2.1 皮片成活时间比较 I 组明显少于 II 组（P＜0.01），见表 6。

2.2.2 术后住院治疗时间比较 I 组明显少于 II 组（P＜0.01），见表 5。

2.2.3 术后治疗费用比较 I 组的抗生素使用少于 II 组，换药次数及换药费用少于 II 组（P＜0.01），总的术后治疗费用两者无统计学差异（P＞0.05），见表 5。

2.2.4 去除负压吸引敷料或者拆除打包时皮片成活情况比较 两组皮片成活率无统计学差异（P＞0.05），见表 6。

2.3 典型病例

例 1 女，38 岁，系车祸致右前臂大面积撕脱伤。入院后行急诊手术清创，其右前臂皮肤大面积撕脱（10× 5cm），术中探查发现多处神经血管断裂（见图 2A）。予以清创后行 NPWT 方法治疗，治疗 12 天后创面肉芽组织生长良好（见图 2B），行游离皮片移植术闭合创面，术后继续行负压治疗（见图 2C），术后 8 天打开负压皮片 100%成活（见图 2D）。

2A 右前臂大面积撕脱，多处神经血管断裂，肌腱外露

2A large area of the right forearm avulsed, multiple nerve and vessels ruptured,tendon exposure

2B 行创面负压治疗后 12 天，大部分见新鲜肉芽组织生长

2B Twelve days after treatment, most area saw the granulation tissue

2C 植皮术后继续行负压治疗

2C NPWT after skin grafting

2D 植皮术后 8 天拆除负压，植皮 100%成活

2D Removed the device, 100% skin survived

例 2 男，52 岁，系车祸致左大腿碾挫伤伴多处骨折。入院后行急诊手术予以骨折内固定，术后一周转至我科，予以常规清创换药一周后创面大量坏死组织（见图 3A），NPWT 治疗 26 天后创面肉芽组织生长良好（见图 3B），后行游离皮片移植术闭合创面，植皮区予以负压吸引固定（见图 3C），术后 7 天去除负压，皮片 100%成活（见图 3D）。

© 1994-2012 China Academic Journal Electronic Publishing House. All rights reserved. http://www.cnki.net

3A 创面见大量坏死组织，创面污秽

3A a lot of necrotic tissue, contamination

3B 创面负压治疗 26 天后见新鲜肉芽组织生长

3B Twenty-six days after treatment, most area saw the granulation tissue

3C 植皮术后继续行 NPWT

3C NPWT after the skin grafting

3D 术后 7 天去除负压，皮片 100% 成活

3D Removed the device, 100% skin survived

表 1 术前两组患者一般资料比较

Tab 1 Comparison of general information before sugery

组别 group	例数 Numerber of cases	年龄 (岁) age	白蛋白 (g/L) Albumin	Hb(g/L)	吸烟史 (例) History of smoke	糖尿病史 (例) History of diabetes	血管病手术史 (例) History of vascular surgery	创面细菌培养阳性 (例) Positive bacterial cuture	使用抗生素药物史 (例 antibiotics
I 组	35	48.91± 16.21	35.57± 2.91	125.57± 11.00	12	9	4	30	29
II 组	30	53.77± 14.33	36.93± 3.28	125.80± 12.10	10	7	5	28	24

表 2 术前两组患者创面病因的比较

Tab 2 Comparison of the causes of wounds

组别 group	例数 number of cases	面积 (cm) area of the wound	病因 causes of wounds		
			外伤 (例) trauma	烧伤 (例) burns	术后切口裂开 (例) postoperative wound problems
I 组	35	70± 42	18	12	5
II 组	30	64± 43	16	7	7

表 3 两组小鼠皮肤移植术后第 5 天大体观察及皮片成活率

Tab 3 General observation and survival ratio of skin grafts in the fifth day after surgery

组别 group	颜色 color	质地 texture	水疱 bilsters	积液或血肿 effusion or hematoma	坏死 necrosis	成活率 (%) ratio of survival
实验组 experimental group	正常 normal	柔软 soft	无 none	无 none	点片状 point sheet	80.59± 10.30*
对照组 control group	浅褐色 light brown	部分硬韧 partial tough	无 none	有 yes	点片状 point sheet	71.46± 10.68

注：与对照组比较，*P＜0.05，即实验组皮片成活率大于对照组

Note: *P<0.05, experimental group vs control group

表 4 两组小鼠皮肤移植术后第 5 天皮片毛细血管数比较

Tab 4 Comparison of number of capillaries in the fifth day

组别 group	毛细血管数 (根) number of capillaries
实验组 experimental group	10.80± 1.64*
对照组 control group	8.10± 2.11

注：与对照组比较，*P＜0.05，即实验组毛细血管数多于对照组

Note: *P<0.05, experimental group vs control group

© 1994-2012 China Academic Journal Electronic Publishing House. All rights reserved. http://www.cnki.net

表 5 术后两组患者创面治疗时间、换药次数及住院费用比较

Tab 5 Comparison of duration of treatment, times of changing dressings and costs of hospitalization

组别 group	例数 number of cases	术后住院时间 (d) postoperative duration	术后治疗费用 (元) costs of treatment after surgery			术后换药次数 times of dressings
			抗生素 antibiotics	换药 dressings	总费用 total cost	
I 组	35	10.83± 0.82*	1865.71± 164.39*	259.14± 25.82*	7357. 1± 514.4**	3.11± 0.32*
II 组	30	15.5± 1.11	2700± 221.28	362.67± 54.52	7123. 3± 612.7	4.53± 0.68

注：与 II 组比较，*P＜0.01，即 I 组术后住院时间少于 II 组，I 组术后使用抗生素的费用少于 II 组，I 组术后换药的费用少于 II 组

与 II 组比较，**P＞0.05，即两组术后总费用比较无统计学差异

Note: *P<0.01, group I vs group II

**P>0.05, group I vs group II

表 6 术后两组患者皮片成活时间、皮片成活率比较

Tab 6 Comparison of duration of skin survival and survival rate

组别 group	例数 number of cases	皮片成活时间 (d) duration of skin survival	皮片不同成活率例数及所占百分比 the numbers and percentage of the skin survival			皮片成活率 survival rate
			＞99% (例)	99%-90% (例)	＜90% (例)	
I 组	35	6.34± 0.87*	28 (80%)	5 (14. 3%)	2 (5.7%)	98.14± 3.60%
II 组	30	11.20± 1.65	20 (66.7%)	7 (23. 3%)	3 (10%)	96.80± 4.66%

注：与 II 组比较，*P＜0.01，I 组皮片成活时间少于 II 组

Note: *P<0.01, group I vs group II

3 讨论

皮肤移植术后传统采用打包或者加压包扎的方式固定移植皮片。但打包固定对移植皮片施加的压力不均匀，所施加压力的大小不容易掌握，皮片边缘容易撕脱，对创面渗液渗血的抽吸引流作用较差，不利于术后对创面的观察及处理，打包及拆除打包均较繁琐；加压包扎对皮片施加的压力不确切，环形包扎导致术后疼痛及肿胀明显。

皮片移植后血管的建立经过两个过程：最初 48 小时内为血浆营养期，使皮片产生内源性固定；在移植 48 小时后，血管芽在皮片与受区间活跃生长，术后 4～5 天内血管再生与血循环的建立。皮片移植后存活的关键时期是在移植后 24～48 小时内，如能顺利过渡到血管化即可存活。研究表明负压吸引可以扩张终末动脉，提高局部组织氧分压及生长因子的含量，降低炎性因子及分解酶的含量，加快细胞有丝分裂，减轻第三间隙水肿，提高免疫细胞活性，抑制菌群增殖等[10-16]，而且负压吸引敷料下负压和正压同时存在，产生的负压使得敷料对皮片产生正向的压力作用，使皮片与创面更加紧密均匀的粘合在一起，皮片能够及时充分的从创面获得营养，同时换药间隔时间的延长，也减少了因更换敷料对愈合期创面皮片的机械损伤，提高了皮片的成活率[5,17-20]。因此 NPWT 应用于刃厚游离皮片移植术后皮片的固定能够提供全方位均匀的负压，并能够掌握对皮片加压的大小，使游离皮片与创面均匀、有效地接触；持续引流皮片下渗液，加速创基愈合，缩短皮片成活时间；根据观察渗液和负压敷料的情况间接推测皮片存活情况，有利于对创面的处理。

目前大多数关于 NPWT 应用于皮肤移植术后固定的报道多为皮肤撕脱伤后的反植皮、网状植皮或者邮票植皮，这些修复方法会影响美观，在功能部位甚至会影响功能的恢复。本文的研究为整张皮移植，弥补了术后创面外观上的缺陷，在一定程度上有利于肢体功能的恢复；NPWT 应用于刃厚游离皮片移植术后皮片的固定，虽然会增加治疗成本的支出，但其缩短皮片成活时间及住院治疗时间、减少抗感染药物的使用，所以总支出和常规治疗相比并无显著差异，这符合卫生经济学的要求。

但是从临床应用的角度出发，仍有些问题尚待解决：首先 NPWT 应用于植皮术后皮片固定时，负压值的大小往往靠经验来设定，尚缺乏相关的研究依据的支持；其次感染较重、坏死组织脱落较多的创面，负压吸引敷料往往会较快阻塞，不能起到有效引流的作用，同时可能会影响负压持续有效的保持；最后一些特殊的部位，如口唇周围、关节活动处，普通的负压吸引敷料不能很好的固定，限制其应用。

参 考 文 献 (References)

[1] Fleischmann W, St recker W, Bombelli M. Vacuum sealing as treatment of soft damage in open fractures [J]. Unfallchirurg, 1993, 96: 488-492

[2] Regina Renner, Christina Rogalski, Helmut Friedlein, Vacuum therapy in dermatology: a review[J].Dtsch Dermatol Ges, 2006, 4:468-76

[3] Mendonca DA, Papini R, Price PE. Negative-pressure wound therapy: a snapshot of the evidence[J]. Int Wound J, 2006, 3:261-271

[4] Hu KX, Zhang HW, Zhou F, et al.A comparative study of the clinical effects between two kinds of negative-pressure wound therapy [J]. Zhonghua shao shang za zhi. 2009, 25(4): 253-257

[5] Hu KX, Zhang HW, Zhou F, et al. Observation on the therapeutic effects of negative-pressure wound therapy on the treatment of com-

© 1994-2012 China Academic Journal Electronic Publishing House. All rights reserved. http://www.cnki.net

plicated and refractory wounds[J].Zhonghua shao shang za zhi. 2009, 25(4): 249-252

[6] 叶舟，占蓓蕾，占允中. 封闭式负压引流术加网状植皮在足部皮肤软组织缺损中的应用[J]. 中国骨伤, 2010, 23(3): 167-169
Ye Z, Zhan BL, Zhan YZ.Use of vacuum sealing drainage and mesh grafting in treating defects of skin and soft tissue in foot [J]. China Journal of Orthopaedics and Traumatology, 2010, 23(3): 167-169

[7] 谢爱国，李磊，蔡薇，等. 负压封闭引流技术在游离植皮区的临床应用[J]. 医学研究生学报. 2010, 23(4): 444-446
Xie AG, Li L, Cai W, et al. The clinical application of vacuum sealing drainage on free skin graft area [J].Journal of medical postgraduates, 2010, 23(4): 444-446

[8] 张建超，沈国良，赵小瑜，等. 网状中厚皮片移植联合负压封闭引流修复皮肤软组织缺损[J]. 中国误诊学杂志，2009, 9(34): 8317-8319
Zhang JC, Shen GL, Zhao XY, et al. Mesh Split-thickness Skin Graft with Vacuum Sealing Drainage in Treating Skin and Soft Tissue Defects[J].Chinese Journal of Misdiagnositics, 2009, 9(34): 8317-8319

[9] 周杰，黄金华，徐刚，等. 游离植皮结合负压封闭引流技术治疗糖尿病足溃疡疗效研究[J]. 中国全科医学. 2010, 13(23): 2546-2547
Zhou J, Huang JH, Xu G, et al. Clinical Curative Effect of Free Dermatoplasty Combined with Vacuum Sealing Drainage on Diabetic Foot Ulcer[J].Chinese General Pratice, 2010, 13(23): 2546-2547

[10] Morykwas MJ, Argenta LC, Shelton-Brown EI, et al. Vacuum-assisted closure: A new method for wound control and treatment: Animal studies and basic foundation [J]. Ann Plast Surg, 1997, 38: 563

[11] Argenta LC and Morykwas MJ. Vacuum-assisted closure: A new method for wound control and treatment: Clinical experience [J]. Ann Plast Surg, 1997, 38: 563

[12] Wackenfors A, Sjögren J, Gustafsson R, et al. Effects of vacuum-assisted closure therapy on inguinal wound edge microvascular blood flow [J].Wound Repair Regen, 2004, 12(6): 600-606

[13] Wackenfors A, Gustafsson R, Sjogren J, et al. Blood flow responses in the peristernal thoratic wall during vacuum-assisted closure therapy [J]. Ann Thorac Surg, 2005, 79(5): 1724-1730; discussion 1730-1731

[14] Angelica Wackenfors, Ronny Gustafsson, Johan Sjögren, et al. Blood Flow Responses in the Peristernal Thoracic Wall During Vacuum-Assisted Closure Therapy [J]. Ann Thorac Surg, 2005;79:1724 -31

[15] Blackburn JH, Boemi L, Hall WW, et al. Negative pressure dressings as a bolster for skin grafts [J].Ann Plast Surg, 1998, 40(5): 453-457

[16] Gouttefangeas C, Eberle M, Ruck P, et al. Functional T lymphocytes infiltrate implanted polyvinyl alcohol foams during surgical wound closure therapy [J]. Clin Exp Immunol, 2001, 124:298-405

[17] Sposato G, Molea G, Di Caprio G, et al. Ambulant vacuum-assisted closure of skin graft dressing in the lower limbs using a portable mini-VAC device [J]. Br J Plast Surg, 2001, 54(3): 235-237

[18] Molnar JA, De Franzo AJ, and Marks MW. Single-stage approach to skin grafting the exposed skull [J]. Plast Reconstr Surg, 2000, 105(1): 174-177

[19] Scherer LA, Shiver S, Chang M, et al. The vacuum assisted closure device: A method of securing skin grafts and improving graft survival [J].Arch Surg. 2002, 137(8): 930-933; discussion 933-934

[20] Rozen WM, Shahbaz S, Moris A. An improved alternative to vacuum-assisted closure (VAC) as a negative pressure dressing in lower limb split skin grafting: A clinical trial [J]. Plastic Reconstructive & Aesthetic Surgry, 2008, 61: 334-337

（上接第 3279 页）

[18] Upton JW, Kaiser WJ, Mocarski ES. Virus inhibition of RIP3-dependent necrosis[J].Cell Host Microbe, 2010, 7 (4):302-313

[19] Zhang DW, Zheng M, Zhao J, et al. Multiple deat h pathways in TNF-treated fibroblasts: RIP3-and RIP1-dependent and independent routes[J]. Cell Research, 2011,21(2):368-371

[20] Xu Y, Zhao XH. RIP3: a Possible Trigger of Apoptosis or Necrosis [J]. Progress in Biochemistry and Biophysics, 2010, 37 (10): 1067-1073

[21] Rebsamen M, Heinz LX, Meylan E, et al.DAI/ZBP1 recruits RIP1 and RIP3 through RIP homotypic interaction motifs to activate NF-kappa B[J]. Embo Reports, 2009,10(8):916-922

[22] Mucha E, Hoefle C, Huckelhoven R, et al. RIP3 and AtKinesin-13A-A novel interaction linking Rho proteins of plants to microtubules [J]. European Journal of Cell Biology, 2010, 89 (12): 906-916

[23] Feng SS，Yang YH，Mei Y，et al.Cleavage of RIP3 inactivates its caspase-independent apoptosis pathway by removal of kinase domain[J]. Cellular Signalling, 2007, 19(10):2056-2067

[24] Vanlangenakker N, Vanden Berghe T, Bogaert P, et al. cIAP1 and TAK1 protect cells from TNF-induced necrosis by preventing RIP1/RIP3-dependent reactive oxygen species production [J]. Cell Death Differ, 2010, 18(4):656-665

[25] Cho Y, Challa S, Chan FK. A RNA interference screen identifies RIP3 as an essential inducer of TNF-induced programmed necrosis[J]. Adv Exp Med Biol, 2010,691:589-593

[26] Newton K, Sun X , Dixit VM. Kinase RIP3 is dispensable for normal NF-kappa Bs, signaling by the B-cell and T-cell receptors, tumor necrosis factor receptor 1, and Toll-like receptors 2 and 4[J]. Mol Cell Biol, 2004, 24 (4): 1464-1469

© 1994-2012 China Academic Journal Electronic Publishing House. All rights reserved. http://www.cnki.net