放射性粒子 ^{125}I 联合 TACE 治疗兔 VX2 肝肿瘤的实验研究 *

王冬冬 曹秀峰△ 吕 进 朱 斌 李苏卿

（南京医科大学附属南京第一医院肿瘤中心外科 江苏 南京 210006）

摘要 **目的：**通过研究不同活度的 ^{125}I 粒子以及联合 TACE 治疗兔 VX2 肝移植癌的疗效及其病理基础，探讨 ^{125}I 粒子组织间植入治疗肝癌的有效性。**方法：**建立兔 VX2 肝癌模型。60 只肝癌模型兔随机分成 5 组，对照组（A 组）植入空白剂量（0mCi）^{125}I 粒子，B 组植入 1.0mCi^{125}I 粒子，C 组植入 0.7mCi^{125}I 粒子，D 组植入 0.4mCi^{125}I 粒子，E 组植入 0.7mCi^{125}I 粒子 +TACE。观察植入前后各组肿瘤体积并计算抑瘤率，切除肿瘤组织及周围正常组织进行常规病理检查。**结果：**各治疗组肿瘤大小在治疗前后比较具有统计学差异(P<0.01)，均小于同期对照组（A 组）(P<0.01)。在不同观察时期抑瘤率差别均有统计学意义(P<0.05)，各个组间抑瘤率差异在治疗后 2 周最为明显(P<0.01)，但均高于 D 组(P<0.01)。治疗后 6 周病理提示 D 组部分组织内仍可见少量肿瘤细胞，而其余各治疗组均未见明显的肿瘤细胞残存，B 组对周围肝组织损伤较大，C 组、E 组适中。总体疗效 E 组优于其余各治疗组。**结论：**^{125}I 粒子联合 TACE 治疗肝癌效果明显优于单一的治疗方案，是肝癌目前较为理想的治疗方案，其中单个粒子活度以 0.7mCi 左右较为适宜。

关键词：碘 -125 粒子；经导管肝动脉化疗栓塞；兔 VX2 肝肿瘤

中图分类号：R73-35，R735.7 **文献标识码：**A **文章编号：**1673-6273（2011）03-452-04

^{125}I radioactive seeds implantation combined with TACE for rabbit VX2 hepatocellular carcinoma*

WANG Dong-dong[1], CAO Xiu-feng△, LV Jin, ZHU Bin, LI Su-qin

（Oncology Center, Department of Surgery, Affiliated Nanjing First Hospital of Nanjing Medical University, Nanjing 210006, Jiangsu Province, China.）

ABSTRACT Objective:To study the efficacy and the pathological changes of rabbits VX2 liver tumor treated with different activities of ^{125}I seeds interstitial brachytherapy combined with TACE. Methods：60 cases rabbits of VX2 liver transplantation for hepatocellular carcinoma were randomly divided into 5 groups.：the control group（ Group A），1.0mCi ^{125}I seeds（group B）;0.7mCi ^{125}I seeds（group C）; 0.4mCi ^{125}I seeds（group D）;0.7mCi^{125}I seeds+TACE（group E）. The tumor volume was observed in order to calculate the tumor inhibitory rate. The tumor and surrounding normal tissue histopathological examinations were performed. Results：Tumor size in every treatment groups （ group B -group E ）between prior-treatment and post-treatment were statistically significant difference at the different time(P <0.01).However ,they were smaller than in control group at the same time (group A) (P <0.01).The tumor inhibitory rate had a significant change in two weeks after given the treatment (P<0.01), but all rate of treatment groups were higher than the rate of group A. Pathological examinations（6 weeks after treatment）showed small amount of tumor cells were still observed in some tissues of group D.It could not be seen in others. The injury happened in normal liver tissue in group B was more serious than that in others. The efficacy in Group E were superior to that in others . Conclusion：^{125}I radioactive seeds implantation combined with TACE for the treatment of HCC were superior to a single treatment, and is a safe and effective treatment for liver cancer. 0.7 mCi would be the optimal activity for the treatment of HCC

Key words: Iodine-125 seeds ; TACE;Rabbit VX2 hepatocellular carcinoma

Chinese Library Classification(CLC): R73-35, R735.7 Document code: A

Article ID:1673-6273（2011）03-452-04

前言

^{125}I 粒子组织间植入作为一种新兴的治疗肝脏恶性肿瘤的方法，已经被越来越多的临床医生所接受，并取得了惊人的临床疗效[1-3]。但是，迄今为止 ^{125}I 粒子植入治疗肝癌还没有统一的剂量标准，更没有形成规范性的治疗指南。为此，本中心开展了 ^{125}I 联合 TACE 治疗兔 VX2 肝肿瘤的实验研究，探讨最佳处方剂量和粒子的最佳活度，寻求最佳的综合治疗方案，为临床应用提供理论基础。

1 材料与方法

1.1 兔 VX2 肝癌模型的建立

* 基金项目：江苏省卫生厅科教兴卫工程课题（KF200916）

作者简介：王冬冬（1982-），男，硕士，主要研究方向：消化道肿瘤，电话：025-52887060，E-mail: wdd821224@hotmail.com

△通讯作者：曹秀峰（1955-），男，博导，教授，主要研究方向：消化道肿瘤，电话：025-52887060，E-mail: cxf551101@sina.com

（收稿日期：2010-11-12 接受日期：2010-12-08）

© 1994-2011 China Academic Journal Electronic Publishing House. All rights reserved. http://www.cnki.net

将 VX2 细胞株(中大医院影像中心滕高军教授惠赠)复苏后细胞培养传代,无菌条件下接种于兔后腿外侧肌肉内,两周左右 VX2 荷瘤种兔制作成功[4]。选用健康雄性新西兰兔(本院动物中心提供)60 只,采用开腹种植法复制肝癌动物模型。取荷瘤兔后腿生长活跃的鱼肉样肿瘤组织,剔除筋膜和坏死组织,用眼科剪在超净工作台内剪成约 $1mm^3$ 大小的瘤组织块,置于生理盐水中备用。

种植用新西兰兔 3%戊巴比妥钠(30mg/kg)耳缘静脉麻醉后,取仰卧位,按外科无菌程序消毒术区皮肤。开腹种植法于剑突下作正中切口 1.5cm,逐层入腹,暴露肝脏。用生理盐水湿润的纱布轻柔地将兔肝左叶拉出体外。取含瘤粒悬浮液的 1 ml 注射管,换用 20 ml 注射管所配的注射针头,斜角 30 度刺入后平推约 1.2 cm ,注入肿瘤组织块, 应用明胶海绵填塞窦口,用纱布按压片刻,确认无出血后回纳肝脏,关腹膜,肌肉,皮肤三层缝合。前两层用间断缝合,皮肤一层用入式缝合(防止兔舔咬伤口),缝合后碘伏消毒,术后连续四天(含手术当天) 大腿外侧肌注青霉素钠,第一天注射 80 万单位 3 ml ,其后三天注射 40 万单位即可,动物房保持 24 度恒温,保持干燥通风,两周后肿瘤长至 2 cm ,即建模成功。

60 只 VX2 肝癌兔全部存活,随机分为:对照组(A 组,12 只)植入空白剂量(0mCi)^{125}I 粒子,B 组(12 只)植入 1.0mCi^{125}I 粒子,C 组 (12 只) 植入 0.7mCi^{125}I 粒子,D 组 (12 只) 植入 0.4mCi^{125}I 粒子,E 组(12 只)行 TACE+0.7mCi^{125}I。

1.2 TACE 介入治疗

E 组在 DSA 引导下行肝动脉栓塞化疗,方案为:肝动脉灌注阿霉素 (5mg)+ 超液态碘油 (UFLP,0.3ml) + 明胶海绵粉(GF)。插管方法模拟人肝动脉插管介入治疗的方法,该方法勿需开腹,减少了实验兔的死亡率。将兔麻醉后置于仰卧位固定,右侧腹股沟备皮消毒后,经股动脉搏动处沿其纵轴切开皮肤。钝性分离暴露右侧股动脉,暂时夹闭近端,用 4 号丝线提起远端股动脉, 用眼科剪剪开一小斜口, 将导管鞘插入固定, 随后导入 2/3F 微导管和导丝, 在 T12 和 L1 椎体偏右侧的腹主动脉壁寻找腹腔动脉的开口。见导丝“嵌入”或头端形态改变说明已到腹腔动脉开口。导管跟入腹腔动脉内,试推造影剂证实后行腹腔动脉造影,注射总量 2～3 ml ,注射速率 0.5 ml/ s。兔腹腔动脉分三支,中央斜行向上者为肝动脉,造影可见肝动脉增粗、扭曲。按常规剂量推入药物,拔除导管,结扎股动脉,皮肤缝合,消毒包扎,术后连续 4 天注射青霉素。

1.3 ^{125}I 粒子植入

^{125}I 粒子初始活度选用 1.0mCi, 0.7mCi, 0.4mCi 三种规格,粒子长 4.5mm,直径 0.8mm。植入设备采用 12cm 18G 一次性粒子植入导针,枪式粒子植入器(中国原子高科同位素医药公司,0.8mm× 4.5 mm,镍钛合金包壳,半衰期为 59.6 d,其能量为 27.4~31.5 keV X 射线及 35.5 keV γ 射线)。粒子及植入器械使用前应用高压干蒸消毒法消毒。根据荷瘤兔粒子植入术前 CT 图像确定肿瘤范围,导入 TPS 系统,计算出相对理想的靶区内剂量分布,得出所需粒子总数及每个 CT 层面上的粒子数及位置,统计出剂量 - 体积直方图(DVH)(Fig1),形成术前治疗计划。实验兔术前禁食 12h,3%戊巴比妥钠(30mg/kg)耳缘静脉麻醉,仰卧位固定,备皮后消毒铺洞巾。预定皮肤进针点上贴金属标记后用 CT 进行平扫定位, 依据治疗计划同时结合 CT 确定进针点,最佳进针角度,路径及深度,用枪式粒子植入器植入 ^{125}I 粒子。

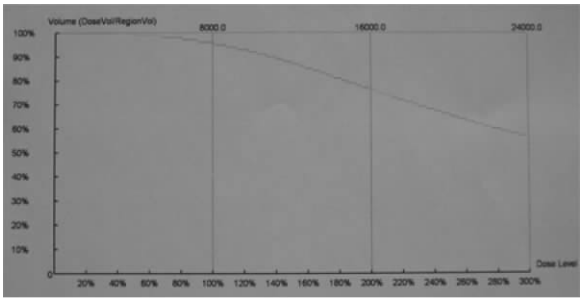

Fig1 Dose-Tumor volume histograms by TPS

1.4 组织标本制备

各组实验动物分别于治疗后 2 周、4 周、6 周, 分别空气栓塞处死 4 只兔子。完整取出肝脏组织,剖开肝脏并剔除粒子。取肿瘤及周围正常组织,并标记粒源孔位置。以 10%福尔马林固定,常规脱水、透明、浸蜡、石蜡包埋,HE 染色,制备光镜标本观察 ^{125}I 粒子对肿瘤和正常肝脏组织的损伤程度及范围。

1.5 疗效评估

1.5.1 观察肿瘤变化及抑瘤率变化

B 超监测植入前后肿瘤体积变化。肿瘤体积 $=a\times b^2/2$,肿瘤长径(a)及宽径(b)。各治疗组治疗后对肿瘤的控制情况采用抑瘤率来表示,抑瘤率 =(治疗前肿瘤体积 - 治疗后各时期肿瘤体积)/ 治疗前肿瘤体积× 100%。

1.5.2 观察血液指标及免疫指标的变化

种植肿瘤前,种植肿瘤后 2 周,4 周,6 周。观察肝肾功能、血常规的变化。

1.6 统计方法

使用 Stata 10 软件, 所有结果均采用均数士标准差表示,各治疗组治疗前后肿瘤大小改变采用两样本 t 检验,对照组与治疗组同期肿瘤大小及治疗组间抑瘤率的比较采用方差分析。检验水准:$\alpha=0.05$, $P<0.05$ 表示有显著统计学差异。

2 结果

2.1 ^{125}I 粒子植入前后肿瘤体积变化

各治疗组肿瘤大小在治疗前后统计学比较具有显著性差异($P<0.01$),均小于同期对照组 A 组($P<0.01$)。其中 B、C、E 组肿瘤缩小明显。见 Table1,Fig 2。

2.2 ^{125}I 粒子植入前后抑瘤率的变化

在不同观察时期抑瘤率差别有统计学意义($P<0.05$),治疗 1-2 周后抑瘤率变化显著; 各个组间抑瘤率差异在治疗后 2 周最为明显($P<0.01$),此后逐渐减小,但均高于 D 组($P<0.01$)。见 Table2,Fig3。

2.3 病理学变化

粒子治疗后 2 周,光镜下各治疗组肿瘤细胞或者癌巢浸润减少,肝窦及中央静脉略有扩张充血,汇管区与窦内有大量炎性细胞,肝索部分排列紊乱,尤以 B 组最为明显,而 C 组比 E 组明显。E 组可见凝固性坏死,与周围正常肝组织交界处形成纤维增生。

© 1994-2011 China Academic Journal Electronic Publishing House. All rights reserved. http://www.cnki.net

Table 1 Changes in tumor volume between prior-treatment and post-treatment (cm^3)

Group	Case	prior-treatment	post-treatment		
			2 weeks	4 weeks	6 weeks
Group A	12	2.65± 0.14	20.14± 3.3	34.42± 4.93	44.42± 4.93
Group B	12	2.67± 0.14	1.43± 0.23	0.59± 0.15	0.33± 0.11
Group C	12	2.72± 0.19	1.69± 0.34	0.93± 0.24	0.52± 0.14
Group D	12	2.69± 0.23	2.59± 0.29	1.87± 0.38	1.16± 0.32
Group E	12	2.66± 0.19	2.01± 0.41	1.15± 0.23	0.75± 0.21

粒子治疗后 4 周,光镜下瘤巢变小,肝脏损伤程度由粒子植入点向外逐渐减弱,周围广泛形成与正常肝组织分界明的显纤维组织增生,其间伴有中性粒细胞浸润;肝细胞轻度浊肿,小叶内肿瘤细胞浸润减少,肝索排列基本整齐,部分肝窦狭窄或闭塞,以 B 组较典型。汇管区及肝窦内炎性细胞减少,中央静脉内皮轻度增生,E 组较其余各组显著。

粒子治疗后 6 周,光镜下癌巢逐渐消失,B、C、E 组均未见显著的肿瘤细胞残存(Fig4),D 组部分组织内仍可见少量肿瘤细胞。正常组织中肝细胞体积增大,部分呈气球样变,出现灶性出血,点状坏死,广泛形成纤维增生,以 B 组最为明显,C 组发生在汇管区小血管周围,D、E 组未见纤维组织增生。

对照组光镜下可见肿瘤细胞浸润生长,大小各异,核分裂像多见,高度异型性。癌巢大,肿瘤细胞、间质丰富。正常肝组织可见大量肿瘤细胞及炎性细胞浸润。

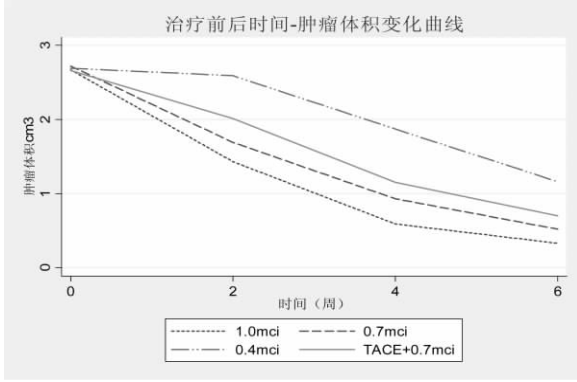

Fig2 Time-tumor volume curve between prior-treatment and post-treatment

Table2: Changes in the tumor inhibitory rate (%)

Group	Case	post-treatment		
		2 weeks	4 weeks	6 weeks
Group B	12	46.73± 5.95	77.98± 4.40	87.72± 3.33
Group C	12	18.43± 8.50	66.30± 6.45	76.29 ± 3.95
Group D	12	3.92± 3.44	31.09± 9.09	45.17 ± 9.32
Group E	12	15.71± 7.94	48.11± 3.55	66.7± 5.12

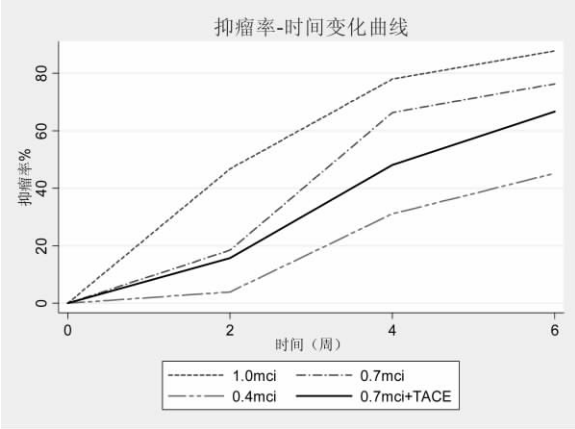

Fig3 Time - the tumor inhibitory rate curve after treatment

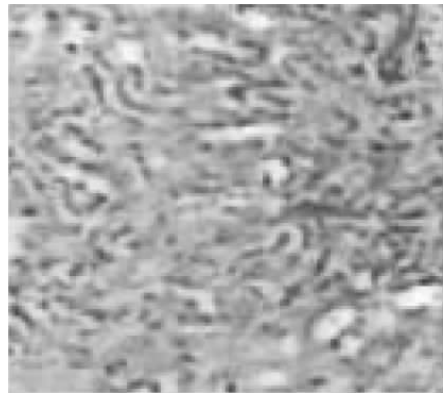

Fig 4 Pathological examinations(6 weeks after treatment,Group E)

2.4 血液学指标的变化

术后各组谷丙转氨酶逐渐升高，以术后 2 周最为明显,约为术前值 2.5 倍左右，其中 B、C 组高于 D、E 组。随后逐渐下降,4 周时 B 组明显高于 C、D、E 组,术后 6 周仍稍高于正常水平。各治疗组植入前后肝功能水平较对照组 A 组有显著统计学差异(P<0.01)。治疗前后血细胞分析:白细胞和血小板含量在术后 1 个月开始下降,以 B 组下降最为显著(P<0.05),红细胞、血红蛋白含量、尿素氮、肌酐无明显变化。

© 1994-2011 China Academic Journal Electronic Publishing House. All rights reserved. http://www.cnki.net

3 讨论

肝脏是一个辐射敏感器官,其辐射致死剂量为 60Gy/6 周,肝脏的放射耐受量低于肝癌组织的放疗根治量,这是肝癌常规放疗疗效不佳的主要原因。因此限制了肝癌放疗的研究与应用[5]我国较早开展肝癌放疗,但由于正常肝脏对放射剂量耐受量低,且国人的肝癌多合并肝硬化,肝功能较差,所以并发症发生率和死亡率较高。由于肝癌必须有超过 40 Gy 的吸收剂量才能得到较好的局部控制,肝脏耐受剂量仅 30 Gy ,超过 30 Gy 会产生严重的放射性肝损伤(RILD) [6]。然而,随着医学技术的进步,各种非手术治疗措施在肝癌的多学科综合治疗中承担起日益重要的作用, 尤其是放射性 ^{125}I 组织间植入治疗肝癌已取得令人鼓舞的临床疗效。不可切除性肝癌目前辅助治疗首选介入治疗,但由于介入治疗作用有限,必须联合其他治疗手段才能提高疗效,故本实验通过不同活度粒子以及联合 TACE 治疗肝脏肿瘤探讨最佳处方剂量和粒子的最佳活度,寻求最佳的综合治疗方案。

本研究发现肿瘤治疗效果、正常肝脏组织的损伤与粒子的不同活度密切相关。从总体疗效来说,B 组、C 组、E 组抑瘤率优于 D 组,6 周后病理检查发现 D 组部分肝小叶内仍可见肿瘤细胞,肿瘤体积改变不明显,而周围肝组织中未见纤维组织增生,说明低活度粒子不能完全控制肿瘤的生长,杀伤范围能力有限,对周围正常肝脏组织影响较小。相对于抑瘤率而言,B 组和 C 组、E 组最终无显著性差异,但 B 组在治疗 2 周时抑瘤率上升最明显,此后上升趋势减缓,说明高活度粒子早期即造成了大量肿瘤组织坏死,C 组、E 组治疗后各时期内抑瘤率呈不断增高的趋势, 而程度较 B 组明显变缓, 说明 0.7mci 活度适中。治疗后 B 组对肝功能及血液系统的影响较其他各治疗组严重,同时正常组织中肝细胞体积增大,部分呈气球样变,出现灶性出血, 点状坏死, 广泛形成纤维增生,B 组较其他组最为明显,说明高活度粒子短时间内引起肿瘤体积缩小,改变了最初的剂量设计,使靶区内剂量增高,从而增加了对周围正常组织损伤程度及损伤范围。因此,综合考虑肿瘤治疗效果及对正常肝脏功能的影响,单个粒子活度为 0.7mci 为宜。

由于早期复发和转移使得肿瘤远期疗效并不尽如人意,人们越来越意识到单一的治疗方案难以达到治愈的目的。TACE 作为不可切除肝癌的首选方法主要通过碘油沉积于瘤血管、肝窦和附近肝组织内,使肿瘤缺血、缺氧以及肿瘤局部高化疗药物浓度,诱导肝癌细胞迅速凋亡。但是,肿瘤血供侧支过多或来自门静脉的血供、肝内存在动静脉分流等因素导致碘油沉积不良或者肿瘤的血供差均使得介入治疗肝癌治疗效果不理想。^{125}I 联合 TACE 治疗肝癌有助于杀伤 TACE 治疗后残存癌细胞,增强化疗药物的放疗增敏作用, 提高远期效果;TACE 术后大量肝癌细胞被杀灭, 使残存的非增殖期细胞进入增殖期, 肿瘤细胞周期同步化,更有助于 ^{125}I 所释放的 γ 射线杀灭周期敏感细胞, 同时低剂量的持续照射可以改变肿瘤细胞周期的分布,使细胞周期阻滞于 G2-M 期,从而增加这些肿瘤细胞对周期特异性化疗药物的敏感性;TACE 治疗后病灶明显缩小,有利于缩小放射野并提高放射剂量;TACE 使肿瘤细胞处于乏氧状态,导致肿瘤细胞放射抵抗性降低; 血管内皮细胞增殖能力较强,对放射线敏感, ^{125}I 放射性粒子植入术后放射线直接造成血管内皮细胞损伤, VEGF 表达明显下降, 微血管生成减少 [7], 从而抑制肿瘤新生血管形成。本实验从总体疗效来看,C 组与 E 组在抑瘤率、生存期、血液学检测上并无明显差别。但是治疗后 6 周,C 组在正常肝组织中的汇管区小血管周围形成纤维增生,而 E 组未见纤维组织增生。C 组引起肿瘤体积缩小,较处方剂量稍许改变,使靶区内剂量增高,从而增加了对周围正常组织损伤程度及损伤范围; 然而 E 组粒子植入前进行了介入治疗,肿瘤及部分肝脏组织发生凝固性坏死, 降低了种植转移的几率,减少了术中出血和粒子位置的移位,从而保证了靶区内剂量, 减少了对周围正常组织损伤。因此, 放射性粒子 ^{125}I 联合 TACE 综合治疗肝脏肿瘤,使肿瘤达到有效缓解,局部控制较好,减少出血等并发症,减少粒子用量,剂量分布均匀,减轻了对周围正常肝脏组织的损伤。达到了既治疗肿瘤,又保护正常组织的目的[8]。

^{125}I 联合 TACE 的综合治疗可使肿瘤达到完全缓解, 有效降低局部复发率并显著提高患者生存率,效果明显优于单一的治疗方案,从而起到优势互补的作用,是肝癌目前较为理想的治疗方案 [9-10]。在后续的研究工作中我们将进一步探讨最佳处方剂量和粒子的最佳活度, 制定出适用于 ^{125}I 植入治疗肝癌精确、科学的剂量学标准,以及如何更好的与手术、化疗、外放疗等多种治疗合理的结合。相信随着研究的深入,这项技术将得到进一步的完善,临床应用将具有更为广阔的前景。

参 考 文 献(References)

[1] Zhang FJ, Li CX, Zhang L, et al. Short- to mid-term evaluation of CT-guided ^{125}I brachytherapy on intra-hepatic recurrent tumors and/or extra-hepatic metastases after liver transplantation for hepatocellular carcinoma[J]. Cancer Biology & Therapy, 2009, 8(7): 585-590

[2] Lv jin, Cao xiufeng, Zhu bin, et al. ^{125}I Radioactive Seeds Implantation Therapy for Hepatocellular Carcinoma [J]. Gastroenterology research, 2009,2(3):141-147

[3] Chen KY, Xiang GA, Wang HN, et al. Intraoperative radiofrequency ablation and 125I therapy for preventing local recurrence in hepatocellular carcinoma after hepatectorny[J]. Zhonghua Zhong Liu Za Zhi, 2007,29(8):626-628

[4] 杨康健, 赵思源, 赵斌羽, 等. 兔肝癌改良接种模型的生长特性研究[J]. 介入放射学杂志.2010 ,3 (19):211-213
Yang Kang-jian, Zhao Si-yuan, Zhao Bin-yu,et al. The growing features of rabbit VX2 hepatic carcinoma model prepared with modified inoculation method[J]. J Intervent Radiol, 2010,3 (19):211-213

[5] Gasent Blesa JM, Dawson LA. Options for radiotherapy in the treatment of liver metastases.Clin Transl Oncol, 2008; 10: 638-645

[6] Dawson LA, Haken RK, Lawrence TS, et al. Partial irradiation of the liver[J]. Semin Radiat Oncol, 2001,11:240-6

[7] 张云峰, 曹贵文, 崔新江,等.TACE 与 ^{125} I 放射性粒子植入序贯治疗 HCC 的临床研究[J]. 医学影像学杂志 2010 ,20 (9):1377-1380
Zhang Yun-feng, Cao Gui-wen, Cui Xin-jiang, et al. Clinical study on sequential therapy of TACE combined with ^{125} I radioactive particles implantation in hepatic carcinoma[J]. J Med Imagingm, 2010 ,20 (9): 1377-1380

(下转第 492 页)

© 1994-2011 China Academic Journal Electronic Publishing House. All rights reserved. http://www.cnki.net

参 考 文 献(References)

[1] Schepovalnikoff NP. Activation of pancreatic enzymes [J]. Maly's Jahresber, 1990, 29:378-389

[2] Kunitz M. Formaton of tryption from rnterkinase [J]. Gen Physiol , 1993, 22:429-446

[3] 谈宁馨,刘社际等. 重组肠激酶在甲醇酵母中高效表达的培养条件研究[J].兰州大学学报(自然科学版),2003,39:55-57
Tan Ning-Xin, Liu She-Ji et a1. Research of Efficient expression cultivate condition about recombination enterokinase in methanol yeast [J]. Journal of LanZhou University (Nature Science Edition),2003,39: 55-57

[4] Vozza LA, Wittwer L, Higgins DR, et al .Production of a recombinant bovine enterokinase catalytic subunit in the methylotrophic yease Pichia pastoris[J]. Biotechnology, 1996,14:77

[5] 萨姆布鲁克,弗里奇.分子克隆实验指南[M],冷泉港实验室出版社,纽约,2005:03
Sambrook J, Russell DW. Molecular cloning: a laboratory manual [M]. Cold Spring Harbor Laboratory Press, New York,2005"03

[6] 奥斯伯,布伦特,金斯顿,等.精编生物学实验指南[M]. 约翰威立出版有限公司,纽约,2007:01
Ausubel FM., Brent R, Robert E, et al. Short Protocols in Molecular Biology[M]. John Wiley & Sons, Inc, New York, 2007:01

[7] Kitomoto Y, Yuan X, Wu Q ,et al. Enterkinase, the initiator of intestinal digestion, is a mosaic protease compose of a distinctive assortment of domains[J]. Proc Natl Acad Fci USA, 1994,91:7588-7592

[8] Ann SH, Rma LB , Andrey M, et al. Type-2A protein phosphatase activity is required to maintain death receptor responsiveness [J]. Oncogene, 2003, 22(48):7677-7686

[9] Ulloa L, Batliwalla FM, Andersson U, et al. High mobility group box chromosomal protein 1 as a nuclear protein, cytokine, and potential therapeutic target in arthritis[J]. Arthritis Rheum, 2003,48:876-881

[10] Maglott D, Ostell J, Pruitt KD, et al. Entrez Gene: gene-centered information at NCBI[J]. Nucleic Acids Research, 2005, 33: D54-8

[11] Pruitt KD, Tatusova T, Maglott DR. NCBI reference sequence: a curated non-redundant sequence database of genomes, transcripts and proteins[J]. Nucleic Acids Research, 2005, 33: D501-504

[12] Souza ID, Schellenberg GD. Regulation of tau isoform expression and dementia[J]. Biochim Biophys Acta, 2005, 1739(2-3): 104-109

[13] Wang Y, Wang J, Gao L, et al. Tau exons 2 and 10, which are misregulated in neurodegenerative diseases, are partly regulated by silencers which bind a SRp30c.SRp55 complex that either recruits or antagonizes htra-beta1[J]. J Biol Chem, 2005, 280(14): 14230-14239

(上接第 455 页)

[8] 张福君,吴沛宏,赵明,等.CT 引导下植入 ^{125}I 治疗胰腺癌[J].中华医学杂志,2006,86(14):223-227
Zhang Fu-jun, Wu Pei-hong, Zhao Ming,et al. CT guided radioactive seed ~ (125)I implantation in treatment of pancreatic cancer [J]. National Medical Journal of China, 2006,86(14):223-227

[9] 张辉,莫日根. TACE 联合 CT 导向下 ^{125}I 放射性粒子植入治疗肝癌[J]. 介入放射学杂志,2009 ,18 (9):702-704
Zhang Hui, Mo Ri-gen. TACE combined with CT-guided ^{125}I radioactive particle implantation for the treatment of hepatic [J]. CancerJ Intervent Radiol, 2009 ,18 (9):702-704

[10] 宋进华,顾建平,曹秀峰,等.125I 粒子植入联合肝动脉栓塞化疗治疗肝癌,中华放射学杂志,2008,42(8):802-806
Song jin-hua, Gu jian-ping, Cao xiu-feng, et al. Treatment of hepatic carcinoma using iodine-125 seeds in conjunction with the transcathether arterial chemoembolization[J]. Chinese Journal of radiology, 2008,42(8):802-806

© 1994-2011 China Academic Journal Electronic Publishing House. All rights reserved. http://www.cnki.net