doi: 10.13241/j.cnki.pmb.2022.24.028

后外侧与后内侧入路内固定术治疗旋后外旋型Ⅳ度踝关节骨折的回顾性对照研究 *

孙舒雅[1] 尹 宏[1] 孙 欣[1] 蔡 斌[2] 朱 敏[1△]

（1 南京市中医院骨伤科 江苏 南京 210000；2 上海第九人民医院运动康复科 上海 200000）

摘要 目的：对比后外侧与后内侧入路内固定术治疗旋后外旋型Ⅳ度踝关节骨折治疗效果。**方法：**回顾性分析 2019 年 5 月 -2021 年 5 月于本院治疗的 89 例旋后外旋型Ⅳ度踝关节骨折患者的临床资料，按照钢板螺钉内固定术入路不同手术入路分组，其中 41 例手术入路为后内侧入路（对照组），48 例手术入路为后外侧入路（观察组）。对照组中男 24 例，女 17 例，年龄 23～65 岁，平均（39.88±9.36）岁；患侧：左侧 23 例，右侧 18 例，受伤原因：交通事故 26 例，高处坠落 15 例。观察组中男 27 例，女 21 例，年龄 22～67 岁，平均（41.47±9.27）岁，患侧：左侧 28 例，右侧 20 例，受伤原因：交通事故 32 例，高处坠落 16 例。对比术后 6 个月两组骨折愈合情况、手术指标、踝关节功能、生活质量以及并发症情况。**结果：**观察组骨折愈合优良率为 95.83%，明显高于对照组 80.49%（$P<0.05$）；与对照组比较，观察组术中出血量较少，手术时间、骨折愈合时间及住院时间均较短（$P<0.05$）；术前两组踝关节功能及健康状况调查简表（SF-36）无差异（$P>0.05$），术后踝关节功能、生活质量均提高，而观察组术后踝 - 后足功能、Mazur（踝关节症状和功能）评分、SF-36 评分均高于对照组（$P<0.05$）；观察组并发症总发生率为 4.16%，明显低于对照组 17.07%（$P<0.05$）。**结论：**后外侧入路较后内侧入路钢板螺钉内固定术治疗旋后外旋型Ⅳ度踝关节骨折的疗效更佳，可提高骨折愈合率、踝关节功能和生活质量，并有助于降低术后并发症发生率。

关键词：后外侧；后内侧；钢板螺钉内固定术；旋后外旋型Ⅳ度；踝关节骨折

中图分类号：R683 **文献标识码：**A **文章编号：**1673-6273（2022）24-4742-05

Retrospective Controlled Study of Posterolateral and Posteromedial Approaches Internal Fixation in the Treatment of Supination and External Rotation Type IV Degree Ankle Fracture*

SUN Shu-ya[1], YIN Hong[1], SUN Xin[1], CAI Bin[2], ZHU Min[1△]

(1 Department of Orthopedics and Traumatology, Nanjing Hospital of Traditional Chinese Medicine, Nanjing, Jiangsu, 210000, China; 2 Department of Sports Rehabilitation, Shanghai Ninth People's Hospital, Shanghai, 200000, China)

ABSTRACT Objective: To compare the therapeutic effect of posterolateral and posteromedial approaches internal fixation in the treatment of supination and external rotation type Ⅳ degree ankle fracture. **Methods:** The clinical data of 89 patients with supination and external rotation type IV degree ankle fracture who were treated in our hospital from May 2019 to May 2021 were retrospectively analyzed. They were grouped according to different surgical approaches of plate screw internal fixation, including 41 cases of posteromedial approach (control group), and 48 cases of posterolateral approach (observation group). In the control group, there were 24 males and 17 females, aged from 23 to 65 years, with an average of (39.88±9.36) years. Affected side: 23 cases on the left, and 18 cases on the right. Causes of injury: 26 cases of traffic accidents, and 15 cases of falling from height. In the observation group, there were 27 males and 21 females, aged from 22 to 67 years, with an average of (41.47±9.27) years. Affected side: 28 cases on the left, and 20 cases on the right. Causes of injury: 32 cases of traffic accidents, and 16 cases of falling from height. The fracture healing, operation indexes, ankle function, quality of life and complications were compared between the two groups at 6 months after operation. **Results:** The excellent and good rate of fracture healing in the observation group was 95.83%, which was significantly higher than 80.49% in the control group ($P<0.05$). Compared with the control group, the observation group had less intraoperative blood loss, shorter operation time, fracture healing time and hospitalization time ($P<0.05$). There were no differences in ankle function and Short-Form-36 health survey (SF-36) between the two groups before operation ($P>0.05$). The ankle function and quality of life were improved after operation, while the ankle hindfoot function, Mazur (ankle symptoms and function) score and SF-36 score of the observation group were higher than those of the control group ($P<0.05$). The total incidence of complications in the observation group was 4.16%, which was significantly lower than 17.07% in the control group ($P<0.05$). **Conclusions:** The posterolateral approach is more effective than posteromedial

* 基金项目：江苏省社会发展基金资助项目（BE20180791）

作者简介：孙舒雅（1984-），女，硕士，主治医师，研究方向：四肢创伤骨折，E-mail: sunshuya1984@163.com

△ 通讯作者：朱敏（1970-），男，硕士，主任医师，研究方向：四肢创伤骨折，E-mail: Zkdy70@126.com

（收稿日期：2022-05-29 接受日期：2022-06-24）

approach in the treatment of supination and external rotation type Ⅳ degree ankle fracture. It can improve the fracture healing rate, ankle function and quality of life, and help to reduce the incidence of postoperative complications.

Key words: Posterolateral; Posteromedial; Plate screw internal fixation; Supination and external rotation type IV degree; Ankle fracture

Chinese Library Classification(CLC): R683 Document code: A

Article ID: 1673-6273(2022)24-4742-05

前言

旋后外旋型踝关节骨折为骨科中常见的踝关节损伤疾病，是指旋后位因距骨受到外旋外力的作用使距骨在踝穴内以内侧为轴向外后方旋转冲击外侧结构而形成的骨折[1-3]。根据患者病情程度可分为 I-Ⅳ度，其中Ⅳ度踝关节骨折患者病情较为严重，可引起患者踝关节严重失稳，如若不及时治疗或治疗不当可导致患者出现创伤性关节炎及踝关节疼痛[4]。钢板螺钉内固定术是旋后外旋型踝关节骨折患者治疗的常用手段，利于患者骨折部位关节功能重建，治疗效果可观[5-7]。常用的手术入路方式有后外侧入路和后内侧入路，而临床对选择何种手术入路方式能够在治疗旋后外旋型踝关节骨折中可以达到更好的治疗效果仍存在一定争议，故寻找效果最为理想的入路是目前临床研究的热点之一[8]。基于此，本研究通过收集本院收治的旋后外旋型Ⅳ度踝关节骨折患者临床资料，根据其入路不同进行分组，对比后外侧、后内侧入路内固定术在临床中的应用效果，旨在为临床旋后外旋型Ⅳ度踝关节骨折手术入路方式的选择提供参考。

1 资料与方法

1.1 一般资料

回顾性分析 2019 年 5 月 -2021 年 5 月本院收治的 89 例旋后外旋型Ⅳ度踝关节骨折患者的临床资料。纳入标准：(1)临床资料完整；(2) 经临床表现及电子计算机断层扫描(CT)、X 线等影像学检查确诊，符合 Lauge-Hansen 骨折分型[9]：旋后外旋型，Ⅳ度诊断标准；(3)均进行钢板螺钉内固定术治疗；(4)入院前未接受其他治疗者；(5)首次骨折且单侧闭合性骨折者。排除标准：(1)凝血功能障碍者；(2)存在免疫系统疾病或合并恶性肿瘤者；(3)存在手术禁忌症者；(4)患有骨关节炎者。按照钢板螺钉内固定术入路不同手术入路分组，其中 41 例手术入路为后内侧入路（对照组），48 例手术入路为后外侧入路（观察组）。对照组中男 24 例，女 17 例，年龄 23～65 岁，平均(39.88±9.36)岁；患侧：左侧 23 例，右侧 18 例，受伤原因：交通事故 26 例，高处坠落 15 例。观察组中男 27 例，女 21 例，年龄 22～67 岁，平均(41.47±9.27)岁，患侧：左侧 28 例，右侧 20 例，受伤原因：交通事故 32 例，高处坠落 16 例。两组资料比较无差异(P>0.05)，具有可比性。

1.2 治疗方法

观察组手术方式步骤如下：在患者患侧的内踝做弧形切口，使患处充分暴露，使用克氏针进行内固定治疗；在患侧与跟腱外侧缘和外踝后缘的连接线部位做手术切口，长度约为 8-11 cm，随后将皮肤逐层切开，分离，将踇长屈肌向后牵拉，腓骨短肌则向前牵拉，对组织进行清除，整复患者骨折部位；如果患者复位欠佳，可使用锁定螺钉、拉力螺钉等进行纠正，复位情况良好者可使用 1.5 mm 克氏针对腓骨锁定钢板进行临时的骨折固定；在后踝复位的过程中需要保护患者关节面平整，并保护好胫后血管及神经，内固定物根据后踝骨折块的大小选定。固定完毕后使用 Cotton 拉钩试验检患者下胫腓联合稳定性，稳定性不足者需要使用全螺纹皮质螺钉进行固定。在测试患者踝关节活动度良好后，逐步缝合，并在切口部位放置好引流管，术毕。对照组手术入路为后内侧入路，于胫骨内侧棘向后 1.5 cm 和内踝与跟腱中间连线处切开，其余手术操作步骤与观察组相同。

1.3 观察指标

1.3.1 两组骨折愈合情况评定 治疗后 6 个月使用 Lane-sandhu X 射线评分评估骨折愈合情况[10]：愈合差：骨折线无改变，出现有骨痂生长 <25%；愈合一般：骨折线明显，骨痂生长在 25%-50%；愈合良好：骨折线部分可见、骨痂生长 51%-75%；愈合优：骨折线消失、骨痂生长 >75%。优良率 = 愈合优率 + 愈合良好率。

1.3.2 手术指标 记录两组术中出血量、手术时间、骨折愈合时间、住院时间。

1.3.3 踝关节功能、生活质量评定 治疗后 6 个月，采用踝关节症状和功能(Mazur)评分[11]、美国矫形外科足踝协会(AOFAS)踝 - 后足功能评分[12]评估踝关节功能，采用健康状况调查简表(SF-36)[13]评价生活质量。Mazur：总分 100 分，>92 分为优，良：87～92 分，可：65～86 分，差：<65 分；AOFAS 踝 - 后足功能评分包含 10 个维度，总分为 100 分，得分越高，患者恢复情况越好；SF-36：包括 8 个维度，共 36 个问题，总分 100 分，评分越高生活质量越佳。

1.3.4 并发症情况 观察并记录患者切口感染、皮肤坏死、无菌性炎症及术后 3 个月行走疼痛等并发症。

1.4 统计学方法

采用 SPSS 26.0 软件分析数据，计量资料服从正态分布用($\bar{x}\pm s$)表示，采用 t 检验；通过率或构成比表示计数资料，采用 χ^2 检验；检验水准α=0.05。

2 结果

2.1 骨折愈合情况比较

经 Lane-sandhu X 射线评分结果显示：对照组中，愈合差为 2 例，愈合一般为 6 例，愈合良好为 15 例，愈合优为 18 例；观察组中，愈合差为 0 例，愈合一般为 2 例，愈合良好为 22 例，愈合优为 46 例。观察组骨折愈合优良率为 95.83%明显高于对照组(80.49%)(P<0.05)，见表 1。

2.2 手术相关指标比较

与对照组比较，观察组术中出血量较少，手术时间、骨折愈

合时间及住院时间均较短(P<0.05),见表 2。

表 1 骨折愈合情况比较

Table 1 Comparison of fracture healing

Groups	n	Poor healing	General healing	Good healing	Excellent healing	Excellent and good rate
Control group	41	2(4.87%)	6(14.63%)	15(36.58%)	18(43.90%)	33(80.49%)
Observation group	48	0(0.00%)	2(4.17%)	22(45.83%)	24(50.00%)	46(95.83%)
χ^2	-	-	-	-	-	5.221
P	-	-	-	-	-	0.022

表 2 手术相关指标比较($\bar{x}\pm s$)

Table 2 Comparison of operation related indexes($\bar{x}\pm s$)

Groups	n	Intraoperative blood loss(mL)	Operation time(min)	Fracture healing time (weeks)	Hospitalization time(d)
Control group	41	264.16±25.88	112.64±13.62	13.62±1.64	13.46±1.33
Observation group	48	244.21±25.31	101.54±13.17	8.66±1.38	10.84±1.65
t	-	3.668	3.901	14.496	8.152
P	-	<0.001	<0.001	<0.001	<0.001

2.3 踝关节功能、生活质量比较

术前两组踝关节功能及生活质量比较无差异(P>0.05),术后踝关节功能、生活质量均较术前提高,而观察组术后 AOFAS 踝 - 后足功能评分、Mazur、SF-36 评分均高于对照组(P<0.05),见表 3。

表 3 踝关节功能、生活质量比较($\bar{x}\pm s$)

Table 3 Comparison of ankle function and quality of life($\bar{x}\pm s$)

Groups	n	AOFAS ankle hindfoot function score(scores)		Mazur(scores)		SF-36(scores)	
		Before operation	After operation	Before operation	After operation	Before operation	After operation
Control group	41	45.39±1.34	68.85±5.33[a]	48.31±2.51	64.51±3.21[a]	41.77±3.54	78.95±3.46[a]
Observation group	48	45.61±1.21	82.87±5.26[a]	47.85±2.88	81.54±3.94[a]	42.10±3.74	81.62±3.14[a]
t	-	-0.814	-12.457	0.796	-22.106	-0.425	-3.815
P	-	0.418	<0.001	0.428	<0.001	0.672	<0.001

Note: a was before operation and after operation comparison between the same groups, P<0.05.

2.4 并发症比较

两组均未见严重并发症,主要并发症有皮肤坏死、无菌性炎症、切口感染、行走疼痛,并发症总发生率观察组为 4.17%,低于对照组 17.07%(P<0.05),见表 4。

表 4 并发症比较

Table 4 Comparison of complications

Groups	n	Skin necrosis	Aseptic inflammation	Incision infection	Walking pain	Total incidence rate
Control group	41	3(7.32%)	1(2.44%)	2(4.88%)	1(2.44%)	7(17.07%)
Observation group	48	1(2.08%)	0(0.00%)	0(0.00%)	1(2.08%)	2(4.16%)
χ^2	-	-	-	-	-	4.052
P	-	-	-	-	-	0.044

2.5 典型病例

患者 1,63 岁,以 " 跌倒致左踝肿痛,活动受限 10 小时 " 入院,诊断为左踝关节骨折旋后外旋型Ⅳ型,给予切开复位内固定术,手术入路为后外侧,图 1A、B 为手术前踝关节正、侧位片;图 1C、D 为手术后踝关节正、侧位片。患者 2,59 岁,以 " 车祸伤致右踝肿痛,活动受限 15 小时 " 入院,诊断为右踝关节骨

折旋后外旋型Ⅳ型，给予切开复位内固定术，手术入路为后内侧，图 2A、B 为手术前踝关节正、侧位片；图 2C、D 为手术后踝关节正、侧位片。

A B C D

图 1 观察组典型病例影像学资料

Fig. 1 Imaging data of typical cases in the observation group

Note: A: Preoperative anteroposterior X-ray showed the left ankle fracture supination and external rotation type IV. B: Preoperative anterior position X-ray showed that the left ankle fracture supination and external rotation type IV. C: Postoperative orthostatic X-ray showed that the reduction of ankle joint was good. D: Postoperative lateral X-ray showed that the ankle joint was well reduced.

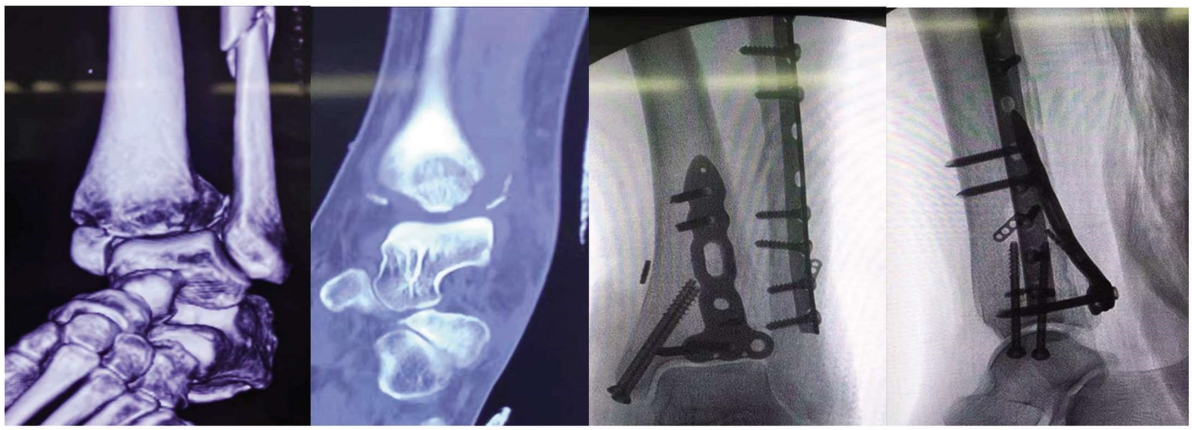

A B C D

图 2 对照组典型病例影像学资料

Fig.2 Imaging data of typical cases in the control group

Note: A: Preoperative anteroposterior X-ray showed the right ankle fracture supination and external rotation type IV.

B: Preoperative anterior position X-ray showed that the right ankle fracture supination and external rotation type IV.

C: Postoperative orthostatic X-ray showed that the reduction of ankle joint was good.

D: Postoperative lateral X-ray showed that the ankle joint was well reduced.

3 讨论

旋后外旋型Ⅳ度踝关节骨折的发生与踝关节在后旋位置受到外旋的暴力有直接关系，后踝主要维持关节的稳定性与重量传导等，在行走生理功能上有重要作用，因此对于此类患者选择合适的治疗方式可提升患者的治疗效果和术后恢复[14-16]。钢板螺钉内固定术为治疗旋后外旋型Ⅳ度踝关节骨折的常用术式，可有效重建患者关节功能，提升患者生活质量[17]，而手术入路的选择则显得尤为重要，合适的手术入路选择不仅可以获得良好的术中显露，加速骨折的复位固定，亦可避免不必要的软组织剥离，减少术后相关并发症的出现。

临床上常采取内固定术治疗踝关节骨折，内固定术治疗可有效促进患者踝关节恢复，在以往研究中显示，使用钢板螺钉内固定术治疗可有效促进患者恢复，是较为理想的治疗术式[18]。但手术中入路的选择则存在一定争议，内固定术治疗常用的手术入路方式有后外侧入路与后内侧入路。后内侧入路是通过暴露患者胫骨远端与外侧骨折部位及后踝，从而对患者骨折部位进行修复、固定[19-21]。有研究显示，以后内侧入路进行内固定治疗时所损伤的韧带、筋膜多，且对周围软组织损伤大，对患者预后有不良影响[22]。后外侧入路的切缘在跟腱外侧缘和外踝后缘的连接线中，便于术中直视关节面，减少患者踝关节内组织损伤，尤其是可避免踝关节前侧关节囊的损伤[23]。但后侧外入路并不是所有踝关节骨折固定治疗中均可使用，在老年、骨质疏松者、外踝骨折、踝外侧软组织条件不佳中不可使[24]。

本研究发现，与对照组比较，观察组患者术中出血量较少，手术时间、骨折愈合时间及住院时间均较短，说明后外侧入路

对患者损伤程度低术后恢复更快，而后内侧入路手术视野不佳，增加了踝关节前侧关节囊损伤几率，影响患者恢复[25]。另一方面，后外侧入路治疗过程中可使操作者获得更好的手术视野，有效缩短手术时间、降低术中出血量；同时可充分显露后踝、外踝的同时而不干扰踝管内神经、血管，进而减少因视野受限引起的创伤[26]。

本次研究对比两组并发症情况可知，观察组术后并发症情况发生率更低。观察组骨折愈合优良率为 95.83%，高于对照组，表明后外侧入路对患者治疗效果更佳，有助于促进患者恢复。在术中为预防患者出现皮肤坏死、无菌性炎症、切口感染、行走疼痛等并发症，术中需要减少对患者软组织的损伤，减少踝关节局部血供，避免骨质丢失；术后做好基础护理，可预防性使用抗生素，避免术后感染发生；行走疼痛者进行烤电、热敷、蜡疗等物理手段进行护理，在专业人员帮助下进行功能锻炼，使踝关节周围组织结构的粘连得到松解，可缓解术后行走疼痛情况。单涛[27]等学者认为，后外侧入路经过外踝复位钢板可使内固定稳定性增加，避免了螺钉穿过关节面，可预防皮肤坏死，同时不干扰踝关节内神经及血管，所以减少了并发症发生率，在一定程度上增加患者治疗安全性。同时在随访 6 个月后，观察组患者 AOFAS 踝 - 后足功能评分、Mazur、SF-36 评分均高于对照组，进一步提示后外侧入路进行内固定术治疗的近期临床恢复效果显著，可改善患者踝关节功能并获得更好的生活质量水平。人体外踝位置皮肤薄，周围存在有植物表层、骨折断端，在后内侧入路固定治疗中，需要游离韧带、筋膜面积大，且需要将患者的腓骨远端骨折部位向外翻以此获得更好的手术视野，对患者关节组织造成较大损伤，不利于术后恢复[28,29]；后外侧入路进行内固定术治疗则可更好的减少患者关节损伤，避免患者踝关节血供被破坏[30]。

综上所述，后外侧入路内固定术治疗旋后外旋型Ⅳ度踝关节骨折效果更好，可提高骨折愈合率、踝关节功能和生活质量，同时可降低术后并发症发生率，具有较好的临床使用前景。本研究并未对患者长期预后进行随访，为本研究不足之处，后期需要扩大样本量、延长随访时间，进一步探究后外侧入路内固定术在患者长期预后中的应用效果。

参 考 文 献(References)

[1] Kwon JY, Cronin P, Velasco B, et al. Evaluation and Significance of Mortise Instability in Supination External Rotation Fibula Fractures: A Review Article[J]. Foot Ankle Int, 2018, 39(7): 865-873

[2] Black JDJ, Dhillon G, Tadros BJ, et al. Ultrasonography for the diagnosis of deltoid injury in supination external rotation ankle fractures - A scoping review[J]. Foot (Edinb), 2022, 51(5): 101897

[3] Gougoulias N, Khanna A, Sakellariou A, et al. Supination-external rotation ankle fractures: stability a key issue [J]. Clin Orthop Relat Res, 2010, 468(1): 243-251

[4] 余智, 韩森东. 旋后外旋型Ⅲ, Ⅳ度踝关节骨折行经腓骨入路与后外侧入路治疗效果及安全性比较[J]. 临床外科杂志, 2019, 27(11): 973-976

[5] 宋润来, 陈宇, 樊志强, 等. 非刚性内固定治疗踝关节骨折合并下胫腓联合损伤患者术后踝关节功能和生活质量的影响[J]. 现代生物医学进展, 2021, 21(13): 2464-2468

[6] Hsu RY, Ramirez JM, Blankenhorn BD. Surgical Considerations for Osteoporosis in Ankle Fracture Fixation [J]. Orthop Clin North Am, 2019, 50(2): 245-258

[7] Jordan RW, Chapman AWP, Buchanan D, et al. The role of intramedullary fixation in ankle fractures - A systematic review[J]. Foot Ankle Surg, 2018, 24(1): 1-10

[8] 季磊, 汪玉海, 李卫华, 等. 不同入路内固定术治疗旋后外旋型Ⅳ度踝关节骨折的疗效比较[J]. 中国运动医学杂志, 2020, 39(4): 263-267

[9] 赵广超, 薛双桃, 桂召柳, 等. 应用 Lauge-Hansen 分型手术治疗踝关节骨折[J]. 临床骨科杂志, 2016, 19(3): 358-362

[10] 桑飞, 韩刚, 桂道坤, 等. 微创经皮接骨板接骨术结合肱骨近端内固定锁定系统对肱骨近端骨折患者 Lane-Sandhu 评分及肩关节活动度的影响[J]. 中国医师进修杂志, 2018, 41(6): 548-551

[11] 顾立强. Pilon 骨折的分类与功能评价 [J]. 中华创伤骨科杂志, 2004, 6(8): 59-63

[12] Kostuj T, Stief F, Hartmann KA, et al. Using the Oxford Foot Model to determine the association between objective measures of foot function and results of the AOFAS Ankle-Hindfoot Scale and the Foot Function Index: a prospective gait analysis study in Germany[J]. BMJ Open, 2018, 8(4): e019872

[13] Hays RD, Sherbourne CD, Mazel RM. The RAND 36-Item Health Survey 1.0[J]. Health Econ, 1993, 2(3): 217-227

[14] 杨治涛, 焦义, 韩南颖, 等. 氨甲环酸在旋后外旋型Ⅳ度踝关节骨折术中的疗效分析[J]. 中华全科医学, 2020, 18(10): 1682-1684

[15] van den Bekerom MP, Mutsaerts EL, van Dijk CN. Evaluation of the integrity of the deltoid ligament in supination external rotation ankle fractures: a systematic review of the literature [J]. Arch Orthop Trauma Surg, 2009, 129(2): 227-235

[16] Lee S, Lin J, Hamid KS, et al. Deltoid Ligament Rupture in Ankle Fracture: Diagnosis and Management [J]. J Am Acad Orthop Surg, 2019, 27(14): e648-e658

[17] 李岩松, 邓雪峰, 林利忠, 等. 后外侧入路钢板螺钉内固定术治疗旋后外旋型Ⅳ度踝关节骨折临床研究[J]. 中国临床研究, 2017, 30(7): 3

[18] 马宝忠, 张正, 陈海明. 钢板与螺钉内固定治疗后踝骨折的临床疗效比较[J]. 创伤外科杂志, 2020, 22(2): 145-147

[19] 石国栋, 马辉, 李幼德, 等. 后外侧入路联合内侧入路内固定治疗三踝骨折[J]. 临床骨科杂志, 2015, 18(4): 487-488

[20] Baumbach SF, Böcker W, Polzer H. Open reduction and internal fixation of posterior malleolus fractures [J]. Oper Orthop Traumatol, 2021, 33(2): 112-124

[21] 吴昱成, 温东宏, 王振宇, 等. 后外侧入路联合前内侧入路治疗三踝骨折的疗效分析[J]. 中华创伤骨科杂志, 2022, 24(4): 360-363

[22] 阮传江. 改良踝关节后外侧、后内侧联合入路治疗三踝骨折的临床价值探讨[J]. 重庆医学, 2017, 46(36): 5160-5162

[23] 俞鹏飞, 裴帅, 沈晓峰, 等. 龚氏四步复位法术前复位对旋后外旋型Ⅳ度踝关节骨折围手术期疗效的影响[J]. 中国中医骨伤科杂志, 2021, 29(11): 71-75

[24] 徐厚高, 姜华亮, 王慧, 等 不同手术入路对踝关节骨折手术患者治疗效果影响[J]. 临床军医杂志, 2020, 48(12): 1442-1443

[25] Salas-Gómez D, Fernández-Gorgojo M, Sanchez-Juan P, et al. Quantifying balance deficit in people with ankle fracture six months after surgical intervention through the Y-Balance test[J]. Gait Posture, 2022, 95(7): 249-255

(下转第 4776 页)

Pituitary, 2019, 22(3): 270-282

[5] Jha RM, Kochanek PM, Simard JM. Pathophysiology and treatment of cerebral edema in traumatic brain injury [J]. Neuropharmacology, 2019, 145(Pt B): 230-246

[6] 方存贵, 陈美银, 经俊, 等. 丙泊酚用于颅脑损伤手术患者的麻醉效果及对血清 SOD、颅内压的影响[J]. 现代生物医学进展, 2020, 20(14): 2758-2761

[7] Zhang J, He M, Song Y, et al. Prognostic role of D-dimer level upon admission in patients with traumatic brain injury [J]. Medicine (Baltimore), 2018, 97(31): e11774

[8] 解美玲, 白剑刚. 早期外周血 NSE、CRP 及 D- 二聚体水平检测与颅脑损伤患者临床预后的关系[J]. 山东医药, 2019, 59(26): 65-67

[9] Wiedermann CJ. Use of Hyperoncotic Human Albumin Solution in Severe Traumatic Brain Injury Revisited-A Narrative Review and Meta-Analysis[J]. J Clin Med, 2022, 11(9): 2662

[10] 中国医师协会神经外科医师分会, 中国神经创伤专家委员会. 中国颅脑创伤颅内压监测专家共识[J]. 中华神经外科杂志, 2011, 27(10): 1073-1074

[11] Teasdale GM, Pettigrew LE, Wilson JT, et al. Analyzing outcome of treatment of severe head injury: a review and update on advancing the use of the Glasgow Outcome Scale [J]. J Neurotrauma, 1998, 15(8): 587-597

[12] 吴婷, 葛志军, 朱敏敏, 等. 不同剂量右美托咪定静脉维持对重型颅脑损伤患者术后生命体征、免疫功能和血清神经细胞因子的影响[J]. 现代生物医学进展, 2022, 22(6): 1131-1136

[13] Meyfroidt G, Bouzat P, Casaer MP, et al. Management of moderate to severe traumatic brain injury: an update for the intensivist [J]. Intensive Care Med, 2022, 48(6): 649-666

[14] Marini CP, McNelis J, Petrone P. Multimodality Monitoring and Goal-Directed Therapy for the Treatment of Patients with Severe Traumatic Brain Injury: A Review for the General and Trauma Surgeon[J]. Curr Probl Surg, 2022, 59(4): 101070

[15] 赵建华, 朱骏, 王超, 等. 去骨瓣减压术后颅内压持续监测对重型颅脑损伤患者预后的影响[J]. 中国医刊, 2018, 53(9): 1000-1002

[16] 陈磊, 孙静, 张宏泽, 等. INR、HbA1c、ICP 与颅脑外伤患者神经缺损程度的相关性及对预后的预测价值分析 [J]. 医学临床研究, 2022, 39(2): 284-286

[17] Diaz-Pacheco V, Vargas-Medrano J, Tran E, et al. Prognosis and Diagnostic Biomarkers of Mild Traumatic Brain Injury: Current Status and Future Prospects [J]. J Alzheimers Dis, 2022, 86 (3): 943-959

[18] 李敏, 朱京萍, 唐志红. 重型颅脑损伤非手术区迟发血肿患者不良预后的危险因素分析[J]. 西南国防医药, 2019, 29(5): 591-593

[19] 陈华辉, 张刚利, 张豪, 等. 急性颅脑损伤患者早期预后相关因素分析[J]. 山西医科大学学报, 2019, 50(1): 112-116

[20]《加重继发性脑损伤危险因素防治专家共识》专家组. 颅脑创伤后加重继发性脑损伤的危险因素防治专家共识[J]. 临床神经外科杂志, 2020, 17(3): 241-249, 253

[21] 张尚明, 胡晓芳, 陈宏颉, 等. 脑室型颅内压监测在颅脑外伤后脑疝患者梯度减压术中的应用价值分析 [J]. 中华神经医学杂志, 2021, 20(5): 488-494

[22] Quiñones-Ossa GA, Durango-Espinosa YA, Padilla-Zambrano H, et al. Current Status of Indications, Timing, Management, Complications, and Outcomes of Tracheostomy in Traumatic Brain Injury Patients[J]. J Neurosci Rural Pract, 2020, 11(2): 222-229

[23] Hageman G, Nihom J. A Child Presenting with a Glasgow Coma Scale Score of 13: Mild or Moderate Traumatic Brain Injury? A Narrative Review[J]. Neuropediatrics, 2022, 53(2): 83-95

[24] van Dijck JT, Reith FC, van Erp IA, et al. Decision making in very severe traumatic brain injury (Glasgow Coma Scale 3-5): a literature review of acute neurosurgical management[J]. J Neurosurg Sci, 2018, 62(2): 153-177

[25] Chou R, Totten AM, Carney N, et al. Predictive Utility of the Total Glasgow Coma Scale Versus the Motor Component of the Glasgow Coma Scale for Identification of Patients With Serious Traumatic Injuries[J]. Ann Emerg Med, 2017, 70(2): 143-157.e6

[26] 周文杰, 李元贵. 高钠血症对重型颅脑损伤患者预后的影响[J]. 宁夏医科大学学报, 2013, 35(6): 696-697

[27] Zimphango C, Alimagham FC, Carpenter KLH, et al. Monitoring Neurochemistry in Traumatic Brain Injury Patients Using Microdialysis Integrated with Biosensors: A Review [J]. Metabolites, 2022, 12(5): 393

[28] 赵光远, 王荃. 严重创伤性颅脑损伤的颅内压监测与处置[J]. 中国小儿急救医学, 2021, 28(10): 845-849

[29] 韩开模, 张芳玲, 邵增光. D- 二聚体、P- 选择素、CNP 在创伤性颅脑损伤患者中的表达水平及临床意义[J]. 中华神经创伤外科电子杂志, 2019, 5(6): 330-335

[30] 刘伯轩, 陈成, 龚九妹, 等. 颅脑损伤术后脑梗死患者 D- 二聚体和超敏 C 反应蛋白的表达及预后相关性研究 [J]. 中国急救医学, 2019, 39(9): 878-881

[31] 王松, 苏菲, 高海晓. 中重型创伤性颅脑损伤患者凝血功能变化及对预后的影响[J]. 检验医学与临床, 2017, 14(10): 1464-1466

[32] 王社军, 叶伟, 赵岩, 等. D- 二聚体 -- 颅脑损伤病人判断伤情及预后的新指标[J]. 中国急救医学, 2002, 22(1): 37-38

[33] 冯伟生, 刁井地, 侯思南, 等. 头颈部体表亚低温对危重型颅脑损伤患者神经元特异性烯醇化酶、谷氨酸及预后的影响[J]. 实用医学杂志, 2021, 37(17): 2233-2237

(上接第 4746 页)

[26] 陈宏峰, 杨冬松, 李真, 等. 全层修复三角韧带与下胫腓联合内固定治疗 Lauge-Hansen 旋后外旋型Ⅳ度踝关节骨折[J]. 中国骨与关节损伤杂志, 2021, 36(2): 205-207

[27] 单涛, 周业金, 宁仁德. 经后外侧入路应用钢板或空心钉治疗旋后外旋Ⅳ度踝关节骨折中大块后踝骨折的疗效 [J]. 临床与病理杂志, 2019, 39(2): 330-337

[28] 刘昌福, 张伟, 刘水涛, 等. 后内侧入路复位钢板螺钉内固定治疗后 Pilon 骨折[J]. 中国骨与关节损伤杂志, 2020, 35(4): 422-424

[29] Nery C, Baumfeld D. Anterior and Posterior Ankle Impingement Syndromes: Arthroscopic and Endoscopic Anatomy and Approaches to Treatment[J]. Foot Ankle Clin, 2021, 26(1): 155-172

[30] 周强, 刘煊文, 侯伟光, 等. 前内侧入路与后外侧人路治疗踝关节后踝骨折的疗效评价[J]. 实用医院临床杂志, 2020, 17(1): 191-194