doi: 10.13241/j.cnki.pmb.2022.06.032

llizarov 骨搬运技术治疗胫骨骨缺损的疗效及术后延迟愈合或不愈合的影响因素分析 *

李树亮[1] 陈 峰[1△] 潘 奇[2] 李 健[3] 张雪涛[3]

（1 青岛大学附属医院创伤骨科 山东 青岛 266003；2 深圳大学附属华南医院矫形外科 广东 深圳 518172；
3 中国人民解放军陆军第八十集团军医院创伤骨科 山东 潍坊 261000）

摘要 目的：探讨 llizarov 骨搬运技术治疗胫骨骨缺损的疗效及术后延迟愈合或不愈合的影响因素分析。**方法：**选取 2016 年 6 月-2020 年 10 月本院收治的 90 例胫骨骨缺损患者为研究对象，患者均给予 llizarov 骨搬运技术治疗。对患者的手术效果指标、并发症发生率进行记录统计。并对患者进行门诊随访观察，统计患者延迟愈合或不愈合的发生情况，据此将患者分为愈合组和延迟愈合或不愈合组。采用单因素及多因素 Logistic 回归分析患者术后延迟愈合或不愈合发生的影响因素。**结果：**患者住院时间为(12.11± 2.98)d、开始负重时间为(45.39± 7.78)d、完全负重时间(76.41± 11.23)d。患者术后并发症发生率为 8.89%(8/90)。经随访观察，共有 29 例患者出现术后延迟愈合或不愈合，发生率为 32.22%(29/90)。而延迟愈合或不愈合组患者的伤口感染、合并软组织损伤、合并腓骨骨折、术后过早活动及有吸烟史的人数占比高于愈合组患者(P<0.05)。经多因素 Logistic 回归分析显示：伤口感染、合并软组织损伤、合并腓骨骨折、术后过早活动、有吸烟史是患者术后延迟愈合或不愈合的危险因素(P<0.05)。**结论：**llizarov 骨搬运技术治疗胫骨骨缺损的疗效较好，患者的手术时间短、术中失血量少、住院时间、开始负重时间均较短，并发症发生率低，治疗安全性较好，但患者易出现术后延迟愈合或不愈合现象，可能与伤口感染、合并软组织损伤、合并腓骨骨折、术后过早活动、吸烟史有关。

关键词：llizarov 骨搬运技术；胫骨骨缺损；疗效；延迟愈合或不愈合；危险因素

中图分类号：R681.8 **文献标识码：**A **文章编号：**1673-6273(2022)06-1151-05

Curative Effect of Llizarov Bone Transport Technique in the Treatment of Tibial Bone Defect and Analysis of the Influencing Factors of Postoperative Delayed Healing or Nonunion*

LI Shu-liang[1], CHEN Feng[1△], PAN Qi[2], LI Jian[3], ZHANG Xue-tao[3]

*(1 Department of Trauma Orthopedics, Affiliated Hospital of Qingdao University, Qingdao, Shandong, 266003, China;
2 Department of Orthopedic Surgery, South China Hospital Affiliated to Shenzhen University, Shenzhen, Guangdong, 518172, China;
3 Department of Trauma Orthopedics, The 80th Army Hospital of People's Liberation Army Ground Force,
Weifang, Shandong, 261000, China)*

ABSTRACT Objective: To study the curative effect of llizarov bone transport technique in the treatment of tibial bone defect and analysis of the influencing factors of postoperative delayed healing or nonunion. **Methods:** From June 2016 to October 2020, 90 patients with tibial bone defect who were treated in our hospital were selected as the research objects, and all patients were treated with llizarov bone transport technique. The operation effect index and complication rate were recorded and counted. And the outpatient follow-up observation of patients, the patients with delayed healing or nonunion was counted. The patients were divided into healing group and delayed healing or nonunion group. The clinical data of the two groups were compared and analyzed. The risk factors of postoperative delayed healing or nonunion of patients were analyzed by univariate analysis and multivariate Logistic regression analysis. **Results:** The hospitalization time was(12.11± 2.98) d, the starting weight-bearing time was(45.39± 7.78) d, and the complete weight-bearing time was (76.41 ± 11.23) d. After follow-up observation, 29 patients had postoperative delayed healing or nonunion, the incidence rate was 32.22%. The incidence of wound infection, combined soft tissue injury, combined with fibula fracture, postoperative premature activity and smoking history in the delayed healing or nonunion group were higher than those in healing group(P<0.05). Logistic multiple regression analysis showed that wound infection, soft tissue injury, combined with fibula fracture, postoperative premature activity and smoking history were risk factors for delayed healing or nonunion (P<0.05). **Conclusion:** Llizarov bone transport technique has a good efficacy

* 基金项目：山东省自然科学基金项目(ZR2019MH097)

作者简介：李树亮(1983-)，男，本科，主治医师，从事创伤骨科方向的研究，E-mail: lshlboy1234@163.com

△ 通讯作者：陈峰(1974-)，男，本科，副主任医师，从事骨与软组织创伤方向的研究，E-mail: 18661805176@163.com

(收稿日期：2021-07-25 接受日期：2021-08-21)

in the treatment of tibial bone defect, with short operation time, less intraoperative blood loss, shorter hospital stay, shorter weight-bearing start time, low complication rate, and better treatment safety. However, patients are prone to delayed healing or nonunion after surgery. It may be related to wound infection, soft tissue injury, fibula fracture, premature postoperative activity and long-term smoking.

Key words: Llizarov bone transport technology; Tibial bone defect; Curative effect; Delayed healing or nonunion; Risk factor

Chinese Library Classification(CLC): R681.8 Document code: A

Article ID: 1673-6273(2022)06-1151-05

前言

胫骨骨缺损是骨科临床常见的一种由于开放粉碎性骨折、骨髓炎及骨折不愈合等造成的骨折损伤性疾病[1]。对于此类患者给予积极有效的治疗干预是十分必要的，其中以手术治疗最为常用[2]。llizarov 骨搬运技术是一种新型的骨缺损手术治疗方案，其理论基础为张力 - 应力法则和自然重建再生理论，术中通过对患者安装一个特定的外固定架，实现对患者骨缺损部位的加压、延长、去成角及去旋转、去侧方移位等功能，并可促进骨的再生与塑形，进而对骨缺损患者发挥良好的治疗效果[3]。目前，也有报道将 llizarov 骨搬运技术用于胫骨骨缺损的治疗，并取得良好的治疗效果 [4]。但随着临床应用的增多，人们发现 llizarov 骨搬运技术用于胫骨骨缺损治疗可能会导致患者出现术后延迟愈合或不愈合的现象，严重影响患者的手术效果及术后肢体活动功能和生活质量[5-7]。目前的临床研究对于 llizarov 骨搬运技术用于胫骨骨缺损治疗后延迟愈合或不愈合的影响因素尚未完全明确，不利于对此类患者采取相应的防治干预措施以促进患者术后的骨折愈合[8-10]。基于以上背景，本研究对胫骨骨缺损患者给予 llizarov 骨搬运技术治疗，对患者术后延迟愈合或不愈合发生率和影响因素进行分析探讨，以期为其临床干预提供参考。

1 资料与方法

1.1 研究对象

以 2016 年 6 月 -2020 年 10 月本院收治的 90 例胫骨骨缺损患者为研究对象，纳入标准：① 患者经 X 线、CT 检查确诊为胫骨骨缺损，符合《胫骨骨缺损循证临床诊疗指南(2016 年版)》中相关诊断标准[11]；② 患者均接受 llizarov 骨搬运手术治疗，具有相应的手术治疗指征；③ 患者精神状态良好能够配合完成围术期的各项问卷调查活动；④ 患者基础资料、临床数据无缺项；⑤ 患者对研究内容知情同意；排除标准：① 陈旧性骨折患者；② 术后出现严重并发症的患者；③ 问卷调查有缺项的患者。男性 51 例、女性 39 例；年龄 20~60 岁，平均年龄(45.72± 10.12)岁；体质指数 (Body mass index, BMI)19~27 kg/m^2，平均 BMI (22.56± 2.98) kg/m^2；吸烟史 13 例，饮酒史 30 例；胫骨骨缺损位置：左腿 48 例、右腿 42 例。研究方案经本院伦理学委员会审查通过。

1.2 手术治疗方法

患者均给予 llizarov 骨搬运技术治疗，具体方法为：患者均采取全身静脉麻醉，对患者的骨缺损部位和软组织进行清创，清除患者的坏死骨、坏死组织和炎性分泌物。在患者的胫骨残端进行截骨，根据术前设定的干骺端截骨部位，使用微创截骨器钻孔备截骨用，若患者的胫骨缺损部位较大，则可使用斜拉钢针进行短暂固定。对患者骨缺损部位进行再次的彻底清创，然后将预先选取并组装合适的 llizarov 外固定支架进行安装，根据患者的骨缺损状态，在患者胫骨缺损的近端、远端处各安置两个全环，搬运节段选用 1 个全环，并在搬运过程中调整 llizarov 外固定支架各环的间距，并且注意使患者小腿周围与 llizarov 外固定支架全环的间隙一致。手术操作过程中注意避开患者的腓总神经，减少对患者神经组织的损伤。

1.3 调查方法

对所有患者进行为期 6 个月的术后门诊随访观察，每 2 个月门诊随访 1 次，统计患者的术后延迟愈合或不愈合的发生情况，延迟愈合或不愈合的判断标准为[12]：患者在 llizarov 骨搬运技术治疗后，在 6 个月时骨缺损对合端仍未愈合为延迟愈合。经过 3 个月的延迟治疗仍未出现骨性愈合，患者对合端仍有明显间隙，无骨痂或仅有少量骨痂为不愈合。愈合判断标准[13]：患者 6 个月门诊随访检查显示骨缺损对合端有连续性骨痂形成，骨折线模糊至消失，患者活动正常，无局部压痛，能够正常负重。根据患者愈合情况将患者分为愈合组和术后延迟愈合或不愈合组，两组患者的基础资料、临床检测数据包括截骨方式、功能锻炼、静脉血栓、伤口感染、合并软组织损伤、合并腓骨骨折、术后过早活动及饮酒史、吸烟史进行统计比较。

1.4 统计学软件

以 SPSS 26.0 处理数据。计量资料以($\bar{x}$± s)表示，采用 t 检验。计数资料以[(n)%]表示，实施 x^2 检验。采用单因素及多因素 Logistic 回归分析术后延迟愈合或不愈合的影响因素。检验水准 α=0.05。

2 结果

2.1 手术效果指标及并发症发生率统计

患者的住院时间为（12.11± 2.98)d，开始负重时间为(45.39± 7.78)d、完全负重时间(76.41± 11.23)d。患者术后并发症发生率为 8.89%(8/90)，其中内固定松动 3 例，需重新进行手术固定，感染患者 1 例，进行抗感染处理，静脉血栓患者 3 例，进行溶栓治疗，神经损伤 1 例，进行神经保护治疗。

2.2 术后延迟愈合或不愈合发生率统计

经随访观察，共有 29 例患者出现术后延迟愈合或不愈合，发生率为 32.22%(29/90)，其中延迟愈合患者 18 例、不愈合患者 11 例。

2.3 术后延迟愈合或不愈合影响因素的单因素分析

经单因素分析显示：两组患者在性别、年龄、饮酒史、截骨方式、功能锻炼、静脉血栓方面比较无统计学差异(P>0.05)，延迟愈合或不愈合组患者的伤口感染、合并软组织损伤、合并腓骨骨折、术后过早活动及有吸烟史的人数占比高于愈合组患者(P<0.05)，见表 1。

表 1 术后延迟愈合或不愈合影响因素的单因素分析

Table 1 Univariate analysis of influencing factors postoperative delayed healing or nonunion

Factors		Delayed healing or nonunion group(29 cases)	Healing group (61 cases)	t/x^2	*P*
Gender[n(%)]	Male	17(58.62)	34(55.74)	0.067	0.796
	Female	12(41.38)	27(44.26)		
Age(years)		46.38± 9.29	45.41± 10.23	0.433	0.666
Smoking history[n(%)]		10(34.48)	3(4.92)	13.902	0.000
Drinking history[n(%)]		11(37.93)	19(31.15)	0.407	0.523
Bone cutting way[n(%)]	Oscillating saw bone cutting	11(37.93)	21(34.43)	0.105	0.745
	Bone knife minimally invasive osteotomy	18(62.07)	40(65.57)		
Functional exercise[n(%)]		10(34.48)	25(40.98)	0.350	0.554
Vein thrombosis[n(%)]		1(3.45)	2(3.28)	0.343	0.558
Wound infection[n(%)]		6(20.69)	1(1.64)	9.945	0.002
Combined soft tissue injury[n(%)]		10(34.48)	4(6.56)	11.669	0.001
Combined with fibula fracture[n(%)]		11(37.93)	4(6.56)	13.930	0.000
Postoperative premature activity[n(%)]		16(55.17)	10(16.39)	14.388	0.000

2.4 术后延迟愈合或不愈合影响因素的多因素 Logistic 回归分析

以术后延迟愈合或不愈合为因变量（赋值 1= 术后延迟愈合或不愈合发生，0= 术后延迟愈合或不愈合未发生），以表 1 中统计值 $P<0.05$ 的因素为自变量，建立多因素 Logistic 回归分析模型。结果显示：伤口感染、合并软组织损伤、合并腓骨骨折、术后过早活动、有吸烟史是术后延迟愈合或不愈合的危险因素（$P<0.05$），见表 2。

表 2 术后延迟愈合或不愈合影响因素的多因素 Logistic 回归分析

Table 2 Multivariate Logistic regression analysis of influencing factors of postoperative delayed healing or nonunion

Variables	Assignment	β	SE	Wald x^2	OR (95%CI)	*P*
Wound infection	Yes=1, no=0	0.309	0.287	3.892	1.309(1.113~1.562)	0.003
Soft tissue injury	Yes=1, no=0	0.391	0.276	2.997	1.193(1.003~1.417)	0.009
Fibula fracture	Yes=1, no=0	0.403	0.296	3.341	1.416(1.218~1.649)	0.005
Postoperative premature activity	Yes=1, no=0	0.349	0.236	4.131	1.309(1.171~1.714)	0.002
Long smoking history	Yes=1, no=0	0.412	0.613	3.116	1.205(1.112~1.617)	0.006

2.5 典型病例

患者年龄 40 岁，性别男，因右小腿铁块砸伤后肿痛、流血、畸形 4 小时后入院，入院行 X 线检查，诊断为右胫腓骨开放性粉碎性骨折伴骨缺损，如图 1A 所示；术后 X 线检查显示 llizarov 外固定支架安装成功，如图 1B 所示；术后 6 个月复查见骨搬移端矿化良好，断端轻度硬化，愈合良好，如图 1C 所示。

3 讨论

胫骨骨缺损多是由于高能量损伤导致的胫骨粉碎性骨折，在患者骨折处清创后出现的大范围的骨缺损，在临床上治疗难度较一般的骨折有明显增加[14]。目前常用的治疗方法为 llizarov 骨搬运技术，该手术的基本原理是张力 - 应力法则和自然重建再生理论，对胫骨骨缺损患者发挥良好的治疗效果[15]。llizarov 骨搬运技术的应用能够弥补患者胫骨大部缺损，减少异体骨移植术的排斥反应，在临床上有良好的应用效果[16]。本研究中 90 例患者给予 llizarov 骨搬运技术治疗，患者的手术效果良好，表现为住院时间、开始负重时间、完全负重时间均较短，且并发症发生率低，手术治疗的安全性较好，表明 llizarov 骨搬运技术的应用能够减少患者术中的创伤性，使得患者术后的康复进程加快，手术安全性更高[17]。但 llizarov 骨搬运技术也存在着术后骨重塑时间长、需长时间佩戴 llizarov 外固定支架等不足，给患者的日常活动带来不便。此外，llizarov 骨搬运技术治疗胫骨骨缺损后存在术后延迟愈合或不愈合等现象，在临床上也较为普遍，但可对患者的预后产生不良影响[18]。

本项研究中 90 例胫骨骨缺损患者在 llizarov 骨搬运技术治疗后，有 29 例患者出现术后延迟愈合或不愈合，发生率为

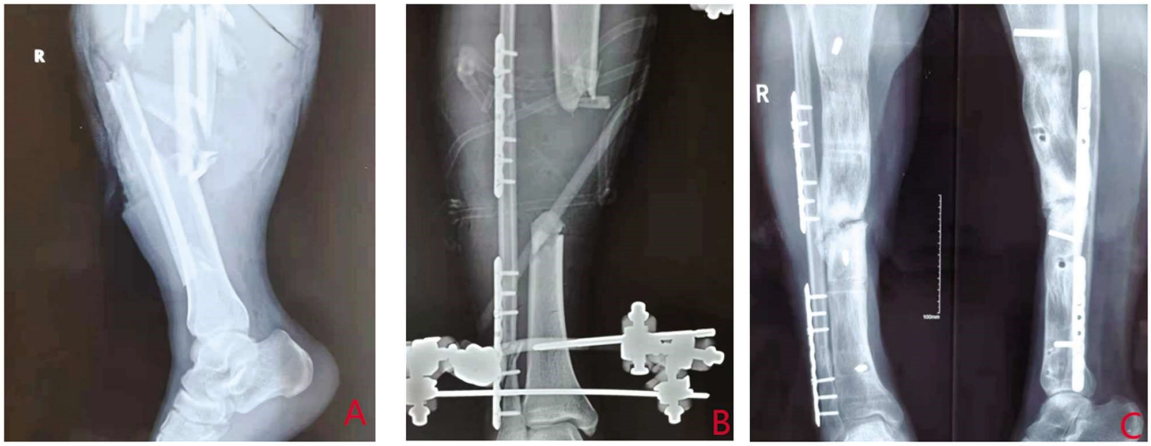

图 1 典型病例术前、术后影像资料

Fig.1 Imaging data of typical cases before and after surgery

Note: Figure 1A: Admission for X-ray examination, the diagnosis was an open comminuted fracture of the right tibia and fibula with bone defect. Figure 1B: Postoperative X-ray showed that the llizarov external fixator was successfully installed. Figure 1C: Six months after the operation, the reexamination showed good mineralization at the transplanted end, mild sclerosis at the broken end and good healing.

32.22%,其中延迟愈合患者 18 例、不愈合患者 11 例,与既往临床报道的数据结果基本一致[19],表明在 llizarov 骨搬运技术治疗胫骨骨缺损术后愈合问题已成为普遍现象。单因素分析,延迟愈合或不愈合组患者的伤口感染、合并软组织损伤、合并腓骨骨折、术后过早活动及有吸烟史人数占比高于愈合组患者。进一步经多因素 Logistic 回归分析显示,伤口感染、合并软组织损伤、合并腓骨骨折、术后过早活动、有吸烟史是术后延迟愈合或不愈合的危险因素。对于骨折缺损伴有伤口感染的患者,会加剧患者的断端骨骼的坏死,并使得患者的骨髓腔出现大量炎性细胞,进而影响患者的骨组织修复,造成患者术后延迟愈合或不愈合的发生[20,21]。因此,对于合并伤口感染的患者应及时进行抗感染治疗,并且在术中严格执行无菌操作技术,减少患者的伤口感染[22]。合并腓骨骨折和软组织损伤也是影响术后愈合的重要因素,腓骨四周存在丰富的软组织,当其损伤后会导致患者的胫骨骨缺损处血流循环的障碍,减少骨折处的血流供应,不利于患者胫骨缺损处汲取营养,从而延缓了患者的骨折愈合[23]。另外,完整的腓骨结构对胫骨骨折愈合有支撑作用,而腓骨骨折后不能对胫骨对合端的愈合提供有效支撑[24]。因此,对于合并腓骨骨折和软组织损伤患者应及时进行修复治疗,以减少对胫骨骨缺损术后愈合行为的影响[25,26]。术后过早的活动会使得患者的新生骨膜受到破坏, 损伤患者创口处的血供,并使得 llizarov 固定支架的稳定性降低, 进而使得患者出现术后愈合不良[27,28]。因此,在患者出院时应嘱咐患者切勿过早下地活动,告知患者严格遵医嘱进行术后康复活动[29]。对于长期吸烟的患者,烟草中的有害成分如尼古丁、烟碱等对血管的生长有抑制作用,并可降低机体的成骨细胞活性,进而抑制骨痂的形成和骨生长,使得患者的术后愈合受到影响[30]。因此,对于吸烟患者要求其戒烟,特别术后康复阶段,指导患者形成良好的生活习惯。

综上所述,llizarov 骨搬运技术治疗胫骨骨缺损的疗效较好,患者的手术时间短、术中失血量少、住院时间、开始负重时间均较短,并发症发生率低,治疗安全性较好,但患者易出现术后延迟愈合或不愈合现象,可能与伤口感染、软组织损伤、腓骨骨折、术后过早活动、长期吸烟有关。应根据患者可能存在的术后延迟愈合或不愈合的危险因素,进行早期的干预、预防,以改善胫骨骨缺损患者 llizarov 骨搬运术后的愈合效果。

参 考 文 献(References)

[1] 刘彬, 王超, 王新光, 等. Ilizarov 骨搬移联合髓内引导针技术治疗胫骨创伤性骨缺损的疗效[J]. 中华创伤杂志, 2020, 36(4): 321-326

[2] Yikemu X, Tuxun A, Nuermaimaiti M, et al. Effects of Vacuum Sealing Drainage Combined with Ilizarov Bone Transport Technique in the Treatment of Tibial Traumatic Osteomyelitis [J]. Med Sci Monit, 2019, 25(12): 6864-6871

[3] 许毅博, 马腾, 王谦, 等. 髓内钉结合载抗生素硫酸钙辅助 Ilizarov 环形外固定架骨搬运治疗胫骨感染性骨缺损[J]. 国际外科学杂志, 2021, 48(2): 97-102

[4] Rosteius T, Pätzholz S, Rausch V, et al. Ilizarov bone transport using an intramedullary cable transportation system in the treatment of tibial bone defects[J]. Injury, 2021, 52(6): 1606-1613

[5] 章耀华, 杨华清, 李强, 等. 微创截骨 Ilizarov 技术治疗胫骨大段感染性骨缺损[J]. 中国矫形外科杂志, 2019, 27(14): 1324-1326

[6] Li R, Zhu G, Chen C, et al. Bone Transport for Treatment of Traumatic Composite Tibial Bone and Soft Tissue Defects: Any Specific Needs besides the Ilizarov Technique?[J]. Biomed Res Int, 2020, 20(6): 1-13

[7] Xu J, Zhong WR, Cheng L, et al. The Combined Use of a Neurocutaneous Flap and the Ilizarov Technique for Reconstruction of Large Soft Tissue Defects and Bone Loss in the Tibia [J]. Ann Plast Surg, 2017, 78(5): 543-548

[8] 史晓丽, 赵卫东, 张永红, 等. Ilizarov 技术骨搬移术后骨愈合的影响因素研究进展[J]. 实用骨科杂志, 2021, 27(3): 239-242

[9] 钟文龙, 王新卫, 杨思敏, 等. 骨搬移治疗创伤性胫骨慢性骨髓炎并发对合端不愈合的危险因素分析[J]. 河北医科大学学报, 2020, 41(5): 545-548, 553

[10] 丁晓云, 李丹, 张永灵, 等. Ilizarov 外固定架骨搬运术治疗胫骨感染性骨缺损的护理措施[J]. 临床骨科杂志, 2019, 22(1): 117-119

[11] 中国医师协会骨科医师分会显微修复工作委员会, 中国康复医学

会修复重建外科专业委员会骨缺损及骨坏死学组. 胫骨骨缺损循证临床诊疗指南 (2016 年版)[J]. 中华显微外科杂志, 2016, 39(6): 521-523

[12] 肖卫东, 喻爱喜, 潘振宇, 等. Ilizarov 骨搬运技术治疗 Gustilo III B 型、C 型胫骨大段骨缺损合并软组织缺损的效果分析[J]. 局解手术学杂志, 2019, 28(1): 48-51

[13] Aktuglu K, Erol K, Vahabi A. Ilizarov bone transport and treatment of critical-sized tibial bone defects: a narrative review [J]. J Orthop Traumatol, 2019, 20(1): 22

[14] 徐俊, 张峥, 赵君海, 等. 腓骨皮瓣与髂骨皮瓣治疗对骨缺损患者疗效、术后感染及治愈率的影响[J]. 现代生物医学进展, 2016, 16(36): 7095-7098

[15] 殷照阳, 殷建, 孙晓, 等. Ilizarov 骨搬移技术治疗胫骨感染性骨缺损合并软组织缺损[J]. 重庆医学, 2015, 44(29): 4108-4111

[16] Subramanyam KN, Mundargi AV, Umerjikar S. "Fibula plus Ilizarov": a Simpler Strategy Than Bone Transport for Major Bone Defects in Children[J]. Tech Orthop, 2019, 29(12): 1-6

[17] 殷海阳, 张永红. 骨搬移后对合端延迟愈合, 不愈合的机制研究与规范化临床应用技术[J]. 中国组织工程研究, 2020, 24(36): 124-129

[18] 刘福尧, 董志军. Ilizarov 技术治疗老年胫骨骨缺损术后延迟愈合或不愈合的影响因素[J]. 中国老年学杂志, 2020, 28(19): 199-203

[19] 钟甫华, 张春, 郭峭峰, 等. Iliza rov 骨搬移技术治疗下肢创伤后严重复杂感染长段骨缺损[J]. 浙江医学, 2019, 29(12): 277-280

[20] Meselhy MA, Singer MS, Halawa AM, et al. Gradual fibular transfer by ilizarov external fixator in post-traumatic and post-infection large tibial bone defects [J]. Arch Orthop Trauma Surg, 2018, 138(5): 653-660

[21] Makhdoom A, Kumar J, Siddiqui AA. Ilizarov External Fixation: Percutaneous Gigli Saw Versus Multiple Drill-hole Osteotomy Techniques for Distraction Osteogenesis[J]. Cureus, 2019, 11(6): e4973

[22] 徐永清, 朱跃良, 林玮, 等. 胫骨截骨骨搬移治疗胫骨大段感染性骨缺损伴软组织缺损[J]. 中华创伤骨科杂志, 2018, 20(8): 666-670

[23] Sigmund IK, Ferguson J, Govaert GAM, et al. Comparison of Ilizarov Bifocal, Acute Shortening and Relengthening with Bone Transport in the Treatment of Infected, Segmental Defects of the Tibia [J]. J Clin Med, 2020, 9(2): 279

[24] Borzunov DY, Mokhovikov DS, Kolchin SN, et al. Combined use of the Ilizarov non-free bone plasty and Masquelet technique in patients with acquired bone defects and pseudarthrosis [J]. Genij Ortopedii, 2020, 26(4): 532-538

[25] 高长虹, 石学峰, 白志娟, 等. 开放性胫骨骨折创面感染病原学特点与愈合影响因素分析 [J]. 中华医院感染学杂志, 2019, 29(10): 1535-1538

[26] 倘艳锋, 杨玉霞, 李红军, 等. 经皮自体骨髓浓集液和富血小板血浆联合注射治疗骨折延迟愈合 [J]. 中国修复重建外科杂志, 2020, 34(9): 61-66

[27] Liu Y, Yushan M, Liu Z, et al. Treatment of diaphyseal forearm defects caused by infection using Ilizarov segmental bone transport technique[J]. BMC Musculoskelet Disord, 2021, 22(1): 36

[28] Ren GH, Li R, Hu Y, et al. Treatment options for infected bone defects in the lower extremities: free vascularized fibular graft or Ilizarov bone transport?[J]. J Orthop Surg Res, 2020, 15(1): 439

[29] Bibbo C. Reverse sural flap with bifocal Ilizarov technique for tibial osteomyelitis with bone and soft tissue defects [J]. J Foot Ankle Surg, 2014, 53(3): 344-349

[30] 王军, 魏华, 张永飞, 等. 骨搬运技术治疗胫骨骨缺损疗效及影响因素分析[J]. 中国骨与关节损伤杂志, 2016, 31(2): 164-167

(上接第 1146 页)

[24] 李惠, 李秋红, 赵越. 未足月胎膜早破新生儿脐血 MCP-1 和 pro-ADM 水平与绒毛膜羊膜炎的相关性 [J]. 贵州医科大学学报, 2020, 45(6): 727-732

[25] 谢咸晶, 关婧雪, 郭玉娜. 自发性早产孕妇高危因素及母体血清 IL-6、PAF、fFN 及 CRH 水平分析 [J]. 检验医学, 2019, 34(11): 1011-1014

[26] Wahid HH, Chin PY, Sharkey DJ, et al. Toll-Like Receptor-4 Antagonist (+)-Naltrexone Protects Against Carbamyl-Platelet Activating Factor (cPAF)-Induced Preterm Labor in Mice[J]. Am J Pathol, 2020, 190(5): 1030-1045

[27] Gao L, Rabbitt EH, Condon JC, et al. Steroid receptor coactivators 1 and 2 mediate fetal-to-maternal signaling that initiates parturition[J]. J Clin Invest, 2015, 125(7): 2808-2824

[28] Robertson SA, Hutchinson MR, Rice KC, et al. Targeting Toll-like receptor-4 to tackle preterm birth and fetal inflammatory injury[J]. Clin Transl Immunology, 2020, 9(4): e1121

[29] Robertson SA, Wahid HH, Chin PY, et al. Toll-like Receptor-4: A New Target for Preterm Labour Pharmacotherapies?[J]. Curr Pharm Des, 2018, 24(9): 960-973

[30] 刘会雪, 尹红亚, 童重新, 等. 自发性早产患者 IL-6、TNF-α、PAF 水平变化及危险因素分析[J]. 解放军医药杂志, 2020, 32(9): 85-88