doi: 10.13241/j.cnki.pmb.2022.06.017

微创改良双纽扣型金属接骨板结合高强度纤维修复喙锁韧带治疗肩锁关节脱位合并喙锁韧带撕裂的临床研究 *

祁志轶[1] 胡杰亮[1] 周保军[1] 高富军[1] 吕宏燕[1] 赵 雁[2]

（1 甘肃中医药大学第三附属医院关节外科 甘肃 白银 730900；2 兰州大学第二医院骨科 甘肃 兰州 730030）

摘要 目的：探讨微创改良双纽扣型金属接骨板结合高强度纤维修复喙锁韧带治疗肩锁关节脱位合并喙锁韧带撕裂的临床疗效。**方法：**采用前瞻性随机病例对照的研究方法，选取 2017 年 3 月 ~2019 年 6 月我院收治的肩锁关节脱位合并喙锁韧带撕裂患者 64 例，采用随机数字表法将患者分为两组：对照组（n=32）和观察组（n=32）。对照组的治疗方案为 AO 锁骨钩钢板内固定，观察组的治疗方案为微创改良双纽扣型金属接骨板结合高强度纤维修复喙锁韧带。比较两组手术相关指标、术后肩关节 Constant 评分、疼痛视觉模拟评分（VAS）及并发症发生情况。**结果：**观察组手术时间较对照组显著延长，疼痛消失时间及住院费用较对照组降低（$P<0.05$），两组术后住院时间比较未见差异（$P>0.05$）。观察组术后 3 个月肩关节 VAS 评分较对照组降低（$P<0.05$），术后 3 个月及 1 年观察组肩关节 Constant 评分均显著高于对照组（$P<0.05$）。两组术后 3 个月、术后 1 年并发症发生率比较无统计学意义（$P>0.05$）。**结论：**微创改良双纽扣型金属接骨板结合高强度纤维修复喙锁韧带治疗肩锁关节脱位合并喙锁韧带撕裂更符合解剖学特点，可减轻肩关节疼痛，促进肩关节功能恢复。

关键词：改良双纽扣型金属接骨板；高强度纤维；肩锁关节脱位；喙锁韧带撕裂；疗效

中图分类号：R684.7；R687 **文献标识码：**A **文章编号：**1673-6273（2022）06-1079-05

Clinical Study of Minimally Iinvasive Modified Double Button Metal Plate Combined with High-Strength Fiber to Repair Coracoclavicular Ligament in the Treatment of Acromioclavicular Joint Dislocation Combined with Coracoclavicular Ligament Tear*

QI Zhi-yi[1], HU Jie-liang[1], ZHOU Bao-jun[1], GAO Fu-jun[1], LV Hong-yan[1], ZHAO Yan[2]

(1 Department of Joint Surgery, The Third Affiliated Hospital of Gansu University of Traditional Chinese Medicine, Baiyin, Gansu, 730900, China; 2 Department of Orthopaedics, The Second Hospital of Lanzhou University, Lanzhou, Gansu, 730030, China)

ABSTRACT Objective: To investigate the clinical effect of minimally invasive modified double button metal plate combined with high-strength fiber to repair coracoclavicular ligament in the treatment of acromioclavicular joint dislocation combined with coracoclavicular ligament tear. **Methods:** A prospective randomized case-control study was used to select 64 patients with acromioclavicular joint dislocation combined with coracoclavicular ligament tear who were admitted to our hospital from March 2017 to June 2019. Patients were divided into two groups by random number table method: control group (n=32) and observation group (n=32). The treatment plan of the control group was AO clavicular hook plate internal fixation, and the treatment plan of the observation group was minimally invasive modified double button metal plate combined with high strength fiber repair coracoclavicular ligament. Operation related indicators, postoperative shoulder Constant score, visual analogue scale (VAS) and complications were compared between the two groups. **Results:** Compared with the control group, the operation time in the observation group was significantly longer, the pain disappeared time and hospitalization cost were reduced ($P<0.05$), and there was no significant difference in postoperative hospitalization time between the two groups ($P>0.05$). VAS score of shoulder joint in the observation group at 3 months after operation was lower than that of the control group ($P<0.05$), and Constant score of shoulder joint in the observation group at 3 months and 1 year after operation was significantly higher than that in the control group ($P<0.05$). There was no statistical significance in the incidence of complications between the two groups at 3 months and 1 year after operation ($P>0.05$). **Conclusion:** The minimally invasive modified double button metal plate combined with high-strength fiber to repair coracoclavicular ligament in the treatment of acromioclavicular joint dislocation combined with coracoclavicular ligament tear is more consistent with anatomical characteristics, which can relieve shoulder pain, and promote the recovery of shoulder function.

Key words: Modified double button metal plate; High strength fiber; Acromioclavicular joint dislocation; Coracoclavicular ligament tear; Clinical effect

Chinese Library Classification(CLC): R684.7; R687 Document code: A

Article ID: 1673-6273(2022)06-1079-05

* 基金项目：甘肃省自然科学基金项目(1310RJZA053)；白银市第一人民医院院级科研项目（2019YK-12）

作者简介：祁志轶（1976-），男，本科，副主任医师，研究方向：关节外科，E-mail: dqiezi@163.com

(收稿日期：2021-09-06 接受日期：2021-09-30)

前言

肩锁关节脱位是一种多发于中青年男性或运动员的骨科常见临床疾病[1,2],手术治疗常见方法为解剖钢板固定、克氏针结合张力带固定及锁骨钩钢板固定等[3-5],其中锁骨钩钢板内固定应用在肩关节脱位方面的疗效已得到既往较多学者肯定,但锁骨钩钢板内固定存在并发症发生率（主要有锁骨钩滑脱、肩关节慢性疼痛等）较高、肩峰撞击痛、肩部活动受限等不足[6-8]。微创双纽扣型金属接骨板结合高强度纤维材料修复是近年来在运动医学领域新兴的仿生学内固定方式,对于韧带修复有着传统内固定方式无法比拟的优点,具有微创、强度高、弹性微动、机械稳定性好、避免二次取出等优势[9],但也存在钢板规格有限,部分患者存在复位不佳或过度复位等情况。本研究中选取 64 例肩锁关节脱位合并喙锁韧带撕裂患者，探究微创改良双纽扣型金属接骨板结合高强度纤维修复喙锁韧带与传统 AO 锁骨钩钢板内固定方式的优劣,现报道如下。

1 资料与方法

1.1 一般资料

将 2017 年 3 月 ~2019 年 6 月我院收治的肩锁关节脱位合并喙锁韧带撕裂患者 64 例作为研究对象,纳入标准[10]:① 年龄 18~60 岁；② 完全性肩锁关节脱位者，并经 X 线检查确诊;③ Rockwood 分型为Ⅲ~Ⅴ型;④ 受伤至手术时间＜3 周;⑤ 无手术禁忌症;⑥ 首次、单侧、新鲜肩锁关节脱位;⑦ 患者及家属均签署知情同意书,并自愿参与本研究。排除标准:① 既往存在颈椎病、外侧肩关节手术史者;② 合并其他部位损伤如锁骨、肩胛骨;③ 合并血管、神经损伤,术后可能对功能恢复造成不良影响者;④ 陈旧性肩锁骨关节脱位者。采用前瞻性随机病例对照的研究方法,所有患者按随机数字表法分为对照组(n=32)和观察组(n=32)。两组患者一般资料见表 1,两组患者性别、年龄、受伤类型、Rockwood 分型、受伤至手术时间、损伤侧别比较无差异(P>0.05),基线资料均衡可比。本研究经本院伦理委员会批准 (编号:YL-KY-2019-027)。

表 1 两组一般资料的比较

Table 1 Comparison of two groups of general data

Groups	Gender (male/female)	Average age (years)	Injury type			Rockwood typing			Time from injury to operation	Injury side	
			Fall and hurt oneself	Sports injury	Traffic injury	Type Ⅲ	Type Ⅳ	Type Ⅴ		Left	Right
Observation group(n=32)	24/8	42.72±8.71	14	10	8	13	10	9	9.35±2.73	19	13
Control group(n=32)	22/10	43.14±7.42	13	9	10	11	8	13	10.42±2.81	20	12
x^2/t	0.309	0.149	0.312			1.116			1.600		0.066
P	0.578	0.882	0.856			0.572			0.115		0.798

1.2 方法

对照组治疗方案为 AO 锁骨钩钢板内固定,麻醉方式为臂丛或颈丛神经阻滞麻醉,取沙滩椅位,患肩抬高,头部偏向健侧。施术者于患者肩锁关节及锁骨外侧作弧形切口约 5~8 cm,内侧在锁骨中点停止，充分暴露锁骨外侧端及肩锁骨关节,将肩锁关节利用手法复位，利用 C 臂 X 线机确认肩锁关节复位成功后,应用两根克氏针(直径为 1.5 mm)临时固定;然后沿锁骨远端后缘将 AO 锁骨钩钢板(3~6 孔)外侧钩从关节外插入肩峰下,采用透视确认锁骨钩钢板位置无误,则在锁骨钩钢板应用螺钉 4~6 枚固定至锁骨,斜方肌及三角肌联合腱膜缝合完成,逐层关闭切口,常规行硅胶引流管放置,术毕。观察组的治疗方案为微创改良双纽扣型金属接骨板结合高强度纤维修复喙锁韧带，麻醉方式及患者体位同上。于锁骨远端作长度约 2.0 cm 横切口,手法复位肩锁关节,利用 C 臂 X 线机确认肩锁关节复位成功后,行克氏针固定并连接关节镜器械,取肩关节后方及前上入路,使喙突根部充分暴露,行肩锁关节软骨盘清理,从锁骨上缘中部至喙突根部中点用前交叉定位器作直径垂直骨道约 2.5 mm,根据患者的情况选择带袢纽扣钢板,应用 2 根 2 号不可吸收线分别穿过纽扣钢板 1、4 孔;选择对折胸科钢丝(直径 1.0 mm),将胸科钢丝对折端穿过喙突骨隧道,然后将已穿过纽扣钢板的 2 号不可吸收线在钢丝环上与胸科钢丝缠绕,并在喙突上端处抽取钢丝,从喙突上端将其拉出,在喙突骨孔下横向固定钢板，用同样方法将 2 根缝线穿过锁骨的骨隧道、喙突锁骨间的软组织隧道,在锁骨外侧上方将缝线穿出。再次取一块纽扣钢板,应用 2 根 2 号不可吸收线分别穿过纽扣钢板 1、4 孔在锁骨上端固定钢板;其外侧孔穿出 2 根 5 号爱惜邦聚酯纤维缝线,将其固定于锁骨表面,而后解剖重建斜方肌韧带和锥状韧带,拔除克氏针,行斜方肌、三角肌筋膜、肩锁关节囊修复,再次检查肩锁骨韧带是否缝合良好,透视确认建锁骨关节复位良好,常规行硅胶引流管放置,缝合切口,术毕。所有患者均由同一主刀医师进行手术,患者于术后 4 周应用前臂悬吊带悬吊保护,术后 2~4 周患者可进行非负重主动功能训练,4周后患者可开始进行抗阻训练,以无痛为限进行活动。患者出院后定期门诊随访,并由同一康复指导人员予以患者同一康复方案的功能康复训练,由专人负责对患者术后观察指标及随访阶段的各评分进行评估记录。

1.3 观察指标

① 比较两组手术时间、术后住院时间、疼痛消失时间,比较

两组住院费用；① 比较两组术前、术后 3 个月及术后 1 年肩关节疼痛程度，采用疼痛视觉模拟评分（VAS）进行评价[11]，分数为 0 表示无痛，分数≤ 4 分但高于 0 分表示轻度疼痛，分数 5~6 分表示中度疼痛，分数≥ 7 分表示重度疼痛；① 比较两组术前、术后 3 个月及术后 1 年肩关节 Constant 评分，采用 Constant 肩关节评分系统评价肩锁关节脱位合并喙锁韧带撕裂患者肩关节功能[12]，该系统总分为 100 分，包括两个主观评价指标：疼痛和日常活动，分值分别为 15 分和 20 分；两个客观指标：主动运动范围和力量，分值分别为 40 分和 25 分，总分分数越高表示患者肩关节功能恢复越好；① 比较两组术后 1 年内并发症。

1.4 统计学方法

应用 SPSS 22.0 分析数据，以率(%)表示计数资料，使用 x^2 检验；符合正态分布的计量资料以（$\bar{x}\pm s$）表示，进行 t 检验，检验水准为α=0.05。

2 结果

2.1 比较手术相关指标

观察组手术时间较对照组显著延长（$P<0.05$），疼痛消失时间、住院费用与对照组比较有显著性差异（$P<0.05$），而术后住院时间两组未见显著性差异（$P>0.05$）。见表 2。

表 2 两组手术相关指标的比较（$\bar{x}\pm s$）

Table 2 Comparison of operation related indicators between the two groups（$\bar{x}\pm s$）

Groups	Operation time（min）	Postoperative hospitalization time（d）	Pain disappeared time（d）	Hospitalization cost（yuan）
Observation group（n=32）	139.46± 29.63	5.23± 1.32	2.51± 1.23	19760.56± 1325.74
Control group（n=32）	90.17± 25.34	5.64± 1.58	4.26± 1.07	22630.55± 1995.23
t	7.162	0.173	6.156	6.780
P	0.000	0.864	0.000	0.000

2.2 比较肩关节 VAS 评分

两组患者均随访 1 年，无失访病例。两组患者术后肩关节 VAS 评分逐渐降低（$P<0.05$），两组术前、术后 1 年肩关节 VAS 评分比较无统计学差异（$P>0.05$），术后 3 个月观察组肩关节 VAS 评分低于对照组（$P<0.05$）。见表 3。

表 3 两组肩关节 VAS 评分的比较（$\bar{x}\pm s$，分）

Table 3 Comparison of VAS score of shoulder joint between the two groups（$\bar{x}\pm s$, score）

Groups	Before operation	3 months after operation	1 year after operation
Observation group（n=32）	4.74± 1.29	1.51± 0.62①	1.31± 0.33①②
Control group（n=32）	4.83± 1.32	2.28± 0.65①	1.40± 0.32①②
t	0.308	4.909	1.333
P	0.759	0.000	0.187

Note: compared with before operation, ① $P<0.05$. Compared with 3 months after operation, ② $P<0.05$.

2.3 两组肩关节 Constant 评分的比较

术前两组肩关节 Constant 评分比较无统计学差异（$P>0.05$），两组患者术后肩关节 Constant 评分均较术前显著升高（$P<0.05$），术后 3 个月、术后 1 年观察组肩关节 Constant 评分均高于对照组（$P<0.05$）。见表 4。

表 4 两组肩关节 Constant 评分的比较（$\bar{x}\pm s$，分）

Table 4 Comparison of Constant score of shoulder joint between the two groups（$\bar{x}\pm s$, score）

Groups	Before operation	3 months after operation	1 year after operation
Observation group（n=32）	61.64± 7.42	79.84± 9.31①	90.34± 9.05①②
Control group（n=32）	61.31± 7.80	68.46± 8.62①	79.73± 9.42①②
t	0.158	5.046	4.583
P	0.875	0.000	0.000

Note: compared with before operation, ① $P<0.05$. Compared with 3 months after operation, ② $P<0.05$.

2.4 比较术后并发症

术后 3 个月观察组出现肩部持续性疼痛 2 例，复位丢失 1 例；对照组出现肩部持续性疼痛 6 例，未出现复位丢失病例；术后1 年复查 X 线，观察组出现内固定物松动但无移位 2 例；对照组出现钢板移位但无出现钢板断裂有 3 例。观察组和对照组术后 3 个月并发症发生率分别为 9.38%（3/32）、18.75%（6/32），

术后 1 年并发症发生率分别为 6.25%(2/32)、9.38%(3/32),比较差异均无统计学意义(x^2=1.164、0.217,P=0.281、0.641)。

2.5 典型病例

观察组:44 岁男性左肩锁关节脱位(Ⅲ度),经微创改良双纽扣型金属接骨板结合高强度纤维修复喙锁韧带治疗,术后 3 日患者即无明显疼痛,肩关节活动范围基本正常。术前和术后 X 线片详见图 1A 和图 1B。对照组:29 岁女性左肩锁关节脱位(Ⅲ度),经 AO 锁骨钩钢板内固定治疗,患者术后 3 日仍疼痛明显,左肩关节上举困难。术前和术后 X 线片详见图 2C 和图 2D。

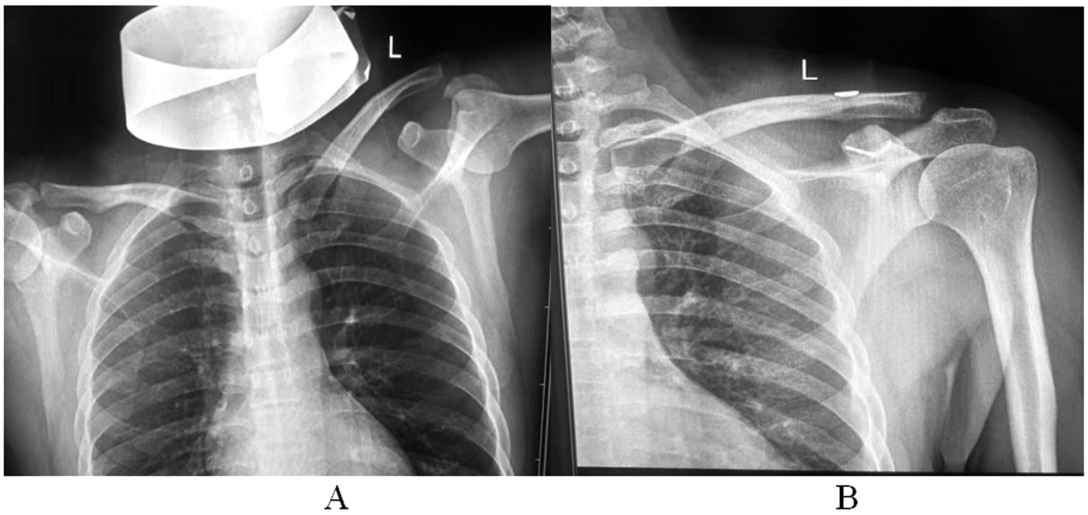

图 1 观察组术前后的 X 线片

Fig.1 X-ray film before and after operation in the observation group

Note: A: Preoperative X-ray showed dislocation of left acromioclavicular joint; B: The X-ray film showed that the reduction of acromioclavicular joint was good at 3 days after operation, and there was no space occupying under the acromion.

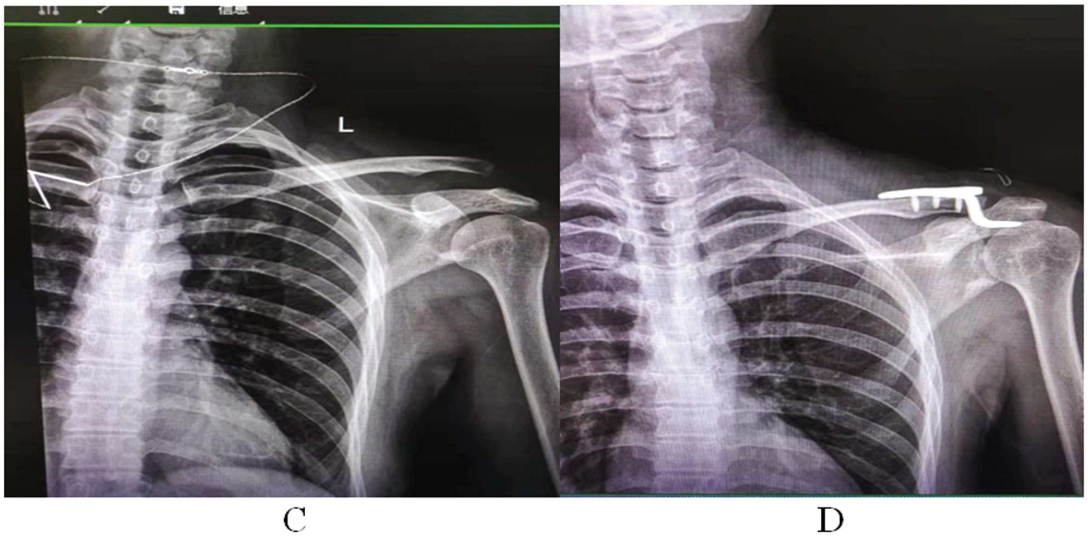

图 2 对照组术前后的 X 线片

Fig.2 X-ray film before and after operation in the control group

Note: C: Preoperative X-ray film showed dislocation of left acromioclavicular joint; D: X-ray film showed space occupying under the acromion and difficulty in lifting the left shoulder joint at 3 days after operation.

3 讨论

肩锁关节稳定性的维持主要通过以下组织:① 关节囊及其周围组织组成的韧带;② 由喙突延伸至锁骨形成的喙突锁骨韧带;③ 斜方肌及三角肌附着肌腱组织[13-15]。在肩锁关节完全脱位尤其是在 RockwoodⅢ~Ⅴ型肩锁关节脱位损伤中,喙锁韧带断裂导致肩锁关节稳定性变差[16,17],在肩峰部位受重力下移,受斜方肌等肌肉组织牵引导致锁骨上移,形成了多种临床脱位症状,目前普遍认为恢复韧带连续性是恢复肩锁关节稳定性的关键之一。目前,早期治疗手段主要选取克氏针结合张力带内固定,多数学者指出克氏针具有价格及操作技术上的优势,但随着研究的不断深入,发现克氏针破坏了肩锁关节的纤维软骨盘、限制肩锁关节微动效应等,导致关节功能受限、创伤性关节炎[18-20]。锁骨钩板的应用为肩锁关节的治疗开创了一条新的路径,具有固定强度高、提高肩锁关节复位水平等优势,但也存在肩峰撞击锁骨钩、肩峰溶解、肩关节内组织坏死等问题[21-23]。

随着目前微创技术的不断q发展,采用双纽扣型金属接骨板法治疗肩锁关节脱位已广泛在临床开展,纽扣型金属接骨板带袢内固定系统是近年来在运动医学领域新兴的仿生学内固定方式[24,25],对于韧带修复有着传统内固定方式无法比拟的优点:首先能够动力性解剖重建损伤的韧带,为损伤韧带的瘢痕形成和愈合创造了充分的条件,并有足够的固定强度和弹性微动,再脱位的几率小;第二,疼痛轻微,粘连范围小,为术后早期进行关节功能康复训练提供了机械稳定性[26-28];最后,依靠安全的组织相容性免除了二次取出手术。李钧等研究显示[29],采用纽扣法对喙锁韧带进行修复后其强度高于原先的40%左右,同时纽扣法具有更小创伤及出血量少的优势,复位效果更好。本研究结果显示,观察组患者疼痛消失时间、术后3个月VAS评分及住院费用低于对照组,说明双纽扣型金属接骨板具有疼痛更轻、住院费用更低的优势。

与对照组比较,观察组术后并发症发生率降低,观察组术后3个月及1年肩关节Constant评分均高于对照组。本研究中采用微创改良双纽扣型金属接骨板结合高强度纤维修复喙锁韧带,较以往双纽扣型接骨板不同之处在于双纽扣型钢板与高强度纤维的连接方式采取双8字结合, 双向定位通道一次成型,进一步增强固定强度,增加肩锁关节稳定性。本研究分析后认为改良双纽扣型金属接骨板结合高强度纤维方案具有以下优势:① 以原韧带的解剖位置作为固定位置,具有更强的早期稳定性,患者进行关节外展或上举时肩锁关节具有一定的活动度;② 韧带重建时采用钢板与高强度纤维的双8字缝合,能够最大程度分散关节应力,提高固定强度与关节稳定性[30];③ 手术过程中对肩锁关节及其毗邻组织损伤较小,利于患者术后关节囊及韧带的恢复,同时对患者早期功能锻炼影响较小。

综上所述,采用微创改良双纽扣型金属接骨板结合高强度纤维修复喙锁韧带治疗肩锁关节脱位合并喙锁韧带撕裂更符合解剖学特点,可减轻肩关节疼痛、促进肩关节功能恢复,但本研究中亦存在随访时间过短、样本量过小等不足,对患者远期疗效及并发症发生情况有待更大样本、更长时间的多中心研究开展。

参 考 文 献(References)

[1] Leite MJ, Maia Dias C, Nunes B, et al. A Technique for a More Accurate Acromioclavicular Joint Reduction in Arthroscopic Coracoclavicular Stabilization of Acromioclavicular Joint Dislocation [J]. Arthrosc Tech, 2021, 10(9): e2157-e2164

[2] Xu D, Shi Y, Luo P, et al. Influential factors of subacromial impingement syndrome after hook plate fixation for acromioclavicular joint dislocation: A retrospective study [J]. Medicine (Baltimore), 2021, 100(23): e26333

[3] Yoon JP, Lee YS, Song GS, et al. Morphological analysis of acromion and hook plate for the fixation of acromioclavicular joint dislocation [J]. Knee Surg Sports Traumatol Arthrosc, 2017, 25(3): 980-986

[4] 胡建华, 李帮春. 锁骨钩钢板与克氏针张力带固定治疗肩锁关节脱位的疗效分析[J]. 重庆医学, 2008, 37(10): 1037-1038,封3

[5] Koh KH, Shin DJ, Hwang SM. Crossbar Technique for the Failed Clavicular Hook Plate Fixation in an Acute Acromioclavicular Joint Dislocation: Salvage for Acromial Fracture after Clavicular Hook Plate[J]. Clin Shoulder Elb, 2019, 22(3): 149-153

[6] Pan X, Lv RY, Lv MG, et al. TightRope vs Clavicular Hook Plate for Rockwood III-V Acromioclavicular Dislocations: A Meta-Analysis [J]. Orthop Surg, 2020, 12(4): 1045-1052

[7] Hemmann P, Koch M, Gühring M, et al. Acromioclavicular joint separation treated with clavicular hook plate: a study of radiological and functional outcomes [J]. Arch Orthop Trauma Surg, 2021, 141(4): 603-610

[8] 郭培义, 谢建鸿, 黄安劲, 等. Tightrope系统与锁骨钩钢板系统治疗肩锁关节脱位的效果比较[J]. 广东医学, 2019, 40(15): 2225-2228

[9] 郭徽灵, 胡世平, 吴宏, 等. 微创双切口TightRope纽扣带袢双钛板内固定治疗Tossy Ⅲ型肩锁关节脱位[J].中国骨与关节损伤杂志, 2017, 32(5): 521-522

[10] 陈科, 王济纬, 周明平, 等. 关节镜下TightRope纽扣钢板内固定治疗Rockwood Ⅲ型肩锁关节脱位 [J]. 中国骨与关节损伤杂志, 2019, 34(3): 294-296

[11] Faiz KW. VAS--visual analog scale [J]. Tidsskr Nor Laegeforen, 2014, 134(3): 323

[12] Hirschmann MT, Wind B, Amsler F, et al. Reliability of shoulder abduction strength measure for the Constant-Murley score [J]. Clin Orthop Relat Res, 2010, 468(6): 1565-1571

[13] Shen G, Sun S, Tang C, et al. Comparison of the TightRope system versus hook plate in acute acromioclavicular joint dislocations: a retrospective analysis[J]. Sci Rep, 2021, 11(1): 11397

[14] 马延辉, 董喆, 王磊, 等. Endobutton带袢钢板治疗陈旧性Ⅲ型肩锁关节脱位疗效分析 [J]. 现代生物医学进展, 2015, 15(36): 7101-7103, 7167

[15] Wang J, Cui Y, Zhang Y, et al. Acute high-grade acromioclavicular joint dislocation patients treated with titanium cable insertion under a homemade guider[J]. J Orthop Surg Res, 2021, 16(1): 287

[16] 刘中帆, 曾浩, 裴泳榕, 等. 关节镜下细骨道双Endobutton钢板联合Fiberwire缝线治疗Rockwood Ⅲ～Ⅴ型肩锁关节脱位[J]. 中华肩肘外科电子杂志, 2021, 9(2): 142-147

[17] 何洁铭, 王嘉. 急性肩锁关节脱位Rockwood Ⅲ～Ⅴ型手术治疗中锁骨钩钢板和袢钢板应用效果的比较分析[J]. 中华肩肘外科电子杂志, 2020, 8(1): 11-15

[18] Kim JY, Bryant S, Gardner B, et al. Distal Clavicle Excision for Acromioclavicular Joint Osteoarthritis Using a Fluoroscopic Kirschner Wire Guide[J]. Arthrosc Tech, 2021, 10(2): e359-e365

[19] Ko HY, Lee KW. Contralateral migration of Kirschner wire from right acromioclavicular joint to left side of neck: a case report [J]. J Med Case Rep, 2019, 13(1): 375

[20] 燕好军, 黄林海, 於睿, 等. 带线铆钉结合克氏针多轴固定治疗肩锁关节脱位[J]. 临床骨科杂志, 2015, 18(2): 152-152

[21] Karia M, Al-Hadithy N, Tytherleigh-Strong G. Recurrent acromioclavicular joint dislocation with an associated coracoid fracture following acromioclavicular joint reconstruction [J]. Ann R Coll Surg Engl, 2020, 102(6): e136-e140

[22] Chang HM, Hong CK, Su WR, et al. Comparison of clavicular hook plate with and without coracoclavicular suture fixation for acute acromioclavicular joint dislocation [J]. Acta Orthop Traumatol Turc, 2019, 53(6): 408-413

[23] Vajapey SP, Bong MR, Peindl RD, et al. Evaluation of the Clavicle Hook Plate for Treatment of Acromioclavicular Joint Dislocation: A Cadaveric Study[J]. J Orthop Trauma, 2020, 34(1): e20-e25

(下转第1092页)

(3): 11

[13] Chen J, Li R, Chen J, et al. Acute cerebral infarction with acute myocardial infarction due to patent foramen ovale: A case re port [J]. Medicine (Baltimore), 2020, 99(19): e20054

[14] Clarençon F, Baronnet F, Shotar E, et al. Should posterior cerebral artery occlusions be recanalized? Insights from the Trevo Registry[J]. Eur J Neurol, 2020, 27(5): 787-792

[15] Sun Z, Xu Q, Gao G, et al. Clinical observation in edaravone treatment for acute cerebral infarction[J]. Niger J Clin Pract, 2019, 22(10): 1324-1327

[16] Kitajima A, Otsuka Y, Lefor AK, et al. Acute cerebral infarction in a patient with an epidural catheter after left upper lobectomy: a case report[J]. BMC Anesthesiol, 2019, 19(1): 27

[17] Hillman T C, Matei N, Tang J, et al. Developing a standardized system of exposure and intervention endpoints for isoflurane in preclinical stroke models[J]. Korean J Radiol, 2019, 9(1): 46-51

[18] Nal Y, Veliolu M, Demir U, et al. Akut inme hastalarnda Sofia katater ile direkt aspirasyon ynteminin sonular Outcomes of direct aspiration method with Sofia catheter in acute stroke patients [J]. Cukurova Med J, 2020, 45(2): 455-460

[19] Dong R, Huang R, Wang J, et al. Effects of Microglial Activation and Polarization on Brain Injury After Stroke [J]. Eur J Clin Pharmacol, 2021, 12(9): 620948-620954

[20] Ko CC, Liu HM, Chen TY, et al. Prediction of mTICI 3 recanalization and clinical outcomes in endovascular thrombectomy for acute ischemic stroke: a retrospective study in the Taiwan registry [J]. Neurol Sci, 2021, 42(6): 2325-2335

[21] Hasumi K, Suzuki E. Impact of SMTP Targeting Plasminogen and Soluble Epoxide Hydrolase on Thrombolysis, Inflammation, and Ischemic Stroke[J]. Int J Mol Sci, 2021, 22(2): 114-119

[22] Kim J S. Role of Blood Lipid Levels and Lipid-Lowering Therapy in Stroke Patients with Different Levels of Cerebral Artery Diseases: Reconsidering Recent Stroke Guidelines [J]. Biomed Res Int, 2021, 23 (2): 149-161

[23] Hui, Li, Jian-Feng, et al. Successful Thrombectomy Using Sofia (6F) PLUS Catheter in Acute Stroke Patient with Coincident Proximal Unruptured Aneurysm - ScienceDirect [J]. World Neurosurgery, 2019, 132(C): 245-250

[24] Madden G R, Shirley D A, Townsend G, et al. Case Report: Lower Gastrointestinal Bleeding due to Entamoeba histolytica Detected Early by Multiplex PCR: Case Report and Review of the Laboratory Diagnosis of Amebiasis[J]. Am J Trop Med Hyg, 2019, 101(6): 1380-1383

[25] Lee J S, Hwang Y H, Sohn S I. Factors Contributing to an Efficacious Endovascular Treatment for Acute Ischemic Stroke in Asian Population[J]. Neurointervention, 2021, 16(2): 91-110

[26] Li X, Zheng J. Mechanical thrombectomy for middle cerebral artery occlusion associated with ovarian hyperstimulation syndrome: case report and review of the literature [J]. Ann Palliat Med, 2021, 10(3): 3504-3509

[27] Terasawa Y, Sakai K, Komatsu T, et al. Microbleeds of Lacunar Infarction and Middle Cerebral Artery Flow Velocity of Branch Atheromatous Disease Are Essential Factors of Stroke Etiology[J]. Eur Neurol, 2019, 81(1-2): 19-23

[28] Liang T Y, Peng S Y, Ma M, et al. Protective effects of sevoflurane in cerebral ischemia reperfusion injury: a narrative review [J]. Med Gas Res, 2021, 11(4): 152-154

[29] Naidoo D. Decompressive craniotomy for malignant middle cerebral artery infarction: The quest for an African perspective[J]. Surg Neurol Int, 2021,12(8): 200-209

[30] Maciorkowska M, Musiałowska D, Małyszko J. Adropin and irisin in arterial hypertension, diabetes mellitus and chronic kidney disease[J]. Adv Clin Exp Med, 2019, 28(11): 1571-1575

[31] Chen Z X, Xu Q Q. Borneol for Regulating the Permeability of the Blood-Brain Barrier in Experimental Ischemic Stroke: Preclinical Evidence and Possible Mechanism[J]. Mediators Inflamm, 2019, 20(19): 36737-36741

[32] Jasaszwili M, Billert M, Strowski MZ, et al. Adropin as A Fat-Burning Hormone with Multiple Functions-Review of a Decade of Research. Molecules, 2020, 25(3): 549

[33] Cooke J, Maingard J, Chandra R V, et al. Acute middle cerebral artery stroke in a patient with a patent middle cerebral artery[J]. Neurol Clin Pract, 2019, 9(3): 250-255

(上接第 1083 页)

[24] 王进, 吴刚, 江亚, 等. 纽扣钢板与带袢钢板治疗肩锁关节脱位的疗效比较[J]. 临床骨科杂志, 2016, 19(2): 227-231

[25] 刘勇, 朱义用. 微小切口复位 Tight Rope 纽扣钢板内固定治疗急性 Rockwood Ⅲ型肩锁关节脱位的疗效分析 [J]. 中华解剖与临床杂志, 2021, 26(1): 98-102

[26] 李文俊, 孙健, 程飚, 等. 双带袢纽扣钢板技术重建喙锁韧带治疗完全性肩锁关节脱位的疗效分析 [J]. 中国现代手术学杂志, 2019, 23(1): 35-39

[27] 吴毛, 严松鹤, 俞云飞, 等. 可调锁扣 TightRope 微创重建喙锁韧带治疗 RockwoodⅢ型肩锁关节脱位[J]. 中华创伤杂志, 2019, 35(7): 631-637

[28] 张胜杰, 王哲, 崔继君. 带袢纽扣钢板治疗 TossyⅢ型肩锁关节脱位的临床研究 [J]. 湖南师范大学学报（医学版）, 2017, 14(1): 159-161

[29] 李钧, 李徽, 汪志群. Tightrope 带袢钢板双束重建喙锁韧带治疗 TossyⅢ型肩锁关节脱位[J]. 临床骨科杂志, 2018, 21(5): 637

[30] 刘义军, 魏爱淳, 魏伟. TightRope 袢钢板重建喙锁韧带治疗肩锁关节脱位[J]. 临床骨科杂志, 2018, 21(3): 301-302