doi: 10.13241/j.cnki.pmb.2021.23.010

·临床研究·

IgA 肾病患者扁桃体中树突状细胞和高内皮小静脉关系的研究 *

余海静[1] 汪 琳[2] 张 丹[2] 王志斌[2] 刘 阳[2△]

（1 华中科技大学同济医学院附属同济医院感染科 湖北 武汉 430030；
2 华中科技大学同济医学院附属同济医院耳鼻咽喉 - 头颈外科 湖北 武汉 430030）

摘要 目的：探讨 IgA 肾病（IgA nephropathy，IgAN）患者扁桃体树突状细胞（dendritic cells，DCs）与高内皮小静脉(High endothelial venules, HEVs)的关系。**方法：**我们检测了 25 例 IgAN 患者的扁桃体，并以复发性扁桃体炎（Recurrent tonsilitis, RT）患者的扁桃体 22 例作为对照。用免疫组化方法检测 DCs 标志物 CD208，用实时聚合酶链反应检测淋巴毒素 β（ Lymphotoxin β，LT-β）mRNA 水平，用 Hematoxylin-eosin 染色确定 HEVs。**结果：**IgAN 患者扁桃体 CD208+DCs 明显高于对照组（$P<0.001$）。IgAN 患者扁桃体 HEVs 明显高于对照组（$P<0.001$）。此外，IgAN 患者扁桃体 LT-mRNA 水平明显高于对照组（$P<0.001$）。IgAN 扁桃体中 CD208+DC 与 HEVs 明显成正相关（r=0.7427，$P<0.001$）。**结论：**扁桃体 CD208+DCs 可能通过 HEVs 导致 IgAN 患者扁桃体免疫的异常而促进肾脏疾病的发展。

关键词：树突状细胞；IgA 肾病；扁桃体切除术

中图分类号：R-33；R692；R766.18 **文献标识码：**A **文章编号：**1673-6273(2021)23-4450-04

The Relationship between Dendritic Cells and High Endothelial Venules in Tonsils of Patients with IgA Nephropathy*

YU Hai-jing[1], WANG Lin[2], ZHANG Dan[2], WANG Zhi-bin[2], LIU Yang[2△]

(1 Department of Infectious disease, Tongji hospital, Tongji medical college, Huazhong University of Science and Technology, Wuhan, Hubei, 430030, China; 2 Department of Otolaryngology-Head & Neck Surgery, Tongji hospital, Tongji medical college, Huazhong University of Science and Technology, Wuhan, Hubei, 430030, China)

ABSTRACT Objective: To investigate the relationship between tonsil dendritic cells（DCs）and high endothelial venules (HEVs) in tonsils of patients with IgA nephropathy (IgAN). **Methods:** The tonsils of 25 patients with IgAN and 22 patients with recurrent tonsilitis（RT）were examined and compared. The DC marker CD208 was analyzed by immunohistochemistry. The level of lymphotoxin β (LT-β) mRNA was detected by real-time polymerase chain reaction. Hematoxylin-eosin staining was used to identify HEVs. **Results:** CD208 + DCs of tonsils in IgAN patients was significantly higher than that in the control group（$P<0.001$）. The HEVs of tonsils in IgAN patients were significantly higher than those in the control group（$P<0.001$）. In addition, the level of LT-β mRNA in patients with IgAN was significantly higher than that in the control group（$P<0.001$）. CD208 + DC was positively correlated with HEVs in tonsils of IgAN patients（r=0.7427, $P<0.001$). **Conclusions:** CD208 + DCS in tonsil may play a role in the pathogenesis of IgAN through HEVs. The results of this study support the therapeutic significance of tonsillectomy in patients with IgAN.

Key words: Dendritic cells; IgA nephropathy; Tonsillectomy

Chinese Library Classification(CLC): R-33; R692; R766.18 Document code: A

Article ID:1673-6273(2021)23-4450-04

前言

IgA 肾病(IgA nephropathy, IgAN)是肾小球系膜区以 IgA 沉积为主，以血尿为主要临床表现的原发性肾小球肾炎。IgAN 临床表现多样化，预后相差甚远，发病机制至今仍有许多不明之处，而扁桃体炎被认为引起 IgAN 的因素之一，IgA 肾病发作前常有扁桃体炎等病史，在扁桃体感染后常出现肉眼血尿或尿检加重，因此 IgAN 与扁桃体的关系一直备受人们的关注[1-5]。扁桃体切除术对 IgAN 的疗效已被广泛认识，但扁桃体免疫导致肾小球肾炎的机制尚不清楚[6-9]。树突状细胞（Dendritic cells，DCs）是最有效的抗原提呈细胞，其参与 IgAN 的发病机制已被一些报道所证实。在 IgAN 动物模型中观察到 DCs 粘膜激活后肾损伤恶化[10]，据报道 IgAN 患者 DCs 上 B 细胞激活因子的表达明显高于对照组[11]。这些报道表明 DCs 促进 IgAN 的发展。

* 基金项目：国家自然科学基金项目（81770982；81300812）

作者简介：余海静（1979-），女，博士后，主治医师，主要研究方向：肝脏免疫，E-mail：yhjmarry@hotmail.com

△ 通讯作者：刘阳（1979-），男，硕士生导师，副教授，主要研究方向：局部粘膜免疫，E-mail：noah_05@sina.com，电话：027-83663809

（收稿日期：2021-01-16 接受日期：2021-02-14）

高内皮微静脉(High endothelial venules, HEVs)是一种扁桃体及其它淋巴器官专于淋巴细胞募集的血管[12-14]。最近发现产生淋巴毒素β(Lymphotoxin β,LT-β)的树突状细胞与肿瘤相关的HEVs之间相互作用[15]。研究发现LT-β在以HEVs高密度为特征的乳腺癌中特异性高表达,DCs是乳腺癌微环境中LT-β的主要产生者。此外,肿瘤相关的HEVs周围常有成熟的树突状细胞簇,DC-LAMP+DC的丰度与肿瘤相关的HEVs的密度密切相关[15]。DCs与HEV共培养实验表明DCs对HEV内皮细胞的作用是直接的,需要LTβ受体依赖性信号[15]。本研究旨在探讨IgAN患者扁桃体中DCs和HEVs的关系,结果报道如下。

1 材料与方法

1.1 临床资料

IgAN组:2004年7月至2017年6月在华中科技大学同济医学院附属同济医院耳鼻咽喉-头颈科行扁桃体切除术,男15例、女10例,年龄19-76岁(平均45±5.5岁),病程2.5个月～4.5年。诊断标准:根据肾脏活检结果,典型病理学检查可见以IgA为主的免疫复合物沉积在肾小球系膜区。组织学诊断基于光镜和免疫荧光结果。排除标准是诊断继发性IgAN疾病(如IgA血管炎、狼疮性肾炎)和类固醇或免疫抑制治疗。患者有蛋白尿和血尿,尿蛋白为1.30±0.60 g/d,血尿为45.5±30.8/高倍视野。血清肌酐为98.5±22.9 μmol/L。无急性扁桃体炎病史。

RT组:复发性扁桃体炎(Recurrent tonsilitis, RT),诊断标准:扁桃体急性炎症反复发作,每年发作4次以上。男14例、女8例,年龄15～64岁,平均22±11岁。患者肾功能正常,无血尿或蛋白尿史,无急性扁桃体炎发作史。病程2.5～15年。

1.2 Hematoxylin-eosin 染色

(1)扁桃体组织切片脱蜡,脱蜡二甲苯Ⅰ、Ⅱ各10分钟。(2)覆水,100%(Ⅰ、Ⅱ)、90%、80%、70%酒精各5分钟,自来水冲洗5分钟×3。(3)苏木精染色5分钟,根据染色情况,可以适当增加或减少染色时间,流水冲洗。(4)5%乙酸分化1分钟。(5)伊红染色1分钟,流水冲洗。(6)脱水:70%、80%、90%、100%酒精各10秒,二甲苯1分钟,封片。

1.3 免疫组织化学

扁桃体组织切片脱蜡,抗原修复,正常小牛血清封闭30分钟。然后用兔抗CD208多克隆抗体(1:200;武汉博士德生物工程有限公司)固定,在37℃下孵育4小时。加入小鼠抗兔多克隆抗体(1:300稀释液,武汉博士德生物工程有限公司),37℃孵育1小时。用正常血清代替原抗体进行阴性对照。计数,稍加修改[12]。阳性判断标准:细胞胞浆或胞核有棕黄色物质表达。fgl2阳性细胞的表达结果为细胞/高倍视野(Cell/HP)[12-14]。

1.4 实时定量 PCR

用实时定量PCR检测扁桃体组织LT-β mRNA表达水平,具体参照以往文献方法进行[8]。引物序列如下:LT-β上游引物,5'-GAG GAC TGG TAA CGG AGA CG -3';下游引物5'-GGG CTG AGA TCT GTT TCT GG- 3';β-actin上游引物,5'-AAG ATG ACC CAG ATG TTT GAGACC-3';下游引物,5'-AGC CAG GTC CAGACG CAG GAT-3'。

1.5 统计学分析

数据表示为平均值±标准差。采用Mann-Whitney U方法检验。用Pearson或Spearman相关系数分析两个变量之间的关系。当$P<0.05$时,具有统计学差异。

2 结果

2.1 扁桃体中 CD208 的免疫组化染色

免疫组化染色显示,扁桃体组织中CD208阳性反应为棕黄色颗粒,阳性反应细胞主要位于扁桃体滤泡间区。IgAN患者扁桃体CD208+DCs数量(60±2个/高倍镜)明显高于RT对照组(20±1个/高倍镜)(**$P<0.001$)。

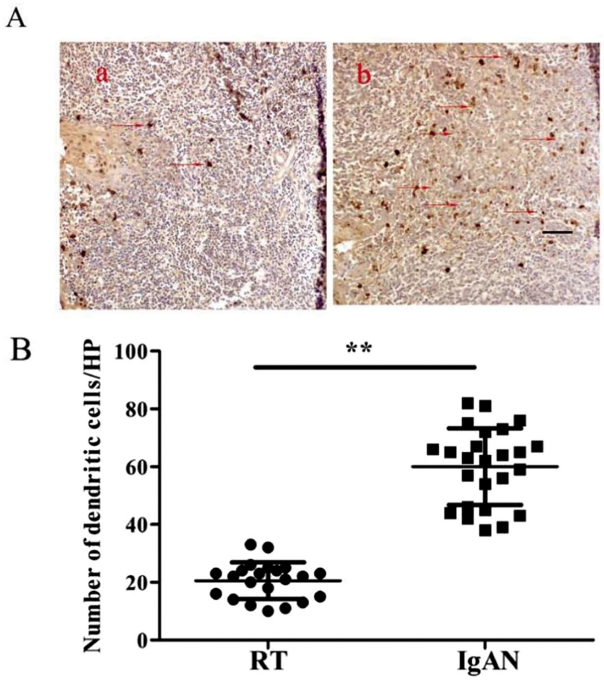

图1 复发性扁桃体炎患者和IgA肾病患者扁桃体组织中CD208+DCs比较(×200)

注:A,复发性扁桃体炎患者和IgA肾病患者扁桃体组织中CD208+DCs的免疫组化染色B,复发性扁桃体炎患者和IgA肾病患者扁桃体组织中CD208+DCs数目比较;a,复发性扁桃体炎患者;b,IgA肾病患者;红色箭头所示阳性细胞。

Fig.1 Comparison of CD208+DCs between RT and IgAN groups (×200)

Note: A. immunohistochemical staining of CD208 + DCs in tonsillitis and IgA nephropathy patients, B, the number of CD208 + DCS in tonsillitis and IgA nephropathy patients; a. Patients with recurrent tonsillitis; b. IgA nephropathy patients; The red arrows showed the positive cells. Data are expressed as $\bar{x}\pm s$, RT: n=22, IgAN: n=25,**$P<0.001$.a: RT ; b: IgAN

2.2 扁桃体中 HEVs 的 HE 染色

HE染色显示,HEVs主要位于扁桃体滤泡间区,HEVs内皮细胞成柱状。HEVs内可见少许淋巴细胞。IgAN患者扁桃体HEVs数(67±3个/高倍镜)量明显高于RT对照组(40±2个/高倍镜)(**$P<0.001$)。

2.3 LTβ 基因在 IgAN 患者扁桃体中的表达

IgAN患者扁桃体LTβ mRNA水平明显高于RT对照组($P<0.001$),(图3)。

2.4 IgAN 扁桃体中 CD208+DC 与 HEVs 关系

鉴于以上研究结果,IgAN扁桃体中CD208+DC显著增

加，而 IgAN 扁桃体中 HEVs 也显著增加。将 CD208+DC 数量与 HEVs 数量进行相关分析。结果表明 CD208+DC 与 HEVs 呈显著正相关（r=0.7872，P<0.001）（图 4）。

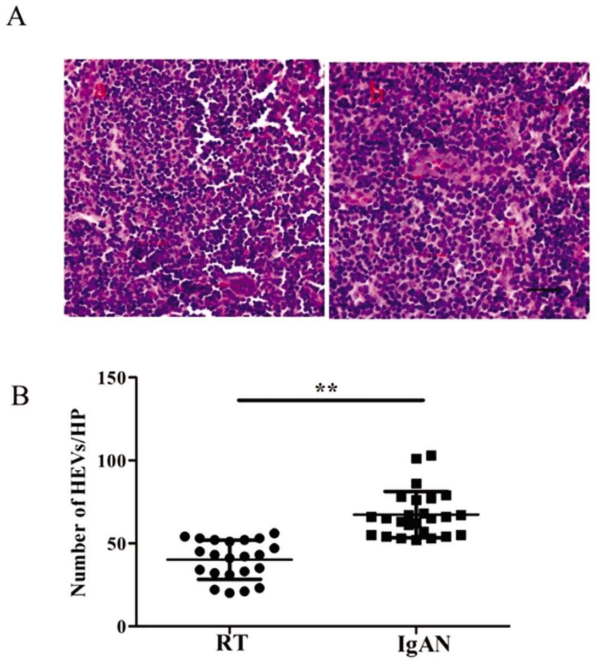

图 2 复发性扁桃体炎患者和 IgA 肾病患者扁桃体组织中 HEVs 比较(×400)

注：A.复发性扁桃体炎患者和 IgA 肾病患者扁桃体组织中 HEVs 的 HE 染色 B.复发性扁桃体炎患者和 IgA 肾病患者扁桃体组织中 HEVs 数目比较；a，复发性扁桃体炎患者；b，IgA 肾病患者；红色箭头所示 HEVs

Fig.2 Comparison of high endothelail venules between RT and IgAN groups (×400)

Note: A. HE staining of HEVss in tonsillitis and IgA nephropathy patients, B, the number of HEVs in tonsillitis and IgA nephropathy patients; a. Patients with recurrent tonsillitis; b. IgA nephropathy patients; The red arrows showed the positive cells. Data are expressed as $\bar{x}\pm s$, RT: n=22, IgAN: n=25,**P<0.05.a: RT ; b: IgAN

3 讨论

在体内，幼稚的淋巴细胞不断地从血液中循环，通过淋巴结，进入淋巴管，再回到血液中，此过程称为淋巴细胞循环，为机体提供了对外来入侵者和机体自身细胞变化的有效免疫监视。然而，在稳态过程中调节淋巴细胞循环的机制仍然不完全清楚。DC 在 T 淋巴细胞抗原递呈中的作用是众所周知的，它通过调节 HEVs 的表型来控制幼稚淋巴细胞进入淋巴组织，我们首次发现 CD208+DCs 在 IgAN 发病中可能起重要作用。

CD208 又称为 DC-LAMP，是 LAMP 家族的一员，被称为 DC 的特定标记[16,17]。CD208+DCs 通常位于淋巴组织的细胞间区。在人树突状细胞中，CD208 在 MHC Ⅱ类分子转移到细胞表面之前的细胞内主要组织相容性复合体（MHC）Ⅱ类室中表达[16]，提示 CD208 参与了外源抗原的早期处理。除了与 MHC Ⅱ类分子密切相关外，CD208+DCs 还强烈表达 CD80、CD83 和 CD40 等共刺激分子，这些共刺激分子与 T 细胞的粘附和活

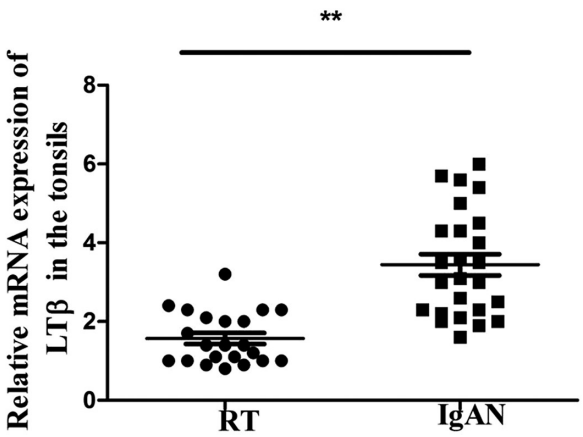

图 3 复发性扁桃体炎患者（RT）和 IgA 肾病患者(IgAN)扁桃体组织中 LTβ mRNA 比较

Fig.3 Comparison of LTβ mRNA between RT and IgAN groups

Note: Data are expressed as $\bar{x}\pm s$, RT: n=22, IgAN: n=25,**P<0.001.

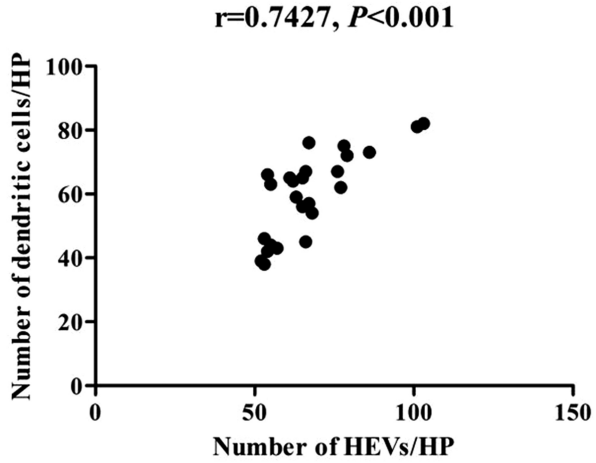

图 4 IgA 肾病组树突状细胞和高内皮小静脉之间的相关性

Fig.4 Correlation between the number of dendritic cells and HEVs in IgAN group

Note: Data are expressed as $\bar{x}\pm s$, RT: n=22, IgAN: n=25.

化有关[18,19]。此外，CD208 的表达与其他成熟标记的表达相关，如 CD86[19]。因此 CD208+DCs 具有较强的激活 T 细胞的能力。我们发现 IgAN 患者扁桃体 CD208+DCs 的数量增加，同时有研究表明周围的 T 细胞在滤泡间区被激活，这表明 IgAN 患者扁桃体中 T 细胞的激活是加速的。

以往研究表明，在 IgAN 中，IgA 在系膜沉积中的主要亚群是 IgA1，肾小球和血清 IgA1 的铰链区的 O- 聚糖链高度糖基化[20-27]，扁桃体淋巴细胞产生的 IgA1 分子也高度糖基化[29-31]。在本研究中，CD208+DCs 出现在增大的滤泡间区。我们推测，在 IgAN 的形成过程中，CD208+DCs 可能激活免疫系统，导致扁桃体 IgA1 的异常产生。

HEVs 是一种专于淋巴细胞募集的血管[12-14]。越来越多的证据表明，HEVs 是肿瘤病变内淋巴细胞浸润的主要通道[15]。我们研究表明 IgAN 患者扁桃体 HEVs 明显高于对照组，提示 HEVs 参与 IgAN 患者发病。同时我们发现 CD208+DCs 与 HEVs 呈显著正相关。提示 CD208+DCs 可能促进 HEVs 的产生。研究发现 DC-LAMP+DC 的丰度与肿瘤相关的 HEVs 的密

度密切相关[15]。共培养实验表明 DCs 对 HEV 内皮细胞的作用是需要淋巴毒素 -β 受体依赖性信号[15]。我们研究表明 IgAN 患者扁桃体中 LT-β 是增高的，提示 CD208+DC 可能通过分泌 LTβ 促进 HEVs 的产生。当然，CD208+DC 可能通过分泌其它的细胞因子促进 HEVs 的增殖需要进一步治疗。

综上所述，IgAN 患者扁桃体 CD208+DCs 明显增多，LT-mRNA 表达水平升高，HEVs 增多，我们推测 CD208+DCs 增加通过加强分泌 LTβ 促进 HEVs 的产生，从而导致肾脏病变恶化。因此，目前的结果可能支持 IgAN 患者扁桃体切除术的治疗意义。需要进一步研究扁桃体 CD208+DCs 对 IgAN 患者肾脏的影响。

参 考 文 献(References)

[1] Feriozzi S, Polci R. The role of tonsillectomy in IgA nephropathy[J]. J Nephrol, 2016, 29(1): 13-19

[2] Kaneko T, Mii A, Fukui M, et al. IgA nephropathy and psoriatic arthritis that improved with steroid pulse therapy and mizoribine in combination with treatment for chronic tonsillitis and epipharyngitis [J]. Intern Med, 2015, 54(9): 1085-1090

[3] Miyamoto T, Nishino T, Nakata T, et al. Impact of tonsillectomy combined with steroid pulse therapy on immunoglobulin A nephropathy depending on histological classification: a multicenter study[J]. Clin Exp Nephrol, 2016, 20(1): 50-57

[4] Yang D, He L, Peng X, et al. The efficacy of tonsillectomy on clinical remission and relapse in patients with IgA nephropathy: a randomized controlled trial[J]. Ren Fail, 2016, 38(2): 242-248

[5] Duan J, Liu D, Duan G, et al. Long-term efficacy of tonsillectomy as a treatment in patients with IgA nephropathy: a meta-analysis [J]. Int Urol Nephrol, 2017, 49(1): 103-112

[6] Harabuchi Y. Clinical manifestations and pathogenesis of tonsillar focal diseases: IgA nephropathy and palmoplantar pustulosis [J]. Adv Otorhinolaryngol, 2011, 72: 1-5

[7] Nakagawa N, Kabara M, Matsuki M, et al. Retrospective comparison of the efficacy of tonsillectomy with and without steroid-pulse therapy in IgA nephropathy patients[J]. Intern Med, 2012, 51(11): 1323-1328

[8] Yuzawa Y, Yamamoto R, Takahashi K, et al. Evidence-based clinical practice guidelines for IgA nephropathy [J]. Clin Exp Nephrol, 2016, 20(4): 511-535

[9] Kanamoto Y, Shibata R, Ozono Y, et al. Effect of tonsillectomy on peripheral blood T cell surface markers and cytokine production in patients with IgA nephropathy accompanied by chronic tonsillitis [J]. Nihon Jinzo Gakkai Shi, 1994, 36(11): 1296-1302

[10] Kajiyama T, Suzuki Y, Kihara M, et al. Different pathological roles of toll-like receptor 9 on mucosal B cells and dendritic cells in murine IgA nephropathy[J]. Clin Dev Immunol, 2011, 2011: 819646

[11] Goto T, Bandoh N, Yoshizaki T, et al. Increase in B-cell-activation factor (BAFF) and IFN-gamma productions by tonsillar mononuclear cells stimulated with deoxycytidyl-deoxyguanosine oligodeoxy-nucleotides (CpG-ODN) in patients with IgA nephropathy [J]. Clin Immunol, 2008, 126(3): 260-269

[12] 王志斌, 刘阳, 刘胜洪. IgA 肾病扁桃体 HEV 的 $CD3^+$、$CD20^+$ 细胞及 FasL、ICAM-1 表达 [J]. 中国免疫学杂志, 2008, 24(11): 943-947

[13] 孙海英, 王志斌, 刘胜洪, 等. IgA 肾病扁桃体归巢受体 L- 选择素, VLA-4α, LFA-1 和血管地址素 ICAM-1,VCAM-1 表达及意义[J]. 中国免疫学杂志, 2011, 27(11): 832-836

[14] 刘阳, 王志斌, 余海静, 等.Fas 配体和细胞黏附分子 1 在肥大扁桃体组织高内皮小静脉中的表达及意义[J].临床耳鼻咽喉头颈外科杂志, 2007, 21(15): 700-702

[15] Martinet L, Girard JP. Regulation of tumor-associated high-endothelial venules by dendritic cells A new opportunity to promote lymphocyte infiltration into breast cancer[J]. Oncoimmunology, 2013, 2(11): e26470

[16] de Saint-Vis B, Vincent J, Vandenabeele S, et al. A novel lysosome-associated membrane glycoprotein, DC-LAMP, induced upon DC maturation, is transiently expressed in MHC class II compartment[J]. Immunity, 1998, 9(3): 325-336

[17] Steinman RM, Hemmi H. Dendritic cells: translating innate to adaptive immunity [J]. Curr Top Microbiol Immunol, 2006, 311: 17-58

[18] Zhou LJ, Schwarting R, Smith HM, et al. A novel cell-surface molecule expressed by human interdigitating reticulum cells, Langerhans cells, and activated lymphocytes is a new member of the Ig superfamily[J]. J Immunol, 1992, 149(2): 735-742

[19] Bjorck P, Flores-Romo L, Liu YJ. Human interdigitating dendritic cells directly stimulate CD40-activated naive B cells [J]. Eur J Immunol, 1997, 27(5): 1266-1274

[20] Hiki Y, Odani H, Takahashi M, et al. Mass spectrometry proves under-O-glycosylation of glomerular IgA1 in IgA nephropathy [J]. Kidney Int, 2001, 59(3): 1077-1085

[21] Odani H, Hiki Y, Takahashi M, et al. Direct evidence for decreased sialylation and galactosylation of human serum IgA1 Fc O-glycosylated hinge peptides in IgA nephropathy by mass spectrometry[J]. Biochem Biophys Res Commun, 2000, 271(1): 268-274

[22] Lechner SM, Abbad L, Boedec E, et al. IgA1 Protease Treatment Reverses Mesangial Deposits and Hematuria in a Model of IgA Nephropathy[J]. Am Soc Nephrol, 2016, 27(9): 2622-269

[23] Suzuki H, Yasutake J, Makita Y, et al. IgA nephropathy and IgA vasculitis with nephritis have a shared feature involving galactose-deficient IgA1-oriented pathogenesis[J]. Kidney Int, 2018, 93(3): 700-705

[24] Wada Y, Matsumoto K, Suzuki T, et al. Clinical significance of serum and mesangial galactose-deficient IgA1 in patients with IgA nephropathy[J]. PLoS One, 2018, 13(11): e0206865

[25] Nakazawa S, Imamura R, Kawamura M, et al. Evaluation of IgA1 O-glycosylation in Henoch-Schönlein Purpura Nephritis Using Mass Spectrometry[J]. Transplant Proc, 2019, 51(5): 1481-1487

[26] Li G, Wang X, Yang Z, et al. Serum Levels of Joining Chain-Containing IgA1 Are Not Elevated in Patients with IgA Nephropathy [J]. Dis Markers, 2019, 2019: 9802839

[27] Nakazawa S, Imamura R, Kawamura M, et al. Difference in IgA1 O-glycosylation between IgA deposition donors and IgA nephropathy recipients[J]. Biochem Biophys Res Commun, 2019, 508(4): 1106-1112