

doi: 10.13241/j.cnki.pmb.2021.11.004

酪氨酸磷酸酶 Z1 型受体、环氧合酶 -2、人端粒酶逆转录酶 在口腔黏膜下纤维性变癌变中的表达及相关性研究 *

胡艳荷¹ 张晓萍¹ 胡 柏² 刘 俊³ 范逸群⁴

(1 华中科技大学同济医学院附属梨园医院口腔科 湖北 武汉 430077; 2 长沙市口腔医院 湖南长沙 410000;

3 华中科技大学同济医学院附属协和医院口腔科 湖北 武汉 430022; 4 武汉市第九医院口腔科 湖北 武汉 430080)

摘要 目的:探究酪氨酸磷酸酶 Z1 型受体(PTPRZ1)、环氧合酶 -2(COX-2)、人端粒酶逆转录酶(hTERT)在口腔黏膜下纤维性变(oral submucosal fibrosis, OSF)癌变中的表达及相关性。**方法:**采集 2018 年 6 月-2019 年 6 月于我院接受治疗的 OSF 癌变患者 OSF 癌变组织 30 例,作为本文研究 OSF 癌变组;采集 2018 年 6 月-2019 年 6 月于我院接受治疗的 OSF 患者 OSF 组织 30 例,作为本文研究 OSF 组;同时选取无槟榔、烟酒嗜好、正常口腔黏膜组织 30 例作为本文研究正常组。Western blot 法检测 PTPRZ1、hTERT 相对表达量,酶联免疫吸附法检测 COX-2 表达,对待测标本进行免疫组化染色,并对 PTPRZ1、COX-2、hTERT 在 OSF 癌变中的相关性进行分析。**结果:**OSF 组 PTPRZ1、COX-2、hTERT 相对表达量均高于正常组 ($P < 0.05$);OSF 癌变组 PTPRZ1、COX-2、hTERT 相对表达量均高于正常组、OSF 组 ($P < 0.05$)。低分化 OSF 癌变组织中 PTPRZ1、COX-2、hTERT 相对表达量均高于高分化、中分化 OSF 癌变组织 ($P < 0.05$)。IV 期 OSF 癌变组织中 PTPRZ1、COX-2、hTERT 相对表达量均高于 II 期、III 期 OSF 癌变组织 ($P < 0.05$)。OSF 癌变组织中 PTPRZ1、COX-2、hTERT 相对表达量呈正相关。**结论:**PTPRZ1、COX-2、hTERT 在 OSF 癌变中呈异常高表达,低分化、病理分期较高的 OSF 癌变中 PTPRZ1、COX-2、hTERT 表达较高,并且 PTPRZ1、COX-2、hTERT 在 OSF 癌变中表达呈正相关。

关键词:酪氨酸磷酸酶 Z1 型受体;环氧合酶 -2;人端粒酶逆转录酶;口腔黏膜下纤维性变癌变

中图分类号:R-33;R739.8 **文献标识码:**A **文章编号:**1673-6273(2021)11-2018-05

Expression and Correlation of Tyrosine Phosphatase Z1 Receptor, Cyclooxygenase-2 and Human Telomerase Reverse Transcriptase in Oral Submucous Fibrocarcinogenesis*

HU Yan-he¹, ZHANG Xiao-ping¹, HU Bo², LIU Jun³, FAN Yi-qun⁴

(1 Department of Stomatology, Liyuan Hospital Affiliated to Tongji Medical College of Huazhong University of Science and

Technology, Wuhan, Hubei, 430077, China; 2 Changsha Stomatological Hospital, Changsha, Hunan, 410000, China;

3 Department of Stomatology, Union Hospital Affiliated with Tongji Medical College of Huazhong University of Science and Technology, Wuhan, Hubei, 430022, China; 4 Department of Stomatology, Wuhan Ninth Hospital, Wuhan, Hubei, 430080, China)

ABSTRACT Objective: To investigate the expression and correlation of tyrosine phosphatase Z1 receptor (ptprz1), cyclooxygenase-2 (COX-2) and human telomerase reverse transcriptase (hTERT) in oral submucosal fibrocarcinogenesis. **Methods:** From June 2018 to June 2019, 30 cases of oral submucous fibrotic canceration (OSFC) tissue from the patients who were treated in Liyuan Hospital were collected as OSFC group; 30 cases of oral submucous fibrotic (OSF) tissue from the patients who were treated in Liyuan Hospital were collected as OSF group; at the same time, 30 cases of normal oral mucosa, without betel nut and tobacco and alcohol addiction, were taken as normal group. Western blot was used to detect the relative expression of PTPRZ1 and hTERT; enzyme-linked immunosorbent assay was used to detect the expression of COX-2; immunohistochemistry was used to detect the samples. The correlation among PTPRZ1, COX-2 and hTERT in the oral submucous fibrotic canceration was analyzed. **Results:** The relative expression of PTPRZ1, COX-2 and hTERT in OSF group was higher than that in normal group ($P < 0.05$); the relative expression of PTPRZ1, COX-2 and hTERT in OSFC group was higher than that in normal group and OSF group ($P < 0.05$). The relative expression of PTPRZ1, COX-2 and hTERT in poorly differentiated oral submucous fibrogenic carcinoma was higher than that in well differentiated and moderately differentiated oral submucous fibrogenic carcinoma ($P < 0.05$). The relative expression of PTPRZ1, COX-2 and hTERT in stage IV oral submucous fibrogenic carcinoma was higher than that in stage II and III oral submucous fibrogenic carcinoma ($P < 0.05$). The relative expression of PTPRZ1, COX-2 and hTERT was positively correlated in oral submucous fibrocarcinogenesis. **Conclusions:** PTPRZ1, COX-2, and hTERT were abnormally high expressed in the oral submucous fibrocarcinogenesis; PTPRZ1,

* 基金项目:湖北省自然科学基金项目(2018CFB165)

作者简介:胡艳荷(1970-),女,主治医师,研究方向:口腔疾病诊治,电话:13720345835

(收稿日期:2020-11-18 接受日期:2020-12-15)

COX-2, and hTERT were high expressed in the oral submucous fibrocarcinogenesis with low differentiation and high pathological stage, and PTPRZ1, COX-2, hTERT were positively correlated in the oral submucous fibrocarcinogenesis.

Key words: Z1 receptor of tyrosine phosphatase; Cyclooxygenase-2; Human telomerase reverse transcriptase; Oral submucous fibrocarcinogenesis

Chinese Library Classification(CLC): R-33; R739.8 **Document code:** A

Article ID: 1673-6273(2021)11-2018-05

前言

口腔黏膜下纤维性变(oral submucosal fibrosis, OSF)是一种临床较为常见的口腔黏膜病变,具有慢性、进行性的特点^[1,2]。OSF患者主要临床表现为口腔干燥、有灼痛感、吞咽困难等,严重影响患者生活质量^[3,4]。大量研究表明,OSF是口腔癌前状态,具有较高的癌变率^[5,6]。OSF癌变是呈恶性程度较高的肿瘤,对患者的身体健康甚至生命安全造成严重的威胁^[7,8]。因此对患者进行及时诊断、治疗,提升早期诊断率对OSF癌变患者的治疗效果以及改善患者预后具有重要意义^[9]。本文研究中收集OSF癌变患者的癌变组织,对酪氨酸磷酸酶Z1型受体(PTPRZ1)、环氧合酶-2(COX-2)、人端粒酶逆转录酶(hTERT)相对表达量进行检测,旨在探究PTPRZ1、COX-2、hTERT在OSF癌变中的表达及相关性。

1 资料与方法

1.1 研究对象

采集2018年6月-2019年6月于我院接受治疗的OSF癌变患者OSF癌变组织30例,作为本文研究OSF癌变组,均为男性,年龄32-58岁,平均年龄(41.4±6.8)岁,按照分化程度区分,包括高分化8例、中分化12例、低分化10例;按照临床分期区分,包括II期7例、III期13例、IV期10例。采集2018年6月-2019年6月于我院接受治疗的OSF患者OSF组织30例,作为本文研究OSF组,其中男27例,女3例,年龄26-56岁,平均年龄(39.7±7.2)岁。同时选取无槟榔、烟酒嗜好、正常口腔黏膜组织30例作为本文研究正常组,其中男18例,女12例,年龄25-60岁,平均年龄(42.6±6.2)岁。纳入标准:所有患者均经我院确诊为OSF癌变,病历资料齐全。排除标准:①病历资料不全者;②并发其他恶性肿瘤者。本研究获我院伦理委员会批准。

1.2 方法

1.2.1 标本制作 使用4%中性福尔马林对所采集的OSF癌变组织、OSF组织以及正常口腔黏膜组织进行固定,并进行常规石蜡包埋,厚度为3 μm,连续切片作免疫组化标记。

1.2.2 Western blot 法检测 PTPRZ1、hTERT 相对表达量 使用PBS缓冲液对标本冲洗之后裂解30 min,测定蛋白浓度。取20 μg/孔蛋白质,添加蛋白缓冲液后进行电泳,10 min后将电转膜置于10%的牛奶中浸泡,常温环境下封闭90 min。之后结合一抗、稀释,孵育1 d,取出后使用TBST液冲洗,结合二抗,60 min后清洗、显色,对PTPRZ1、hTERT相对表达量进行检测。

1.2.3 酶联免疫吸附法检测 COX-2 表达 取50 mm碳酸盐包缓冲液对抗原进行稀释,将其加入聚苯乙烯的反应孔中,加

盖处理后,在温度4℃的条件下放置24 h,次日洗涤3次后,抛干,在每孔中均加入稀释液稀释的待测标本0.1 mL,并加入阳性和阴性对照标本,在温度为42℃的条件下放置60 min,将液体移除并洗涤3次后,抛干,在每孔中加入COX-2蛋白抗体0.1 mL,再次放置60 min,将液体移除并洗涤3次,抛干,并在每孔中加入低物液(0.1 mol/L的Na₂HPO₄, 0.05 mol/L的枸橼酸)混匀,且加入0.1 mL邻苯二胺,遮光20 min,再次加入2 mol/L H₂SO₄ 0.05 ml放置各孔内,终止反应。使用酶标仪检测A450值,分析COX-2蛋白表达。

1.2.4 免疫组化染色 对待测标本进行脱蜡、水化等处理之后,将其在0.01 mol/L、95℃的枸橼酸缓冲液中浸泡,并进行热修复,并在3%的H₂O₂的环境下进行培育,10 min后滴入山羊血清进行封闭,在25-27℃的环境下孵育0.5 h,之后将封闭液抽离,加入一抗,将其置于5℃的环境中过夜培养,次日加入二抗,并在恒温箱中培养0.5 h(恒温箱温度37℃),使用PBS淋液冲洗后进行DAB显色、脱水、封片处理。

1.3 统计学处理

采用SPSS21.0软件分析。计量资料相比进行重复测量数据方差分析,多组间比较进行F检验,组间两两比较采用独立t测验,P值<0.05为具有统计学意义的标准。相关性采用Pearson相关性分析。

2 结果

2.1 三组研究对象 PTPRZ1、COX-2、hTERT 相对表达量比较

如表1、图1、图2所示,OSF组PTPRZ1、COX-2、hTERT相对表达量均高于正常组PTPRZ1、COX-2、hTERT相对表达量,差异具有统计学意义(P<0.05);OSF癌变组PTPRZ1、COX-2、hTERT相对表达量均高于正常组、OSF组PTPRZ1、COX-2、hTERT相对表达量,差异具有统计学意义(P<0.05)。

2.2 不同分化程度 OSF 癌变 PTPRZ1、COX-2、hTERT 相对表达量比较

如表2所示,中分化OSF癌变组织中PTPRZ1、COX-2、hTERT相对表达量均高于高分化OSF癌变组织,差异具有统计学意义(P<0.05);低分化OSF癌变组织中PTPRZ1、COX-2、hTERT相对表达量均高于高分化、中分化OSF癌变组织,差异具有统计学意义(P<0.05)。

2.3 不同分期 OSF 癌变 PTPRZ1、COX-2、hTERT 相对表达量比较

如表3所示,III期OSF癌变组织中PTPRZ1、COX-2、hTERT相对表达量均高于II期OSF癌变组织,差异具有统计学意义(P<0.05);IV期OSF癌变组织中PTPRZ1、COX-2、hTERT相对表达量均高于II期、III期OSF癌变组织,差异具有统计学意义(P<0.05)。

表 1 三组研究对象 PTPRZ1、COX-2、hTERT 相对表达量比较($\bar{x}\pm s$)

Table 1 Comparison of relative expression of PTPRZ1, COX-2 and hTERT among three groups($\bar{x}\pm s$)

Groups	Number of cases(n)	PTPRZ1	COX-2	hTERT
Normal group	30	0.98±0.16	1.03±0.15	0.89±0.13
OSF group	30	1.34±0.27 ^a	1.41±0.30 ^a	1.26±0.19 ^a
OSFC group	30	1.69±0.35 ^{ab}	1.77±0.42 ^{ab}	1.58±0.24 ^{ab}

注:相比正常组,^a $P < 0.05$;相比 OSF 组,^b $P < 0.05$ 。

Note:Compared with normal group, ^a $P < 0.05$; compared with OSF group, ^b $P < 0.05$.

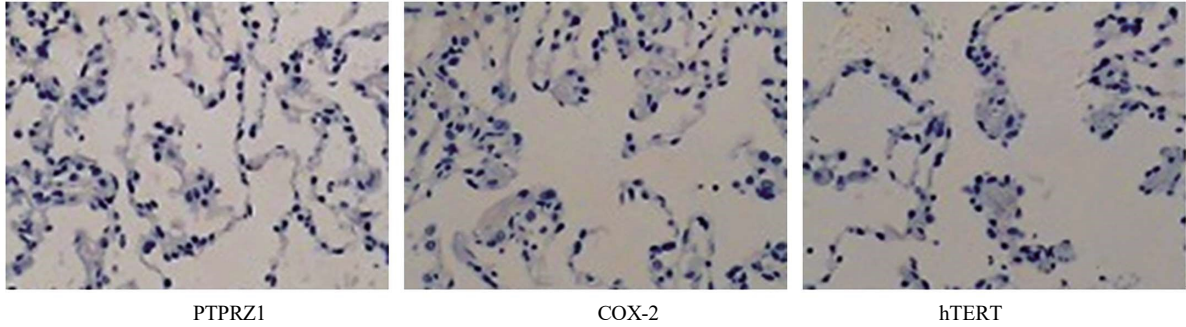


图 1 PTPRZ1、COX-2、hTERT 在 OSF 组织中的表达免疫组化染色图($\times 200$)

Fig.1 Immunohistochemical staining of PTPRZ1, COX-2 and hTERT expression in OSF tissue

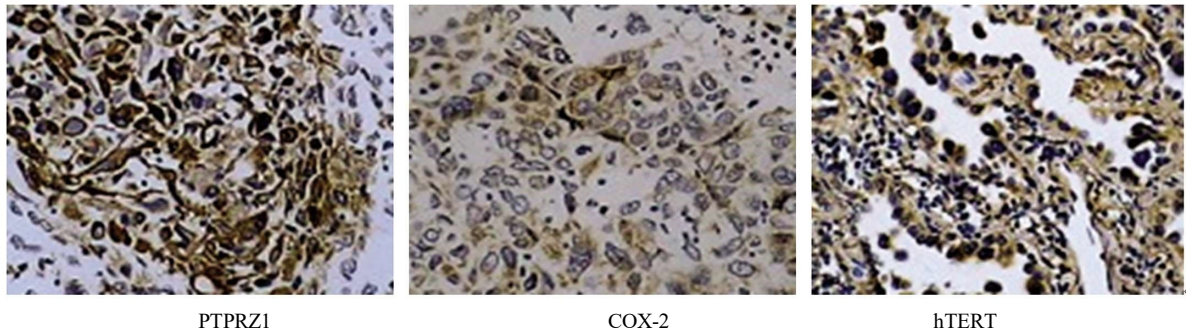


图 2 PTPRZ1、COX-2、hTERT 在 OSF 癌变组织中的表达免疫组化染色图($\times 200$)

Fig.2 Immunohistochemical staining of PTPRZ1, COX-2 and hTERT expression in OSFC tissue

表 2 不同分化程度 OSF 癌变 PTPRZ1、COX-2、hTERT 相对表达量比较($\bar{x}\pm s$)

Table 2 Comparison of relative expression of PTPRZ1, COX-2 and hTERT in OSFC with different differentiation degrees($\bar{x}\pm s$)

Differentiation degree	Number of cases(n)	PTPRZ1	COX-2	hTERT
High differentiation	8	1.53±0.31	1.52±0.33	1.42±0.29
Medium differentiation	12	1.71±0.35 ^a	1.69±0.39 ^a	1.61±0.38 ^a
Low differentiation	10	1.92±0.41 ^{ab}	1.88±0.43 ^{ab}	1.79±0.43 ^{ab}

注:相比高分化,^a $P < 0.05$;相比中分化,^b $P < 0.05$ 。

Note: Compared with high differentiation, ^a $P < 0.05$; compared with medium differentiation, ^b $P < 0.05$.

表 3 不同分期 OSF 癌变 PTPRZ1、COX-2、hTERT 相对表达量比较($\bar{x}\pm s$)

Table 3 Comparison of relative expression of PTPRZ1, COX-2 and hTERT in OSFC at different stages($\bar{x}\pm s$)

Staging	Number of cases(n)	PTPRZ1	COX-2	hTERT
Staging II	7	1.56±0.28	1.59±0.32	1.49±0.20
Staging III	13	1.67±0.31 ^a	1.73±0.37 ^a	1.61±0.23 ^a
Staging IV	10	1.82±0.38 ^{ab}	1.86±0.39 ^{ab}	1.79±0.26 ^{ab}

注:相比 II 期,^a $P < 0.05$;相比 III 期,^b $P < 0.05$ 。

Note:Compared with staging II, ^a $P < 0.05$; compared with staging III, ^b $P < 0.05$.

2.4 OSF 癌变组织中 PTPRZ1、COX-2、hTERT 相对表达量之间相关性

如图 3 所示,对 OSF 癌变组织中 PTPRZ1、COX-2、hTERT 相对表达量之间相关性进行分析。OSF 癌变组织中 PTPRZ1、

COX-2 相对表达量呈正相关($r=0.568, P=0.001$); OSF 癌变组织中 PTPRZ1、hTERT 相对表达量呈正相关($r=0.533, P=0.002$); OSF 癌变组织中 COX-2、hTERT 相对表达量呈正相关($r=0.453, P=0.012$)。

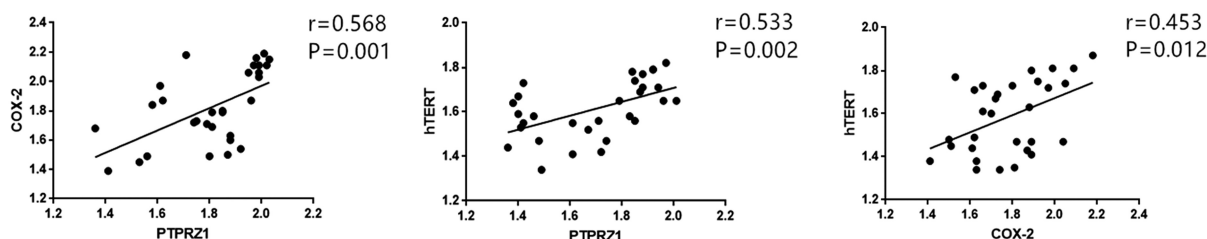


图 3 OSF 癌变组织中 PTPRZ1、COX-2、hTERT 相对表达量之间相关性

Fig.3 Relative expression of PTPRZ1, COX-2 and hTERT in carcinogenesis lesions of OSF

3 讨论

OSF 癌变是一种临床较为常见的口腔恶性肿瘤,严重威胁患者身体健康^[10,11]。据不完全统计,近年来我国 OSF 癌变发病率连年上升,引起广大专家学者的关注^[12,13]。有学者在研究中表示,长期咀嚼槟榔是 OSF 癌变发病的主要危险因素,但是临床医学尚未将 OSF 癌变症状的发病机制研究透彻,越来越多的专家学者开始致力于此研究^[14,15]。

蛋白酪氨酸磷酸酶在细胞调控信号转导过程中发挥重要作用,对细胞周期分布、分化、迁移等生物学行为过程中具有十分重要的传导作用^[16,17]。目前国内外关于蛋白酪氨酸磷酸酶家族在肿瘤组织形成过程中作用的研究还相对较少。PTPRZ1 是蛋白酪氨酸磷酸酶家族的重要组成成员^[18]。PTPRZ1 作为一种胞膜受体蛋白,包含 3 个结构域,有研究表明,PTPRZ1 相对表达量的变化与肺癌、胃癌等恶性肿瘤的发生发展、转移以及复发具有密切联系^[19,21],但是关于 PTPRZ1 在 OSF 癌变中表达的研究还鲜有报道。本文研究结果显示,PTPRZ1 在 OSF 癌变中相对表达量相对较高,说明 PTPRZ1 在 OSF 癌变中呈现异常高表达,参与了 OSF 癌变的发生发展。

COX 在当细胞受到刺激因子的刺激后 COX-2 会表现为异常升高,目前临床上已经确定的 COXs 亚型包括 COX-1、COX-2,两者之间存在相似的酶促反应,在正常生理状态下 COX-2 在正常组织细胞中少量表达或者不表达,但当细胞被内刺激因子和外刺激因子刺激后会急剧增加,COX-2 会促进细胞所释放的花生四烯酸产生 PGE2 并与 G 蛋白偶联型受体相结合,启动细胞内事件,参与癌细胞的生物学行为^[22,23]。大量研究表明,COX-2 在恶性肿瘤组中呈现异常高表达^[24,25]。本文研究结果显示,COX-2 在 OSF 癌变中相对表达量相对较高,说明 COX-2 在 OSF 癌变中呈现异常高表达,参与了 OSF 癌变的发生发展。

近年来,许多专家学者对端粒酶机制与恶性肿瘤发生发展相关性进行研究^[26,27]。有学者在研究中表示,端粒酶的异常与癌组织细胞增殖、扩散具有密切联系,而 hTERT 表达变化是端粒酶活性变化的关键^[28,29]。有研究表明,hTERT 在口腔癌组织中呈现异常高表达,与口腔癌的发生发展密切相关^[30]。本文研究结果显示,hTERT 在 OSF 癌变中相对表达量相对较高,说明

hTERT 在 OSF 癌变中呈现异常高表达,参与了 OSF 癌变的发生发展。

本文研究中对不同分化程度、病理分期 PTPRZ1、COX-2、hTERT 相对表达量进行对比,结果显示,在低分化、病理分期较高的 OSF 癌变组织中,PTPRZ1、COX-2、hTERT 相对表达量相对较高,说明 PTPRZ1、COX-2、hTERT 相对表达量与 OSF 癌变组织分化程度、病理分期密切相关,共同参与了 OSF 癌变的发生发展。

综上所述,我们的研究表明,PTPRZ1、COX-2、hTERT 在 OSF 癌变中呈现异常高表达,三者之间呈正相关,并且与 OSF 癌变分化程度、病理分期具有一定相关性,对 PTPRZ1、COX-2、hTERT 相对表达量进行检测,能够为 OSF 癌变患者疾病严重程度的临床诊断以及预后预测提供一定的参考依据。

参考文献 (References)

- [1] 李鹏程,郑根建,云蔓,等.IL-6、STAT3 及 P-STAT3 在口腔黏膜下纤维性变各期中的表达研究[J].重庆医学,2018,47(30): 3942-3944, 3948
- [2] Gondivkar SM, Bhowate RR, Patil S, et al. Impact of oral submucous fibrosis on oral health-related quality of life: A condition-specific OHRQoL-OSF instrument analysis[J]. Oral Dis, 2018, 24(8): 1442-1448
- [3] 邱喜丽,许春姣,王璐,等.Wnt1 在口腔黏膜下纤维性变中的表达[J].实用口腔医学杂志,2017,33(2): 219-222
- [4] Hu X, Xiong H, Wang W, et al. Study on the expression and function of smad family member 7 in oral submucous fibrosis and oral squamous cell carcinoma[J]. Arch Oral Biol, 2020, 112: 104687
- [5] Iqbal A, Tamgadge S, Tamgadge A, et al. Evaluation of Ki-67 Expression in Oral Submucous Fibrosis and Its Correlation with Clinical and Histopathological Features [J]. J Microsc Ultrastruct, 2019, 8(1): 20-24
- [6] Sharma E, Tyagi N, Gupta V, et al. Role of angiogenesis in oral submucous fibrosis using vascular endothelial growth factor and CD34: An immunohistochemical study [J]. Indian J Dent Res, 2019, 30(5): 755-762
- [7] 苏花,周坤玥,郭新程,等.LncRNA H19 与 OSF 发生及癌变的关系[J].实用口腔医学杂志,2017,33(2): 235-238
- [8] 肖艳波,张琳,李群,等.四妙勇安汤加减对 OSF 癌变的干预效果及对 Wnt 通路相关蛋白表达的影响 [J]. 临床口腔医学杂志,2019,35

- (10): 590-594
- [9] 隋嘉宁,陈世娟,李元聪,等.李元聪教授治疗口腔黏膜下纤维化临床经验[J].湖南中医药大学学报, 2018, 38(4): 424-426
- [10] Sharma M, Shetty S S, Radhakrishnan R. Oral Submucous Fibrosis as an Overhealing Wound: Implications in Malignant Transformation[J]. Recent Pat Anticancer Drug Discov, 2018, 13(3): 272-291
- [11] Yang HW, Lu MY, Chiu YW, et al. Hinokitiol ablates myofibroblast activation in precancerous oral submucous fibrosis by targeting Snail [J]. Environ Toxicol, 2018, 33(4): 454-462
- [12] 张大河,周响辉.口腔黏膜下纤维性变癌变的发生机制研究进展[J].中国口腔颌面外科杂志, 2020, 18(01): 71-76
- [13] 王媛,翦新春,刘德裕.应用 QPCR 验证口腔黏膜下纤维性变癌变分子标记物的研究[J].口腔医学研究, 2017, 33(10): 1027-1030
- [14] Zhou S, Zhu Y, Mashrah M, et al. Expression pattern of DKK3, dickkopf WNT signaling pathway inhibitor 3, in the malignant progression of oral submucous fibrosis[J]. Oncol Rep, 2017, 37(2): 979-985
- [15] 尹丽芬,柳志文,吴昊,等.丝聚蛋白在口腔黏膜下纤维性变中的表达[J].口腔疾病防治, 2019, 27(09): 557-560
- [16] Fournier P, Viillard C, Dejda A, et al. The protein tyrosine phosphatase PTPRJ/DEP-1 contributes to the regulation of the Notch-signaling pathway and sprouting angiogenesis[J]. Angiogenesis, 2020, 23(2): 145-157
- [17] Narentuya, Takeda-Uchimura Y, Foyez T, et al. GlcNAc6ST3 is a keratan sulfate sulfotransferase for the protein-tyrosine phosphatase PTPRZ in the adult brain[J]. Sci Rep, 2019, 9(1): 4387
- [18] 李来,易文君,张滔,等.PTPRZ1 在乳腺癌组织中的表达及临床意义[J].医学临床研究, 2015, 32(9): 1806-1808
- [19] 孙琳,高彬,王冬梅,等.低氧诱导因子-2 α 与 CITED2、PTPRZ1 在甲状腺乳头状癌中的表达及意义[J].解剖学报, 2016, 47(6): 785-790
- [20] 朱蓉,翦新春,刘德裕,等.PTPRZ1 在口腔黏膜下纤维性变癌变中的表达及临床意义[J].上海口腔医学, 2017, 26(2): 198-203
- [21] Sethi G, Kwon Y, Burkhalter RJ, et al. PTN signaling: Components and mechanistic insights in human ovarian cancer [J]. Mol Carcinog, 2015, 54(12): 1772-1285
- [22] 崔真真,柳志文.C-met 与 Cox-2 在口腔白斑和口腔鳞状细胞癌组织中的表达研究[J].实用口腔医学杂志, 2019, 35(06): 839-842
- [23] 吴训,于大海,蒙宁,等.环氧合酶-2 在口腔颌面鳞状细胞癌中的表达及其对患者预后的影响研究 [J]. 中国全科医学, 2017, 20(27): 3382-3390
- [24] 林洁,王森,吉阳,等.脾酪氨酸激酶-核因子 κ B 调控口腔癌相关巨噬细胞中癌痛相关环氧合酶 2 的机制研究[J].华西口腔医学杂志, 2016, 34(5): 454-458
- [25] Rangaswamy S, Chikkalingaiah RG, Sharada P, et al. Expression of cyclooxygenase 2 in oral submucous fibrosis: An immunohistochemical pilot study[J]. J Oral Maxillofac Pathol, 2019, 23(2): 301
- [26] Shahin M, Saeednejad Zanjani L, Abolhasani M, et al. Low level expression of human telomerase reverse transcriptase predicts cancer-related death and progression in embryonal carcinoma [J]. J Cancer Res Clin Oncol, 2020, 146(11): 2753-2775
- [27] Jaiswal RK, Yadava PK. TGF- β -mediated regulation of plasminogen activators is human telomerase reverse transcriptase dependent in cancer cells [J]. Biofactors, 2019, 45(5): 803-817
- [28] 王彦,岳天孚.siRNA 靶向沉默 hTERT 基因对宫颈癌 Caski 细胞特性的影响[J].中国老年学杂志, 2017, 37(17): 4199-4201
- [29] 付新洒,曹彦洋,李冠雪,等.外周血循环 hTERT mRNA 和 CK19 mRNA 的表达与鼻咽癌肿瘤微转移的相关性研究 [J]. 重庆医学, 2018, 47(24): 3166-3169, 3173
- [30] Carkic J, Nikolic N, Radojevic-Skodric S, et al. The role of TERT-CLPTM1L SNPs, hTERT expression and telomere length in the pathogenesis of oral squamous cell carcinoma[J]. J Oral Sci, 2016, 58(4): 449-458