

doi: 10.13241/j.cnki.pmb.2021.05.030

超声弹性成像联合血清 TSH、TT3、TT4 在甲状腺结节良恶性诊断的临床价值研究*

孙俐支¹ 凌丰宇^{2△} 郑泰浩² 黄秀² 李明²

(1 重庆医科大学附属永川医院超声科 重庆 402160 ; 2 重庆医科大学附属永川医院肿瘤内科 重庆 402160)

摘要 目的:探讨超声弹性成像联合血清促甲状腺激素(TSH)、总三碘甲状腺原氨酸(TT3)、总甲状腺素(TT4)在甲状腺结节良恶性诊断的临床价值。**方法:**选择 2018 年 1 月至 2019 年 12 月我院收治的甲状腺结节患者 80 例,根据病理检查结果分为良性结节组(48 例),恶性结节组(32 例),所有患者术前进行血清 TSH、TT3、TT4 及超声弹性成像检查,比较各组血清 TSH、TT3、TT4 水平及超声弹性成像评分,分析甲状腺结节患者血清 TSH、TT3、TT4 水平与超声弹性成像评分的相关性,超声弹性成像联合血清 TSH、TT3、TT4 在甲状腺恶性结节诊断的临床价值。**结果:**恶性结节组血清 TSH、TT3、TT4 水平显著高于良性结节组,超声弹性成像评分高分比例显著高于良性结节组($P<0.05$),经 Pearson 相关分析显示,甲状腺结节患者血清 TSH、TT3、TT4 水平与超声弹性成像评分呈正相关($P<0.05$)。以病理诊断为金标准,超声弹性成像联合血清 TSH、TT3、TT4 诊断甲状腺恶性结节的灵敏度为 96.88%,特异度为 93.75%,准确度为 95.00%,灵敏度、特异度和准确度优于单独血清 TSH、TT3、TT4 检测和单独超声弹性成像检测。**结论:**超声弹性成像联合血清 TSH、TT3、TT4 对甲状腺结节良恶性的鉴别诊断具有较好的临床价值。

关键词: 甲状腺结节;超声弹性成像;促甲状腺激素;总三碘甲状腺原氨酸;总甲状腺素

中图分类号: R653; R445.1 **文献标识码:** A **文章编号:** 1673-6273(2021)05-941-04

The Clinical value of Ultrasound Elastography Combined with Serum TSH, TT3 and TT4 in the Diagnosis of Benign and Malignant Thyroid Nodules*

SUN Li-zhi¹, LING Feng-yu^{2△}, ZHENG Tai-hao², HUANG Xiu², LI Ming²

(1 Department of Ultrasonography, Yongchuan Hospital Affiliated to Chongqing Medical University, Chongqing, 402160, China;

2 Department of Internal Medicine-Oncology,

Yongchuan Hospital Affiliated to Chongqing Medical University, Chongqing, 402160, China)

ABSTRACT Objective: To investigate the clinical value of ultrasound elastography combined with serum Thyrotropin (TSH), total triiodothyronine (TT3), total thyroxine (TT4) in the diagnosis of benign and malignant thyroid nodules. **Methods:** 80 patients with thyroid nodules who were admitted to our hospital from January 2018 to December 2019 were selected, they were divided into benign nodule group (48 cases) and malignant nodule group (32 cases) according to the results of pathological examination. All patients were examined with serum TSH, TT3, TT4 and ultrasonic elastic imaging before operation, serum TSH, TT3 and TT4 levels and ultrasonic elastography scores were compared in each group, the correlation between the levels of TSH, TT3 and TT4 in serum and the score of ultrasonic elastography in patients with thyroid nodules were analyzed, the clinical value of ultrasound elastography combined with serum TSH, TT3 and TT4 in the diagnosis of thyroid malignant nodules were analyzed. **Results:** The levels of TSH, TT3 and TT4 in the malignant nodule group were significantly higher than those in the benign nodule group, and the proportion of high scores in the ultrasonic elastography was significantly higher than that in the benign nodule group ($P<0.05$). The Pearson correlation analysis showed that the levels of TSH, TT3 and TT4 in the thyroid nodule group were positively correlated with the ultrasonic elastography score ($P<0.05$). Take pathological diagnosis as gold standard, the sensitivity, specificity and accuracy of ultrasound elastography combined with serum TSH, TT3 and TT4 in the diagnosis of thyroid malignant nodules were 96.88%, 93.75% and 95.00%, respectively. The sensitivity, specificity and accuracy were better than those of serum TSH, TT3 and TT4 alone and ultrasound elastography alone. **Conclusion:** Ultrasound elastography combined with serum TSH, TT3, TT4 has better clinical value in the differential diagnosis of thyroid nodules.

Key words: Thyroid nodule; Ultrasound elastography; Thyrotropin; Total triiodothyronine; Total thyroxine

Chinese Library Classification(CLC): R653; R445.1 **Document code:** A

Article ID: 1673-6273(2021)05-941-04

* 基金项目:重庆市卫生局医学科研项目(2012-2-171)

作者简介:孙俐支(1990-),女,本科,住院医师,研究方向:临床超声诊断,E-mail:sunlz0825@126.com

△ 通讯作者:凌丰宇(1989-),男,本科,主治医师,研究方向:良恶性肿瘤,E-mail:lingfy1027@126.com

(收稿日期:2020-06-21 接受日期:2020-07-16)

前言

甲状腺结节是头颈部常见的疾病,近年来随着体检的普及和临床检查技术的提高,甲状腺结节的检出率呈升高趋势,与此同时,甲状腺恶性病变发病率也逐年升高,成为影响人们健康的重要疾病^[1]。有报道显示,在甲状腺结节中约有 2%~4%为恶性结节^[2,3]。由于良性甲状腺结节和恶性甲状腺结节的治疗方法存在一定差异,如能在治疗前采取非创伤的方法给予鉴别,则可以在一定程度上避免不必要的诊断性手术。超声弹性成像技术是近年来新发展的影像诊断技术,该技术实现了对受检组织硬度的定量显示,从而避免传统超声“异病同像、同病异质”的缺点,对良、恶性病变鉴别诊断具有一定价值^[4]。促甲状腺激素(Thyrotropin, TSH)、总三碘甲状腺原氨酸(Total triiodothyronine, TT3)、总甲状腺素(Total thyroxine, TT4)是临床上检测甲状腺功能的常用指标,当甲状腺发生病变时甲状腺功能势必会受到影响,进而引起 TSH、TT3、TT4 水平异常^[5-7]。本研究探讨超声弹性成像联合 TSH、TT3、TT4 在甲状腺结节良恶性诊断的临床价值,旨在为甲状腺良恶性结节的鉴别诊断提供依据,现报道如下。

1 资料与方法

1.1 一般资料

选择 2018 年 1 月至 2019 年 12 月我院收治的甲状腺结节患者 80 例。纳入标准:(1)所有患者均首次确诊接受甲状腺结节手术;(2)结节术后经病理学诊断确诊;(3)患者临床病历资料完整;(4)所有患者术前均接受超声弹性成像检查及血清 TSH、TT3、TT4 检查。排除标准:(1)合并原发性甲状腺功能亢进和减退者;(2)近 6 个月内摄入影响 TSH、TT3、TT4 水平的药物或食物者;(3)妊娠和哺乳期妇女;(4)单纯囊性甲状腺结节及单纯性甲状腺肿患者。根据病理检查结果分为良性结节组和恶性结节组,其中良性结节组 48 例,其中男性 26 例、女性 22 例,年龄 28~69 岁,平均年龄(48.75±6.43)岁;结节直径 3~16mm,平均(7.75±1.33)mm。恶性结节组 32 例,其中男性 19 例、女性 13 例,年龄 29~70 岁,平均年龄(49.08±5.98)岁;结节

直径 3~17mm,平均(7.92±1.28)mm。两组患者性别构成、年龄、结节大小比较无统计学差异($P>0.05$),具有可比性。

1.2 方法

1.2.1 超声弹性成像检查 所有患者术前应用日本 TOSHIBA Aplio500 彩色多普勒检查仪进行检测,探头频率为 5~15Hz,患者仰卧位,充分暴露颈部,先对甲状腺进行多切面常规扫查,记录甲状腺结节的超声表现,包括数量、形态、内部结构、边缘情况、血流特点、钙化情况等。扫查结束后转换为超声弹性成像模式,对甲状腺病灶区域进行成像检查,当成像处于稳定状态时采用 Itoh 5 分法进行弹性成像评分。

1.2.2 血清 TSH、TT3、TT4 检查 所有患者抽取空腹外周静脉血 5 mL,3500 r/min 离心 10 min,离心半径 12 cm,分离血清,应用化学发光法检测血清 TSH、TT3、TT4 水平,试剂盒购自北京华夏远洋科技有限公司,所有操作均严格按照试剂盒说明进行。

1.2.3 诊断价值分析 以病理学诊断为金标准,计算各种检测方法诊断甲状腺恶性结节的灵敏度、特异度和准确度。灵敏度 = 真阳性人数 / (真阳性人数 + 假阴性人数) × 100%,特异度 = 真阴性人数 / (真阴性人数 + 假阳性人数) × 100%,准确度 = (真阳性人数 + 真阴性人数) / (真阳性人数 + 假阴性人数 + 真阴性人数 + 假阳性人数) × 100%。恶性结节临界值^[8,9]: TSH ≥ 2.50 mIU/L, TT3 ≥ 2.05 nmol/L, TT4 ≥ 88.00 nmol/L,弹性成像评分 ≥ 3 分。

1.3 统计学方法

应用 SPSS26.0 软件进行统计学分析,计量资料以($\bar{x} \pm s$)表示,两组比较采用配对 t 检验,计数资料以比或率表示,实施卡方检验,等级资料比较应用秩和检验,应用 Pearson 相关性分析血清 TSH、TT3、TT4 水平与弹性成像评分的相关性, $P<0.05$ 表示差异有统计学意义。

2 结果

2.1 各组血清 TSH、TT3、TT4 水平比较

恶性结节组血清 TSH、TT3、TT4 水平显著高于良性结节组($P<0.05$),见表 1。

表 1 各组血清 TSH、TT3、TT4 水平比较($\bar{x} \pm s$)

Table 1 Comparison of serum TSH, TT3 and TT4 levels in each group($\bar{x} \pm s$)

Groups	n	TSH(mIU/L)	TT3(nmol/L)	TT4(nmol/L)
Malignant nodule group	32	2.87±0.32	2.21±0.14	93.21±4.73
Benign nodule group	48	2.12±0.35	1.92±0.12	82.24±4.96
t		9.712	9.903	9.870
P		0.000	0.000	0.000

2.2 各组超声弹性成像评分比较

恶性结节组超声弹性成像评分高分比例显著高于良性结节组($P<0.05$),见表 2、图 1、图 2。

2.3 甲状腺结节患者血清 TSH、TT3、TT4 水平与超声弹性成像评分的相关性

经 Pearson 相关分析显示,甲状腺结节患者血清 TSH、TT3、TT4 水平与超声弹性成像评分呈正相关($r=0.$

524, 0.443, 0.428, $P=0.000, 0.005, 0.012$)。

2.4 超声弹性成像联合血清 TSH、TT3、TT4 在甲状腺恶性结节诊断的临床价值比较

以病理诊断为金标准,超声弹性成像联合血清 TSH、TT3、TT4 诊断甲状腺恶性结节的灵敏度为 96.88%,特异度为 93.75%,准确度为 95.00%,灵敏度、特异度和准确度优于单独血清 TSH、TT3、TT4 检测和单独超声弹性成像检测,见表 3。

表 2 各组超声弹性成像评分比较 [n(%)]

Table 2 Comparison of ultrasonic elastography scores of each group [n(%)]

Groups	n	1 point	2 point	3 point	4 point	5 point
Malignant nodule group	32	0(0.00)	2(6.25)	25(78.13)	4(12.50)	1(3.12)
Benign nodule group	48	26(54.17)	16(33.33)	5(10.42)	1(2.08)	0(0.00)
U				5.057		
P				0.024		

表 3 超声弹性成像联合血清 TSH、TT3、TT4 在甲状腺恶性结节诊断的临床价值比较 [% (n/N)]

Table 3 Comparison of clinical value of ultrasonic elastography combined with serum TSH, TT3 and TT4 in the diagnosis of thyroid malignant nodules [% (n/N)]

Inspection method	Sensitivity	Specificity	Accuracy
TSH	62.50(20/32)	54.17(26/48)	57.50(46/80)
TT3	59.38(19/32)	52.08(25/48)	55.00(44/80)
TT4	53.13(17/32)	43.75(21/48)	47.50(38/80)
Ultrasonic elastography	93.75(30/32)	83.33(40/48)	87.50(70/80)
Ultrasound elastography combined with serum TSH, TT3, TT4	96.88(31/32)	93.75(45/48)	95.00(76/80)

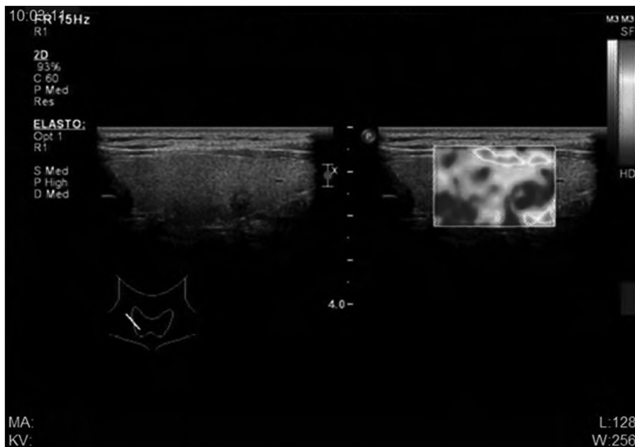


图 1 甲状腺恶性结节超声弹性成像,评分 4 分

Fig. 1 Ultrasound elastography of thyroid malignant nodule, score 4 points

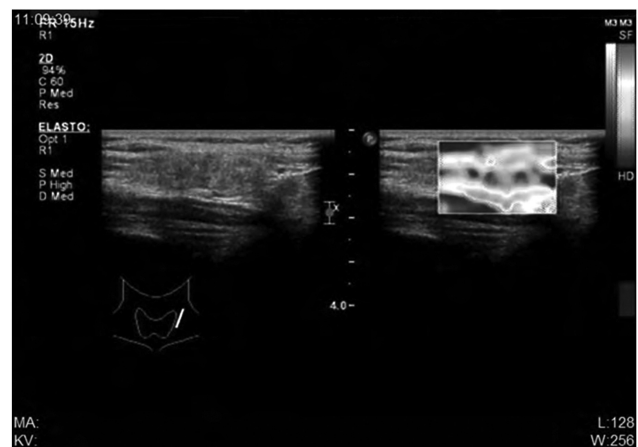


图 2 甲状腺良性结节超声弹性成像,评分 1 分

Fig. 2 Ultrasound elastography of thyroid benign nodule, score 1 point

3 讨论

甲状腺结节是由于甲状腺细胞异常生长所引起的甲状腺局部组织肿物。近年来,随着环境的变化和人们生活习惯的改变,甲状腺结节的发病率逐年升高^[10],如何鉴别甲状腺结节的良、恶性成为临床医生面临的重要问题。超声检查是目前临床上诊断甲状腺结节的常用方法,该方法具有操作简便、无创、准确率高的优点,但由于传统超声检查是一种二维检查方法,当影像重叠在一起时,给临床诊断带来一定困难,对于甲状腺结节的良、恶性鉴别很大程度上依靠检查者的经验^[11]。超声弹性成像技术可以根据组织间弹性系数的差异进行成像,并以灰阶或彩色的图像反映检测组织和器官硬度的差异^[12,13]。由于良、恶性结节在组织构成、结构上存在一定差异,因此通过超声弹性成像可以为良、恶性结节的鉴别提供依据^[14]。甲状腺激素是反映甲状腺功能的敏感指标^[15,16]。有报道显示,当甲状腺发生恶性病变时可引起血清 TSH、TT3、TT4 的异常改变,通过检测患者血清 TSH、TT3、TT4 的水平可能为良、恶性结节的鉴别

提供依据^[17-19]。

本研究结果显示,恶性结节组血清 TSH、TT3、TT4 水平显著高于良性结节组,表明甲状腺恶性结节患者甲状腺激素分泌异常。甲状腺良性结节的主要病理类型为甲状腺腺瘤,包括单纯型腺瘤、胶样型腺瘤、胚胎型腺瘤等,是甲状腺滤泡上皮异常增生形成的局部肿物,这种结节往往不引起甲状腺激素的异常改变^[20,21]。甲状腺恶性结节的病理类型主要为乳头状癌、滤泡状癌、未分化癌和髓样癌等,通常会引起甲状腺激素的异常改变^[22-24]。Baser H 等报道^[25],甲状腺恶性结节患者血清 TSH 水平高于良性结节患者。Sasson M 等报道,合并 TSH 水平及 TT3、TT4 水平异常升高患者发生恶性甲状腺结节的几率更高。本研究结果表明恶性甲状腺结节患者血清 TSH、TT3、TT4 水平异常升高,可能为疾病的鉴别诊断提供依据。本研究中恶性结节组超声弹性成像评分高分比例显著高于良性结节组,表明甲状腺良、恶性结节的组织硬度存在差异,这与两种结节的组织结构不同有一定关系,同时也提示超声弹性成像可以为良、恶性结节的鉴别提供依据。本研究经 Pearson 相关分析显示,甲状腺

结节患者血清 TSH、TT3、TT4 水平与超声弹性成像评分呈正相关,推测随着甲状腺结节恶性程度的升高,甲状腺结节组织结构异型性和细胞异型性越严重,导致结节的硬度增高,同时甲状腺激素水平异常升高,因此在甲状腺结节患者中血清 TSH、TT3、TT4 水平与超声弹性成像评分存在高度一致性,患者激素水平及组织弹性程度均可以反映结节病变情况,进而为疾病鉴别诊断提供信息。本研究结果显示,超声弹性成像联合血清 TSH、TT3、TT4 诊断甲状腺恶性结节的灵敏度、特异度和准确度优于单独血清 TSH、TT3、TT4 检测和单独超声弹性成像检测。表明综合甲状腺激素水平和超声弹性成像对甲状腺良、恶性结节的鉴别诊断具有很好的价值。同时值得注意的是本研究存在病例数较少的不足,有待于今后进一步丰富。在研究中笔者也注意到,囊性结节在甲状腺病变中较为常见,当囊性结节并不适用于超声弹性成像,而二维超声对甲状腺囊性结节有很好的诊断价值,因此建议在超声弹性成像检测前,重视二维超声检查,综合二维超声及超声弹性成像结果进行分析,提高诊断准确率。

综上所述,甲状腺恶性结节血清 TSH、TT3、TT4 水平高于良性结节,超声弹性成像评分高分比例高于良性结节,通过超声弹性成像联合血清 TSH、TT3、TT4 可以为甲状腺结节良恶性的鉴别诊断提供较好的依据。

参考文献(References)

- [1] 梁迪,李道娟,师金,等. 河北省 2010~2013 年甲状腺癌流行现状[J]. 中国肿瘤, 2016, 25(12): 973-978
- [2] Yan HX, Pang P, Wang FL, et al. Dynamic profile of differentiated thyroid cancer in male and female patients with thyroidectomy during 2000-2013 in China: a retrospective study [J]. Sci Rep, 2017, 7(1): 15832
- [3] 刘伟,马瑞,朱慧君,等. 北京市某社区居民甲状腺结节流行特征及影响因素[J]. 中国慢性病预防与控制, 2017, 25(7): 513-516
- [4] 祝青,杨世艳,辛超,等. 甲状腺癌患者超声弹性成像参数应变率比值与癌细胞生长及血管新生的关系[J]. 中国超声医学杂志, 2019, 35(8): 676-679
- [5] Yamauchi I, Yasoda A, Matsumoto S, et al. Incidence, features, and prognosis of immune-related adverse events involving the thyroid gland induced by nivolumab[J]. PLoS One, 2019, 14(5): e0216954
- [6] Swan KZ, Nielsen VE, Godballe C, et al. Is serum TSH a biomarker of thyroid carcinoma in patients residing in a mildly iodine-deficient area[J]. Endocrine, 2018, 61(2): 308-316
- [7] Duccini K, de Souza MVL, Delfim R, et al. High Serum Thyrotropin Concentrations within the Reference Range: A Predictor of Malignancy in Nodular Thyroid Disease[J]. Med Princ Pract, 2018, 27(3): 272-277
- [8] Adhami M, Michail P, Rao A, et al. Anti-Thyroid Antibodies and TSH as Potential Markers of Thyroid Carcinoma and Aggressive Behavior in Patients with Indeterminate Fine-Needle Aspiration Cytology[J]. World J Surg, 2020, 44(2): 363-370
- [9] 黄泳莹,汤庆,周兴华,等. 联合超声 TI-RADS 分类与弹性成像法鉴别甲状腺结节[J]. 广东医学, 2019, 40(13): 1977-1978,封3
- [10] 金秀兰,陈婷婷,董小婉,等. 合肥某区成人尿碘与甲状腺结节流行状况的相关性研究[J]. 现代预防医学, 2018, 45(23): 4361-4365
- [11] Han RJ, Du J, Li FH, et al. Comparisons and Combined Application of Two-Dimensional and Three-Dimensional Real-time Shear Wave Elastography in Diagnosis of Thyroid Nodules [J]. J Cancer, 2019, 10(9): 1975-1984
- [12] 刘一颖,杨晓雪,于晓波. 甲状腺癌的超声弹性成像参数与病灶组织中癌细胞生长、新生血管形成的关系[J]. 海南医学院学报, 2018, 24(7): 804-806, 810
- [13] Caresio C, Caballo M, Deandrea M, et al. Quantitative analysis of thyroid tumors vascularity: A comparison between 3-D contrast-enhanced ultrasound and 3-D Power Doppler on benign and malignant thyroid nodules[J]. Med Phys, 2018, 45(7): 3173-3184
- [14] 徐丹凤,王志利,刘洋,等. 超声弹性成像对甲状腺良恶性结节的诊断价值[J]. 实用医学杂志, 2019, 35(6): 977-981
- [15] Golbert L, de Cristo AP, Faccin CS, et al. Serum TSH levels as a predictor of malignancy in thyroid nodules: A prospective study[J]. PLoS One, 2017, 12(11): e0188123
- [16] Cho SG, Kwon SY, Kim J, et al. Risk factors of malignant fluorodeoxyglucose-avid lymph node on preablation positron emission tomography in patients with papillary thyroid cancer undergoing radioiodine ablation therapy [J]. Medicine (Baltimore), 2019, 98(16): e14858
- [17] Li J, Dong JN, Zhao Z, et al. Expression of sodium/iodide transporters and thyroid stimulating hormone receptors in thyroid cancer patients and its correlation with iodine nutrition status and pathology[J]. Eur Rev Med Pharmacol Sci, 2018, 22(14): 4573-4580
- [18] Kyriakakis N, Lynch J, Orme SM, et al. Hypothalamic-pituitary axis irradiation dose thresholds for the development of hypopituitarism in adult-onset gliomas[J]. Clin Endocrinol (Oxf), 2019, 91(1): 131-140
- [19] Wu Q, Zhang YM, Sun S, et al. Clinical and sonographic assessment of cervical lymph node metastasis in papillary thyroid carcinoma[J]. J Huazhong Univ Sci Technolog Med Sci, 2016, 36(6): 823-827
- [20] Lin ZM, Wen Q, Yan CX, et al. Combination of contrast-enhanced ultrasound and strain elastography to assess cytologically non-diagnostic thyroid nodules[J]. Oncol Lett, 2019, 18(6): 6845-6851
- [21] Huang Y, Zhou H, Zhang C, et al. Diagnostic Performance of Ultrasound Strain Elastography in Transverse and Longitudinal Views in Predicting Malignant Thyroid Nodules [J]. Ultrasound Med Biol, 2019, 45(9): 2289-2297
- [22] Peng Q, Niu C, Zhang M, et al. Sonographic Characteristics of Papillary Thyroid Carcinoma with Coexistent Hashimoto's Thyroiditis: Conventional Ultrasound, Acoustic Radiation Force Impulse Imaging and Contrast-Enhanced Ultrasound [J]. Ultrasound Med Biol, 2019, 45(2): 471-480
- [23] Liao LJ, Chen HW, Hsu WL, et al. Comparison of Strain Elastography, Shear Wave Elastography, and Conventional Ultrasound in Diagnosing Thyroid Nodules [J]. J Med Ultrasound, 2019, 27(1): 26-32
- [24] Gregory A, Bayat M, Kumar V, et al. Differentiation of Benign and Malignant Thyroid Nodules by Using Comb-push Ultrasound Shear Elastography: A Preliminary Two-plane View Study[J]. Acad Radiol, 2018, 25(11): 1388-1397
- [25] Baser H, Topaloglu O, Tam AA, et al. Higher TSH can be used as an additional risk factor in prediction of malignancy in euthyroid thyroid nodules evaluated by cytology based on Bethesda system [J]. Endocrine, 2016, 53(2): 520-529