doi: 10.13241/j.cnki.pmb.2020.01.027

P16/Ki-67 细胞学双染在 TCT 诊断为非典型鳞状细胞意义不明确(ASC-US)中的分流作用研究 *

马 钰[1] 李真真[1] 白旭升[1] 张 巍[1] 王彦芳[1] 荣 晅[2△]

(1 陕西省人民医院病理科 陕西 西安 710068;2 陕西省人民医院妇科 陕西 西安 710068)

摘要 目的:分析 P16/Ki-67 双染在 TCT(Thinprep cytologic test)诊断为非典型鳞状细胞,意义不明确(Atypical Squamous Cells of Undetermined Significance,ASC-US)的患者分流中的作用。**方法:**选取 2016 年 9 月 -2018 年 9 月在我院经宫颈液基细胞学检查诊断为 ASC-US 的 434 例女性患者为研究对象,采用 P16/Ki-67 双染、高危型 HPV(High-Risk human papillomavirus,HR-HPV)检测,对比二者与宫颈组织学活检结果的相关性,并分析二者在 ASC-US 患者分流中的作用。**结果:**P16/Ki-67 细胞学双染法的敏感性为 78.2%,特异性为 79.2%,HR-HPV 法的敏感性为 33.5%,特异性为 62.3%。P16/Ki-67 细胞学双染法在年轻组患者中检出高级别鳞状上皮内病变(high - grade squamous intraepithelial lesion, HSIL)及以上病变的敏感性为 94.5%,特异性为 85.7%;在年长组患者中敏感性为 44.4%,特异性为 74.3%。**结论:**P16/Ki-67 细胞学双染作为一种临床应用简单、患者易于接受、价格相对低廉的生物学标志物,为宫颈癌的早期筛查提供了新的选择。同时,对于年轻患者,P16/Ki-67 双染用于 ASC-US 的分流比 HR-HPV 检测具有更高的临床应用价值。

关键词:P16/Ki-67 细胞学双染;非典型鳞状细胞 - 意义不明确(ASC-US);高危型人乳头状瘤状病毒(HR-HPV);宫颈高级别鳞状上皮内病变(HSIL)

中图分类号:R737.33 **文献标识码:**A **文章编号:**1673-6273(2020)01-123-04

Clinical Value of P16/Ki-67 Dual-stained Cytology for the Triage of Women with Atypical Squamous Cell of Undetermined Significance*

MA Yu[1], LI Zhen-zhen[1], BAI Xu-sheng[1], ZHANG Wei[1], WANG Yan-fang[1], RONG Xuan[2△]

(1 Department of Pathology, Shaanxi Provincial People's Hospital, Xi'an, Shaanxi, 710068, China;

2 Department of Gynecology, Shaanxi Provincial People's Hospital, Xi'an, Shaanxi, 710068, China)

ABSTRACT Objective: To evaluate the clinical value of P16/Ki-67 cytology for triage of women with atypical squamous cell of undetermined significance (ASC-US). **Method:** A total of 434 cases diagnosed as ASC-US from Sep.2016 to Sep.2018 in our hospital were selected. Dual -stained cytology of P16/Ki-67, high-risk human papillomavirus (HR-HPV) detection, vaginal biopsy were applicated. P16/Ki-67 were compared with HR-HPV detected and pathological biopsy. **Results:** The sensitivity of P16/Ki-67 dual-stained was 78.2%, the specificity was 79.2%, The sensitivity of HR-HPV was 33.5%, the specificity was 62.3%, The sensitivity of P16/Ki-67 dual-stained in the group age under 35 years old was 94.5%, the specificity was 85.7%, in the group age above 35 years old, the sensitivity was 44.4%, the specificity was 74.3%. **Conclusion:** P16/Ki-67 dual-stained provides a new option for the early screening of cervical cancer, for simple clinical application, more acceptable and relatively inexpensive. Meanwhile, it has higher clinical application value than HR-HPV detection, especially in women under 35 years old.

Key words: P16/Ki-67 dual-stained; ASC-US; HR-HPV; HSIL

Chinese Library Classification(CLC): R737.33 Document code: A

Article ID:1673-6273(2020)01-123-04

前言

宫颈癌是威胁亚洲女性健康的第二大的恶性肿瘤,近年来发病呈年轻化的趋势[1]。宫颈癌的发生经过较长的癌前病变阶段,因此早期诊断和治疗上皮内病变对宫颈癌的防控至关重要。液基薄层细胞学检测(TCT)是目前全球使用最广泛的宫颈癌筛查方法,大幅提高了宫颈早期病变的检出率,ASC-US 是宫颈细胞病理学诊断中最常见的细胞异常诊断,可反映良性或者潜在的癌变损害,且观察者之间重复率较低。因此,为了避免漏诊高级别宫颈病变并尽量减少非必要的有创检查,正确评价 ASC-US 尤为重要[2,3]。通常,对于出现 ASC-US 的患者,临床会给予 HPV 的联合检测,若 HR-HPV 阳性则进行阴道镜检查及组织活检,若 HR-HPV 阴性则定期随访。近年有临床实践表明 HPV 的 DNA 检测存在特异性低,阳性预测值不理想等问题,

* 基金项目 陕西省自然科学基金项目(2015JQ8321)

作者简介:马钰(1981-),硕士研究生,主治医师,主要研究方向:肿瘤病理,E-mail:15031170@qq.com

△ 通讯作者:荣晅,博士研究生,主治医师,主要研究方向:妇科肿瘤及妇科内分泌,E-mail:13363945969@126.com

(收稿日期:2019-05-21 接受日期:2019-06-16)

在准确找出有临床意义的疾病方面，HPV 的检测作用有限[4,5]。因此，寻找更便捷、更准确的分流方法成为近年宫颈癌的研究热点。P16/Ki-67 双染技术是近年出现的宫颈癌筛查技术，其高灵敏度及特异性为宫颈癌筛查提供了新的分流指标[6-9]。本研究对 434 例 TCT 诊断为 ASC-US 的患者进行 P16/Ki-67 双染、HR-HPV 检测以及宫颈多点组织活检，旨在探讨 P16/Ki-67 双染对不同年龄患者的诊断价值。

1 材料与方法

1.1 研究对象

收集 2016 年 9 月 -2018 年 9 月在我院门诊进行机会性筛查的 473 位女性患者，最终获得 434 例完整样本。患者年龄 21~78 岁，其中 21~35 岁的患者 198 例，36~78 岁患者 236 例。所有患者的液基薄层细胞学检测(TCT)结果均为非典型鳞状细胞，意义不明确(ASC-US)，之后均进行了 P16/Ki-67 双染检测、HR-HPV 检测及阴道镜检查和宫颈多点组织学活检。

1.2 实验方法及结果判断

1.2.1 P16/Ki-67 双染检测　利用 TCT 剩余标本进行 P16/Ki-67 免疫细胞化学染色。采用 CINTec PLUS 细胞学试剂盒(罗氏)，采用罗氏全自动免疫组化分析仪。液基制片后，经过 95%乙醇固定，染色、洗洁精清洗、晾干、封片、镜下观察。P16/Ki-67 细胞学双染阳性判读标准：(1)单个细胞：可清楚观测到棕色的胞浆和红色的胞核且胞浆和胞核在同一个焦平面上，在玻片上检测到一个或一个以上的双染细胞。(2)细胞簇：细胞簇边缘有双染细胞或细胞簇中有 P16 特异性染色且 Ki-67 染色嵌入红色细胞核。

1.2.2 HPV 检测　Cobas4800 系统利用 PCR 技术检测高危型 HPV，高危亚型包括：16、18、31、33、35、39、45、51、53、56、58、59、66、68 等 15 种。其中任一亚型阳性则判断为 HR-HPV 阳性，所有亚型均阴性则判断 HR-HPV 为阴性。

1.3 统计学方法

采用 SPSS20.0 软件进行统计学分析，计数资料的组间比较采用 x^2 检验，以 $P<0.05$ 判定差异有统计学意义。

2 结果

以活检结果为金标准，活检结果为高级别鳞状上皮内病变及以上的结果(包括高级别鳞状上皮内病变、原位癌、浸润癌)判为阳性，P16/Ki-67 细胞学双染的敏感性为 78.2%，特异性为 79.2%，HR-HPV 检测的敏感性为 33.5%，特异性为 66.3%，P16/Ki-67 细胞学双染的敏感性、特异性均高于 HR-HPV 检测。同时，两个不同年龄组相比，年轻患者组中 P16/Ki-67 细胞学双染具有更高的敏感性和特异性。

3 讨论

ASC-US 是 TCT 诊断中比较常见的诊断，受标本取材质量、液基制片质量、医生诊断水平等多方面影响，其结果往往重

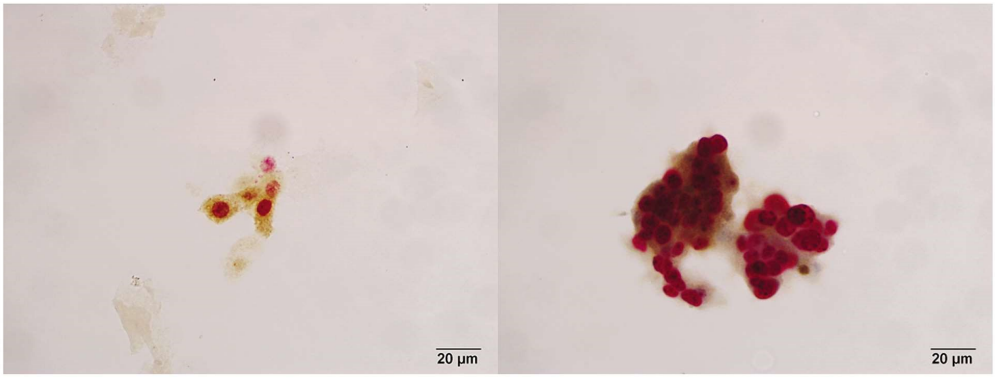

Fig. 1 The positive results of P16/Ki-67 dual-stained

Table 1 The accuracy assessment of diagnosing HSIL by P16/Ki-67 dual-stained

P16/Ki-67 Double staining	Biopsy results		Total
	Positive	Negative	
Positive	43	79	122
Negative	12	300	312
Total	55	379	434

Table 2 The accuracy assessment of diagnosing HSIL by HR-HPV detection

HR-HPV	Biopsy results		Total
	Positive	Negative	
Positive	45	113	158
Negative	89	187	276
Total	134	300	434

Table 3 The specificity, sensitivity of P16/Ki-67 dual-stained and HR-HPV

Method	Specificity	Sensitivity
P16/Ki-67 Double staining	79.2(300/379)	78.2(43/55)
HR-HPV	62.3(187/300)	33.5(45/134)
x^2	22.8	31.2
P	<0.01	<0.01

Table 4 The accuracy assessment of diagnosing HSIL by P16/Ki-67 dual-stained in the group 21-35 years old

P16/Ki-67 Double staining	Biopsy results		Total
	Positive	Negative	
Positive	35	23	58
Negative	2	138	140
Total	37	161	198

Table 5 The accuracy assessment of diagnosing HSIL by P16/Ki-67 dual-stained in the group36-78 years old

P16/Ki-67 Double staining	Biopsy results		Total
	Positive	Negative	
Positive	8	56	64
Negative	10	162	172
Total	18	218	236

Table 6 The specificity, sensitivity of P16/Ki-67 dual-stained and HR-HPV in the two different groups

Groups	Specificity	Sensitivity
21-35 years old	85.7(138/161)	94.5(35/37)
36-78 years old	74.3(162/218)	44.4(8/18)
x^2	7.29	17.85
P	<0.01	<0.01

复性差,假阴性及假阳性率可达 40%,这是临床工作中妇科处理的难题[10,11]。有研究显示,对于 TCT 结果为 ASC-US 的患者,检出高级别鳞状上皮内病变及以上病变的检出率在 4.1-28.7%之间,并且有 0.8%的患者诊断浸润癌[12]。近年来,随着人们对宫颈癌病因认识的不断深入以及人乳头瘤病毒(HPV)检测技术的发展,高危型 HPV 检测越来越多用于宫颈癌早期筛查。在我国大多数妇科临床工作中,高危型 HPV 检测与 TCT 联合应用已成为最为普及和成熟的初筛手段 [13]。一些学者认为对于 TCT 结果为非典型鳞状上皮细胞意义不明确(ASC-US)的患者,可用高危型 HPV 检测进行分流,阳性者行阴道镜检查,阴性者 12 个月后行细胞学检查 [14]。但是在标本采集质量等因素的影响下,常常会有 HR-HPV+/TCT-,或者 HR-HPV-/TCT+ 的情况出现,这样,制定下一步的处理方案就十分困难[15-17],在我国多数情况下只能转于阴道镜下宫颈活检。

HR-HPV 的 DNA 检测不能区分暂时性感染与转化性感染，单独行高危型 HPV 检测很难准确检出宫颈高级别鳞状上皮内病变。在一过性的 HPV 感染中,病毒基因的表达没有影响到宿主正常的细胞周期,虽然可能引起细胞增殖的增加,但这些感染不破坏 pRb 蛋白与 E2F 之间的平衡，细胞不会增殖失控[18]。有学者研究显示在 <30 岁的年轻女性患者中,P16/Ki-67 双染的特异性高于 HPV 检测[19],这是因为大部分年轻女性患者为暂时感染,转化性感染的比例并不高[20]。在转化型感染中,pRb 蛋白与 HR-HPV 产生的 E7 蛋白结合,破坏了 pRb 蛋白与 E2F 之间的平衡,导致细胞增殖失控。P16 是细胞周期蛋白酶 4 抑制剂,在正常组织中鲜有表达,近年研究显示,P16 阳性表达在女性生殖道肿瘤的诊断中具有重要意义[21,22]。

P16 INK4a 在宫颈上皮内瘤变和宫颈癌中有强表达[23]。2012 年,专业学术机构(CAP & ASCCP,WHO)推荐以 P16 为基础的组织学检测,可有效用于子宫颈癌前病变诊断[24]。P16 的过表达是因为 pRb 蛋白与 HR-HPV 产生的 E7 蛋白结合,失去活性，且过表达与 HR-HPV 开始整合到上皮的时间点相关,所以 P16 的过表达可提示 HR-HPV 的转化性感染 [25-27]。运用 CINTec PLUS 细胞学检测系统可以准确识别 P16 与 Ki-67 联合表达的细胞,即细胞周期失调的细胞,如果出现双染阳性,则强烈提示该患者已经有高级别上皮内病变[28-30]。在本实验中利用 434 例 TCT 剩余标本进行检测,结果示 P16/Ki-67 细胞学双染的敏感性、特异性均高于 HR-HPV 检测,且两个不同年龄组相比，年轻患者组中 P16/Ki-67 细胞学双染具有更高的敏感性

和特异性。

综上所述，P16/Ki-67 细胞学双染作为一种临床应用简单、患者易于接受、价格相对低廉的生物学标志物，为宫颈癌的早期筛查提供了新的选择。同时，对于年轻患者，P16/Ki-67 双染用于 ASC-US 的分流工作比 HR-HPV 检测具有更高的临床价值，可在临床工作中降低阴道镜转诊率，减轻患者特别是年轻患者的心理及经济负担。

参 考 文 献(References)

[1] Lertkhachonsuk AA, Yip CH, Khuhaprema T, et al. Cancer prevention in Asia: resource-stratified guidelines from the Asian Oncology Summit 2013[J]. Lancet Oncol, 2013, 14(12): 497-507

[2] 赫芳芳, 高英, 魏力. P16/Ki67 在宫颈鳞状上皮病变分级诊断中的意义[J].现代肿瘤医学, 2016, 24(8): 1271-1274

[3] Wentzensen N, Schwartz L, Zuna RE, et al. Performance of p16/Ki-67 immunostaining to detect cervical cancer precursors in a colposcopy referral population[J]. Clin Cancer Res, 2012, 18(15): 4154-4162

[4] Shain AF, Kwok S, Folkins AK, et al. Utility of p16 Immunohistochemistry in Evaluating Negative Cervical Biopsies Following High-risk Pap Test Results [J].Am J Surg Pathol, 2018, 42 (1): 69-75

[5] Uijterwaal MH, Polman NJ, Witte BI, et al. Triaging HPV-positive women with normal cytology by p16/Ki-67 dual-stained cytology testing: baseline and longitudinal data[J]. Int J Cancer, 2015, 136(10): 2361-2368

[6] 金蓉蓉, 马红伟, 陈天羽, 等. P16/Ki-67 双染检测在意义不明的不典型鳞状细胞分流诊断中的应用 [J]. 中华病理杂志, 2017, 46(7): 481-484

[7] Wu Y, Zhao J, Hu J, et al. Significance of p16/Ki-67 double immunocytochemical staining in cervical cytology ASCUS, LSIL, and ASC-H[J]. Zhonghua Fu Chan Ke Za Zhi, 2017, 52(11): 734-739

[8] White C, Bakhiet S, Bates M, et al. Triage of LSIL/ASC-US with p16/Ki-67 dual staining and human papillomavirus testing: a 2-year prospective study[J]. Cytopathology, 2016, 27(4): 269-276

[9] Solares C, Velasco J, Álvarez-Ruiz E, et al. Expression of p16/Ki-67 in ASC-US/LSIL or Normal Cytology with Presence of Oncogenic HPV DNA[J].Anticancer Res, 2015, 35(11): 6291-6295

[10] Cheng JX, Yao LL, Xiang H, et al. Cervical cytology ASCUS patients with HPV detection and clinical value [J]. Clin Exp Obstet Gynecol, 2016, 43(4): 592-596

[11] Prigenzi KCK, Heinke T, Salim RC, et al. Dual p16 and Ki-67 Expression in Liquid-Based Cervical Cytological Samples Compared to Pap Cytology Findings, Biopsies, and HPV Testing in Cervical Cancer Screening: A Diagnostic Accuracy Study[J]. Acta Cytol, 2018, 62(2): 104-114

[12] 张颖. 122 例意义不明确宫颈不典型鳞状上皮细胞(ASCUS)的临床分析[J].中国医药指南, 2016, 14(3): 65-66

[13] 邹冬芳, 孙健, 吴国平. 高危型 HPV 及其分型检测在 ASCUS 分流诊治中的价值研究[J]. 人民军医, 2014(4): 410-412

[14] 刘洁, 张萌萌, 党受琴, 等. HR-HPV 检测对宫颈 TCT 非典型鳞状上皮细胞病人分流的价值[J]. 齐鲁医学杂志, 2017(4): 391-393

[15] Tracht JM, Davis AD, Fasciano DN, et al. Discrepant HPV/cytology cotesting results: Are there differences between cytology-negative versus HPV-negative cervical intraepithelial neoplasia? [J]. Cancer Cytopathol, 2017, 125(10): 795-805

[16] Safaeian M, Solomon D, Wacholder S. Risk of precancer and follow-up management strategies for women with human papillomavirus-negative atypical squamous cells of undetermined significance[J]. Obstet Gynecol, 2007, 109(6): 1325-1331

[17] Stoler MH, Wright TC Jr, Parvu V, et al. The Onclarity Human Papillomavirus Trial: Design, methods, and baseline results [J]. Gynecol Oncol, 2018, 149(3): 498-505

[18] 陈建翠, 郑锦文, 薛慧丰, 等. HPV 分型检测对 ASCUS 的分流价值[J].海峡预防医学杂志, 2015, 21(5): 99-100

[19] Ikenberg H, Bergeron C, Schmidt D, et al. Screening for cervical cancer precursors with p16/Ki-67 dual-stained cytology: results of the PALMS study[J]. J Natl Cancer Inst, 2013, 105(20): 1550-1557

[20] Qian QP, Zhang X, Ding B, et al. Performance of P16/Ki67 dual staining in triaging hr-HPV-positive population during cervical Cancer screening in the younger women [J]. Clin Chim Acta, 2018, 483: 281-285

[21] O'Neill CJ, McCluggage WG. p16 expression in the female genital tract and its value in diagnosis[J]. Adv Anat Pathol, 2006, 13(1): 8-15

[22] Liu Y, Alqatari M, Sultan K, et al. Using p16 immunohistochemistry to classify morphologic cervical intraepithelial neoplasia 2: correlation of ambiguous staining patterns with HPV subtypes and clinical outcome[J]. Hum Pathol, 2017, 66: 144-151

[23] Cheah PL1, Koh CC, Nazarina AR, et al. Correlation of p16INK4a immune-expression and human papillomavirus (HPV) detected by in-situ hybridization in cervical squamous neoplasia [J]. Malays J Pathol, 2016, 38(1): 33-38

[24] 高莹莹. P16/Ki67 双染检测助力子宫颈癌前病变诊断[J].临床与实验病理学杂志, 2016, 32(9): 966

[25] Bruno MT, Ferrara M, Fava V, et al. A prospective study of women with ASCUS or LSIL pap smears at baseline and HPV E6/E7 mRNA positive: a 3-year follow-up[J]. Epidemiol Infect, 2018 146(5): 612-618

[26] Hoppe-Seyler K, Bossler F, Braun JA, et al. The HPV E6/E7 Oncogenes: Key Factors for Viral Carcinogenesis and Therapeutic Targets[J]. Trends Microbiol, 2018, 26(2): 158-168

[27] Rajasekaran N, Jung HS, Bae SH, et al. Effect of HPV E6/E7 siRNA with Chemotherapeutic Agents on the Regulation of TP53/E2F Dynamic Behavior for Cell Fate Decisions [J]. Neoplasia, 2017, 19 (10): 735-749

[28] Ib áñez R, Moreno-Crespi J. Sardà MPrediction of cervical intraepithelial neoplasia grade 2+ (CIN2+) using HPV DNA testing after a diagnosis of atypical squamous cell of undetermined significance (ASC-US) in Catalonia, Spain[J]. BMC Infect Dis, 2012, 12: 25

[29] Zhang SK, Jia MM, Zhao DM, et al. Evaluation of p16/Ki-67 dual staining in the detection of cervical precancer and cancer in China[J]. Cancer Epidemiol, 2019, 59: 123-128

[30] Wentzensen N, Fetterman B, Tokugawa D, et al. Interobserver reproducibility and accuracy of p16/Ki-67 dual-stain cytology in cervical cancer screening [J]. Cancer Cytopathol, 2014, 122 (12): 914-920