

doi: 10.13241/j.cnki.pmb.2017.26.014

彩色多普勒超声赋分诊断三阴性乳腺癌并腋淋巴结转移的临床研究*

张毅¹ 张颖² 袁梅¹ 郑淑芳¹ 王伟¹ 周亚丽¹ 李文晓¹ 王海波³

(1 青岛大学附属医院健康体检中心 山东 青岛 266003; 2 青岛市市南区江苏路街道黄县路社区卫生服务中心 山东 青岛 266003; 3 青岛大学附属医院乳腺病诊疗中心 山东 青岛 266003)

摘要 目的:探讨彩色多普勒超声(CDU)赋分诊断(HER-2、ER 和 PR)三阴性乳腺癌(TNBC)并腋淋巴结转移(ALNM)的临床应用价值。**方法:**回顾性分析 2014 年 1 月至 2015 年 12 月期间在青岛大学附属医院经 CDU 检查、手术和病理证实的 863 例女性乳腺癌患者的临床资料。根据临床病理学及免疫组化(的)检测结果(将其)分为 TNBC 组和非三阴性乳腺癌(NTNBC)组。对比分析两组乳腺癌的 CDU 征象,采用多因素非条件 Logistic 回归分析 CDU 赋分诊断与 TNBC 的相关性。将 CDU 描述性指标纳入赋分(0~15 分),赋分>10 分者为 NTNBC,8~10 分为疑似 TNBC,<8 分为倾向 TNBC。**结果:**本组乳腺癌 CDU 诊断与病理符合率为 90.96%(785/863),删除不能确定乳腺肿块性质 78 例(9.04%)。NBC 组(105 例)与 NTNBC 组(680 例),肿块呈圆形或椭圆形(48.57% vs 10.70%)、最大径>5.0 cm(21.90% vs 15.30%)、无微钙化灶(87.62% vs 74.12%)、境界清楚(56.19% vs 41.47%)、边缘无毛刺征(74.29% vs 41.62%)、周边无高回声晕环(74.29% vs 46.76%)、后方回声无衰减(72.38% vs 46.76%)、ALNM(61.90% vs 37.35%)等比较有明显差异($P<0.05$),而在肿块数目、纵横径比、回声程度、回声分布和血流分级等则无明显差异($P>0.05$)。CDU 赋分>10 分为 NTNBC 与病理符合率 93.93%(680/724);8~10 分疑似诊断 TNBC 符合率 11.51%(16/139);<8 分倾向诊断 TNBC 符合率 64.03%(89/139),TNBC 总诊断符合率为 75.54%(105/139)。在 CDU 诊断 785 例乳腺癌中,ALN 肿大 319 例(40.64%),其中 TNBC 组 61.90%(65/105),NTNBC 组 37.35%(254/680)。经多因素非条件 Logistic 回归分析结果显示:肿块呈圆形或椭圆形、边缘无毛刺征、周边无高回声晕环、后方回声无衰减和 ALNM 等与 TNBC 存在相关性($P<0.05$)。**结论:**乳腺貌似良性肿块并腋淋巴结肿大,CDU 赋分<8 分,同时年龄≤50 岁或未绝经,或有乳腺癌家族易感史者,可作为 CDU 诊断 TNBC 并 ALNM 重要参考指标,具有较高的临床应用价值。

关键词:受体/雌激素;孕酮;人表皮生长因子-2;乳腺肿瘤;彩色多普勒超声;赋分诊断**中图分类号:**R737.9;R445.1 **文献标识码:**A **文章编号:**1673-6273(2017)26-5066-08

Clinical Research of Color Doppler Ultrasound Assign Points Diagnosis for Triple-Negative Breast Cancer and Axillary Lymph Node Metastasis*

ZHANG Yi¹, ZHANG Ying², YUAN Mei¹, ZHENG Shu-fang¹, WANG Wei¹, ZHOU Ya-li¹, LI Wen-xiao¹, WANG Hai-bo³

(1 Department of the Health Examination Center, Qingdao University Affiliated Hospital, Qingdao, Shandong, 266003, China;

2 Department of the Huang Xian Road Community Health Service Center, Qingdao Districts in Jiang Su Road Street of Shandong Qingdao, Shandong, 266003, China; 3 Department of the Breast disease diagnosis and treatment center, Qingdao University Affiliated Hospital, Qingdao, Shandong, 266003, China)

ABSTRACT Objective: To explore clinical application value of color Doppler ultrasound (CDU) assigned to diagnose triple-negative breast cancer (TNBC) and axillary lymph node metastasis (ALNM). **Methods:** A retrospectively analyzed of proved of clinical data on the 863 patients breast cancer in women by CDU inspection, operation and pathology. According results will be divided into TNBC group and non negative breast cancer (NTNBC) group via clinical pathological and immunohistochemical detection. Using multi-factor unconditioned Logistic regression analysis the CDU supposed the diagnosis and the correlation of TNBC. **Results:** The coincidence rate of CDU and pathological diagnosis was 90.96% (785/863), 78 cases (9.04%) remove breast masses, 105 patients TNBC group and NTNBC group 680 patients. The mass circular or elliptic (48.57% vs 10.70%), the tumor maximum diameter 5.0 cm (21.90% vs 15.30%), micro calcifications (87.62% vs 74.12%), state clearly (56.19% vs 41.47%), no burr edge character (74.29% vs 41.62%), peripheral hyperechoic halo ring (74.29% vs 46.76%), rear echo attenuation (72.38% vs 46.76%), no ALNM (61.90% vs 37.35%) comparing the two groups exists significant difference ($P<0.05$), while the mass number, and vertical and horizontal diameter ratio, degree of echo, echo distribution and blood flow classification comparing the two groups were no significant difference ($P>0.05$). The CDU fu points > 10 divided into NTNBC and pathological coincidence rate 93.93% (680/724), 8 ~ 10 points TNBC suspected diagnosis coincidence rate 11.51% (16/139), < 8 points TNBC tendency diagnosis coincidence rate 64.03% (89/139), TNBC total diagnostic

* 基金项目:山东省科学技术发展计划项目(2011GGB 01274)

作者简介:张毅(1959-),副主任医师,研究方向:乳腺癌的基础与临床研究,E-mail: zhang.yi2000@163.com,电话:0532-82911091

(收稿日期:2016-11-23 接受日期:2016-12-20)

coincidence rate was 75.54% (105/139). In CDU diagnosed 785 cases of breast cancer, the ALN enlargement in 319 cases (40.64%), with TNBC group was 61.90% (65/105), NTNBC group was 37.35% (254/680). Logistic regression analysis results: tumor assumes the circular or elliptic, edge without burr, peripheral hyperechoic halo ring, rear echo attenuation and ALNM with TNBC has certain correlation ($P < 0.05$). **Conclusion:** The seemingly benign breast diseases and axillary lymph node enlargement, the CDU, supposed less than 8 points, age 50 or less or not at the same time, menopause or having a history of breast cancer susceptibility to family, important reference index, clinical value has high of CDU diagnostic of TNBC and ALNM.

Key words: Estrogen receptor; Progesterone receptor; Human epidermal growth factor receptor-2; Breast tumor;

Color Doppler ultrasound; Assign points diagnosis

Chinese Library Classification(CLC): R737.9; R445.1 **Document code:** A

Article ID: 1673-6273(2017)26-5066-08

引言

近年来,我国女性乳腺癌的发病率呈明显上升态势,居女性恶性肿瘤的首位,死亡率居恶性肿瘤的第4位,且发病年龄较西方国家早10年^[1]。因此,乳腺癌已成为严重危害女性身心健康的重大疾病和(重要的)公众健康问题,从而激励着医务人员共同努力想方设法去防御它^[2]。Perou等^[3](在)于2000年在cDNA基因芯片微阵列技术研究中,首先发现了雌激素受体(estrogen receptor, ER)、孕激素受体(progesterone receptor, PR)和人表皮生长因子受体-2(human epidermal growth factor receptor-2, HER-2)均不表达的特殊类型的乳腺癌。2006年Bryan等^[4]明确将ER、PR和HER-2均不表达的乳腺癌称为三阴性乳腺癌(triple-negative breast cancer, TNBC),并被广大学者所接受。研究表明:TNBC占有乳腺癌的15%~22.84%^[5,6]。分子生物学分型的出现,为乳腺癌患者的个体化治疗提供了可靠依据。由于85%的TNBC系基底细胞样(basal-like)型,具有同源属性较高,年轻女性发病率较高,家族易感性较高,侵袭增殖性较高,复发转移率较高等“5高”的临床病理学和分子生物学特性,且缺少靶位和靶点,故不能从内分泌及靶向治疗中获取更多的益处^[7]。因此,早期发现,早期诊断和早期治疗成为该领域关注和研究的焦点^[8]。彩色多普勒超声(color Doppler ultrasound, CDU)在对乳腺癌并腋淋巴结转移(axillary lymph node metastasis, ALNM)的诊断和鉴别诊断以及疗效评估与随访中发挥了重要作用^[9]。探究术前诊断TNBC一直是研究者努力的方向,其目的是为确定手术方式和新辅助化疗方案提供有临床价值的信息。然而,当前对TNBC的术前诊断仍颇感困惑,且缺乏有效、无创、直观的检查方法和评估手段。但可喜的是许多学者在对TNBC与非三阴性乳腺癌(no-triple negative breast cancer, NTNBC)(彩色多普勒超声(color Doppler ultrasound)的CDU征象与病理生物学对比研究中,发现了某些CDU特征与TNBC可能存在相关性^[10,11]。本研究以手术和病理及免疫组化检测结果为依据,通过对比分析TNBC和(非三阴性乳腺癌(no-triple negative breast cancer)NTNBC)的CDU特征,并将其CDU描述性差异制订赋分诊断法,旨在探讨CDU赋分诊断TNBC并ALNM的临床应用价值。

1 资料与方法

1.1 研究对象

收集2013年6月至2015年5月期间在青岛大学附属医

院乳腺病诊疗中心手术治疗的863例女性乳腺癌患者的临床资料。年龄为25~76岁,中位年龄47.5岁。其中536例(62.11%)患者在健康体检中由CDU检查发现,327例(37.89%)患者发现乳腺肿块或腋窝肿块而就诊,其病程10d~18个月。所有病例均施行手术治疗,部分患者接受化疗、放疗及内分泌治疗。全部切除标本均送组织病理学及免疫组化检测。术前所有患者均常规行乳腺CDU检查,并结合患者的发病年龄、月经状态及乳腺癌家族易感史等做出倾向性诊断。

1.2 二维超声检查

应用GE-LOGIQ-9型、TOSHIBA-660A型、PHILIPS-iU-22型彩色多普勒多功能超声诊断仪,选择实时线阵宽频聚焦探头,频率为8.0~12.0MHz。选择乳腺扫查模式,采用放射状和反放射状联合扫查法,患者取仰卧位,并上举双臂,充分暴露双侧乳腺及腋窝区。依据乳腺及病灶的回声特点,随时调节二维超声增益、深度和聚焦,使图像清晰度达到最佳满意状态。当检查过程中发现乳腺肿块时,首先确定其部位和数目,然后测量其大小,纵径与横径之比值(depth width ratio, D/W),详细观察其外形和结构、内部回声的高低和均匀程度以及是否存有微小钙化灶、肿块边缘回声是否有毛刺征、后方回声是否有衰减、周边是否见高回声晕环,以及肿块与相邻组织的关系等;常规检查双侧腋窝时,采用沿腋动脉长轴和短轴多切面扫查法,向外扫查到臂侧近端,向内扫查到胸壁。若发现腋淋巴结(axillary lymph node, ALN)增大时,则详细观察其数目、大小、形态和淋巴门结构、内部回声、皮髓质最大厚度以及D/W等。

1.3 彩色多普勒血流显像

应用彩色多普勒血流显像(Color Doppler flow imaging, CDFI)技术,仔细观察肿块和ALN内是否有血流信号以及血流形态、血流分布和血流走行等;并启用脉冲重复频率率(pulsed repetition frequency, PRF),调整速度为5.0cm/s,以彩色增益调整至无明显噪声为宜,调整取样框为包容肿块及其邻近组织在内,其范围约1.0cm。观察血流信号时,应避免对乳腺肿块施压,常规与对侧乳腺相应部位比较,详细记录CDU检查的各项指标和特征。血流分级按Adler半定量分级法^[12]分为IV级:①0级,无血流信号;②I级,少许血流,病灶内仅见1~2处点状血流信号;③II级,血流增加,病灶内有2条以上小血管或1条血管超过病灶的半径;④III级,血流较丰富,病灶内可见4条以上血管或交织成网状结构。根据ALN显示血流的形态和分布情况,将其分为IV型,I型(淋巴门型)、II型(髓质型)、III型(周边型)和IV型(混杂型)。

1.4 CDU 赋分诊断法

根据美国放射学会(American College of Radiology, ACR)创立并推荐的《乳腺影像报告和数据系统》,即乳腺 BI-RADS (breast imaging reporting and data system)^[13] 和中国医师协会超声医师分会《血管和浅表器官检查指南》^[14],参考 Moon 等^[15]将乳腺肿块形态呈圆形术语判定为“恶性指标”的观点,并结合笔者多年的临床经验首创的乳腺癌 CDU 赋分诊断法。将乳腺癌典型的 CDU 描述性指标纳入 CDU 赋分诊断:① 肿块形状;②

肿块最大径;③ 肿块纵横比;④ 肿块数目;⑤ 肿块内部回声;⑥ 肿块回声分布;⑦ 肿块微钙化灶;⑧ 肿块境界;⑨ 肿块边缘毛刺征;⑩ 肿块周边高回声晕环;⑪ 肿块后方回;⑫ 血流分级;⑬ 腋淋巴结肿大等 13 项,按照 CDU 恶性危险度,赋分由低到高 0~15 分(表 1)。当乳腺肿块 CDU 赋分值 > 10 分则诊断为 NTNBC; 8~10 分疑似 TNBC; < 8 分倾向 TNBC。并结合患者的发病年龄、月经状况及乳腺癌家族易感史等做出倾向性诊断。

表 1 CDU 赋分诊断法
Table 1 CDU assignment diagnosis method

Indicators	Score	Assign points diagnosis method
Shape	0-2	Class round or oval =0, Points and leaf shape =0.5, Horn =1, Irregular shape =2
Largest diameter(cm)	0.5-2	≤ 2.0=0.5, >2.0≤ 5.0=1, >5.0=2
Aspect ratio	0-0.5	<1.0=0, ≥ 1.0=0.5
Number	0-1	Multiple =0, Single =1
Internal echo	0.5-1.5	High echo or echo =0.5, Low echo =1, Mixed echo =1.5
Distribution of the echo	0-1	Uniform =0, Uneven =1
Microcalcification	0-1	No =0, There are =1
State	0-1	Clear =0, Fuzzy =1
Edge burr sign	0-1	No =0, There are =1
Peripheral hyperechoic halo ring	0-1	No =0, There are =1
Rear of the echo	0-1	No change =0, Attenuation =1
Blood flow classification	0-2	0 Level =0, I Level =0.5, II Level =1, III Level =2
Axillary lymph node	0-1	No =0, Swelling =1

1.5 免疫组化表型

将手术切除完整的乳腺肿瘤标本放置 10%的甲醛溶液浸泡固定,常规石蜡包埋,连续切片厚为 4 μm, ER、PR 和 HER-2 检测采用 HE 和 SP 染色法,用光学显微镜下放大至 200 倍,仔细观察并诊断。一抗稀释度均为 1:100。用已知乳腺癌阳性组织作为对照,以 PBS 代替一抗作为阴性对照。判断免疫组化结果:ER 和 PR 蛋白表达以细胞核出现棕黄色颗粒,≥ 10%为阳性表达。HER-2 蛋白表达以细胞膜或细胞质出现棕黄色着色,(0~+)为阴性,(3+)为阳性,对(2+)则采用色素原位杂交法(chromogenic and fluorescence in situ hybridization, CISH)予以验证。ER、PR 和 HER-2、三受体蛋白均为阴性表达(图 1-3)为 TNBC 组;如三项受体中有任何一项呈阳性表达者为 NTNBC 组。乳腺癌组织病理学分类及分级分别按照《中国肿瘤病理学分类》^[16],应用诺丁汉(Nottingham)联合 Scarff-Bloom-Richardson 分级和 Elston-Ellis 改良的组织病理学分级法^[17]。

1.6 统计学处理

采用 SPSS17.0 统计软件处理所获数据;计量资料采用均数标准差($\bar{x} \pm s$)表示;对比分析 TNBC 组与 NTNBC 组的 CDU 征象;组间比较采用 t 检验,计数资料用 χ^2 检验,计量资料用秩和检验;多因素非条件 Logistic 回归分析 CDU 赋分诊断(0~15 分)与 TNBC 的相关性;以 P<0.05 为差异有统计学意义。

2 结果

2.1 乳腺癌的临床病理学诊断结果

本组 863 例乳腺癌患者中浸润性导管癌 590 例(68.37%),特殊型浸润性癌 117 例(13.56%),浸润性小叶癌 76 例(8.81%),早期浸润性癌 46 例(5.33%)和原位癌 34 例(3.94%)。在特殊型浸润性癌中,髓样癌占 50.43%(59/117),黏液癌占 19.66%(23/117),大汗腺样癌占 10.26%(12/117),腺样囊性癌占 7.69%(9/117),小管癌占 5.13%(6/117),乳头状癌占 4.27%(5/117)和鳞状细胞癌 2.56%(3/117)。TNBC 组 139 例占同期手术治疗乳腺癌的 16.11%,NTNBC 组 724 例占同期手术治疗乳腺癌的 83.89%。TNBC 肿瘤直径较大,中央部常伴“地图样”坏死和推挤性边缘,与周围组织界限较清楚;组织病理学类型主要为浸润性导管癌和化生性癌,以低分化为主,组织学分级较高(G3),有丝分裂计数较高;肿瘤细胞呈合体细胞样,排列成片状或巢状合体,其内及边缘均见不同程度的淋巴细胞浸润,中央区呈“缎带样”改变,且缺乏腺管样结构及纤维化瘢痕。

2.2 乳腺癌的 CDU 诊断结果

本组乳腺癌 CDU 诊断与手术病理诊断符合率达 90.96%(785/863)。CDU 发现乳腺肿块,但不能确定其性质者 51 例

(5.91%);CDU 误诊为乳腺腺瘤及囊性变 27 例(3.13%)。CDU 赋分 >10 分诊断为 NTNBC (图 4), 与病理诊断符合率为 93.93%(680/724);8~10 分疑似 TNBC(图 5),与病理诊断符合率为 11.51%(16/139);<8 分倾向 TNBC(图 6),与病理诊断符合率为 64.03%(89/139),TNBC 总诊断符合率达 75.54%。在 51 例 CDU 不能确定肿块性质者中,TNBC 组占 16.55%(23/139),而 NTNBC 组仅为 5.25%(38/724);在 27 例 CDU 误诊病例中,TNBC 组 11 例(7.91%),NTNBC 组 16 例(2.21%)。两组比较存在明显差异(P<0.050),表明 TNBC 更具良性肿瘤特征,是导致误诊或漏诊的主要原因。经手术病理证实乳腺癌并 ALNM 率为 44.84%(387/863),其中 TNBC 组为 53.24%(74/139),NTNBC 组为 43.23%(313/724)。在 CDU 诊断 785 例乳腺癌中,ALN 肿大 319 例 (40.64%),其中 TNBC 组 61.90%(65/105),NTNBC 组 37.35%(254/680),两组比较存在显著性

差异(P<0.050),表明 TNBC 更具 ALNM 特性。

2.3 TNBC 组与 NTNBC 组 CDU 征象对比

删除 CDU 诊断与病理诊断不符合的 78 例乳腺癌患者,将 CDU 诊断与病理诊断符合的 785 例乳腺癌患者分为 TNBC 组 (105 例)和 NTNBC 组(680 例)。对比分析两组乳腺癌患者 13 项 CDU 描述性指标。在乳腺肿块形状圆形或椭圆形(48.57% vs10.70%)、最大径>5.0 cm (21.90%vs15.30%)、无微钙化灶 (87.62%vs74.12%)、境界清楚(56.19%vs41.47%)、边缘无毛刺征(74.29%vs41.62%)、周边无高回声晕环(74.29%vs46.76%)、后方回声无衰减(72.38%vs46.76%)、ALNM(61.90%vs 37.35%)等 8 项指标中,TNBC 组与 NTNBC 组比较存在明显差异(P<0.050)。而在乳腺肿块数目、D/W、回声程度、回声分布和血流分级等 5 项指标中,两组乳腺癌比较无明显差异(P>0.050),见表 2。

表 2 TNBC 组与 NTNBC 组 CDU 征象对比分析 [n=785(%)]
Table 2 TNBC group and NTNBC CDU signs comparison analysis [(n = 785 (%))]

CDU Sign	n (%)	TNBC group (n=105)	NTNBC group (n=680)	Statistic	P Values
Shape				-10.864	0.045 ^a
Class round or oval	143(17.99)	51(48.57)	92(10.70)		
Points and leaf shape	119(14.97)	15(14.29)	104(15.29)		
Horn	166(20.88)	16(15.23)	150(22.06)		
Irregular shape	357(44.91)	23(21.91)	334(49.12)		
Largest diameter(cm)				-11.645	0.041 ^a
≤ 2.0	166(21.14)	21(20.00)	145(21.32)		
>2.0≤ 5.0	492(62.68)	61(58.10)	431(63.38)		
>5.0	127(16.18)	23(21.90)	104(15.30)		
Aspect ratio (D/W)				5.565	0.056 ^b
<1.0	472(60.13)	62(59.05)	410(60.29)		
≥ 1.0	313(39.87)	43(40.95)	270(39.71)		
Number				3.764	0.068 ^b
Single	744(94.78)	99(94.29)	645(94.85)		
Multiple	41(5.22)	6(5.71)	35(5.15)		
Internal echo				-9.145	0.053 ^a
High echo or echo	14(1.78)	2(1.91)	12(1.76)		
Low echo	578(73.63)	77(73.33)	501(73.68)		
Mixed echo	193(24.59)	26(24.76)	167(24.56)		
Distribution of the echo				5.674	0.055 ^b
Uniform	281(35.80)	36(34.29)	245(36.03)		
Uneven	504(64.20)	69(65.71)	435(63.97)		
Microcalcification				7.015	0.044 ^b
There are	189(24.08)	13(12.38)	176(25.88)		
No	596(75.92)	92(87.62)	504(74.12)		
State				7.612	0.046 ^b

表 2 TNBC 组与 NTNBC 组 CDU 征象对比分析 [n=785(%)](续表)
Table 2 TNBC group and NTNBC CDU signs comparison analysis [(n = 785 (%))]

CDU Sign	n(%)	TNBC group (n=105)	NTNBC group (n=680)	Statistic	P Values
Clear	341(43.44)	59(56.19)	282(41.47)		
Fuzzy	444(56.56)	46(43.81)	398(58.53)		
Edge burr sign				8.846	0.032 ^b
There are	421(53.63)	24(22.86)	397(58.38)		
No	364(46.37)	81(77.14)	283(41.62)		
Peripheral hyperechoic halo ring				8.145	0.038 ^b
There are	394(50.19)	27(25.71)	367(53.97)		
No	391(49.81)	78(74.29)	313(46.03)		
Posterior acoustic attenuation				7.381	0.045 ^b
There are	391(49.81)	29(27.62)	362(53.24)		
No	394(50.19)	76(72.38)	318(46.76)		
Blood flow classification				-9.645	0.061 ^a
0 Level	294(37.45)	38(36.19)	256(37.65)		
I Level	200(25.48)	26(24.76)	174(25.59)		
II Level	153(19.49)	24(22.86)	129(18.97)		
III Level	138(17.58)	17(16.19)	121(17.79)		
Axillary lymph node enlargement				7.015	0.044 ^b
No	466(59.36)	40(38.10)	426(62.65)		
There are	319(40.64)	65(61.90)	254(37.35)		

Note: a: rank and inspection; b: chi-square

2.4 CDU 赋分诊断 TNBC 的多因素非条件 Logistic 回归分析

根据 ACR 的《乳腺 BI-RADS》和中国医师协会超声医师分会《血管和浅表器官检查指南》以及乳腺癌的 CDU 典型特征,将乳腺肿块形状呈圆形或椭圆形、最大径>5.0cm、无微钙化灶、境界清楚、边缘无毛刺征、周边无高回声晕环、后方回声无衰减和 ALNM 等 8 项有差异性 CDU 指标作为应变量 TNBC 相关因素的自变量。结果显示(表 3):乳腺肿块形状圆形或椭圆形、边缘无毛刺征、周边无高回声晕环、后方回声无衰减和 ALNM 等 5 项指标与 TNBC 存在较强的相关性 (P<0.050),结合患者的发病年龄≤50 岁或绝经前,或有乳腺癌家族易感史等作为 CDU 倾向性诊断的重要参考指标。

3 讨论

3.1 乳腺癌 CDU 征象与组织病理学的关系

典型乳腺癌的 CDU 表现为形态不规则的非均质性低回声团块,境界模糊不清,边缘有毛刺征,周边可见高回声晕环,后壁回声衰减,CDFI 可见 II 级以上较丰富的血流信号等,与组织病理学的相关性日渐突显,因而成为乳腺癌无创性诊断与评价的首选方法之一^[18]。本组乳腺癌的 CDU 征象与手术病理诊断

符合率达 90.96%(785/863)。当肿块较大,且直径>2.0 cm 时,表明肿瘤组织在血管内皮细胞因子的刺激下形成新生的滋养血管,进而肿瘤细胞增殖速度加快,此成为 CDU 显示肿瘤内血流信号增多的重要组织病理学基础;乳腺肿瘤形态呈不规则或成角状,边界模糊不清或出现毛刺征等,均为肿瘤细胞分化程度低,恶性程度高,侵袭性强的主要表现;乳腺团块内呈低回声,且分布不均匀,反映肿瘤细胞排列成片状或巢状合体,其内及边缘均见不同程度的淋巴细胞浸润,中央坏死区呈“缎带样”或“地图样”改变,且缺乏腺管样结构及纤维化瘢痕;当乳腺导管癌组织内代谢发生异常时,其代谢过程中所产生的钙盐沉积于肿瘤组织内^[19],因此,在 CDU 图像中则表现为肿瘤内散在分布的细小微钙化灶或簇状钙化灶;当乳腺肿瘤细胞向周围组织发生浸润时,则导致结缔组织炎性渗出或水肿,并形成浸润性混合过渡带,在 CDU 图像中则在肿瘤周边呈现出高回声晕环的改变;当乳腺肿瘤生长速度过快时,引起癌组织内发生出血、坏死,造成肿瘤细胞成分减少,组织间质中胶原纤维增生,因此当乳腺肿块通过 CDU 声束时,部分声能被其吸收,导致肿瘤后方回声发生衰减^[20]。然而,这些乳腺癌典型的 CDU 征象,在 TNBC 病例中却显得格外匮乏,并成为 CDU 识别 TNBC 困惑

表 3 CDU 赋分诊断 TNBC 的多因素非条件 Logistic 回归分析

Table 3 The CDU fu points method in the diagnosis of TNBC unconditional Logistic regression analysis of the various factors

Indicators	B	SE	Wald Values	P Values	Exp	OR Values	95%CI
Class round or oval	0.136	0.634	0.189	0.032	0.071	1.301	0.375~4.528
Diameter>5.0 cm	0.086	0.037	5.492	0.025	0.453	1.089	1.015~1.167
No- microcalcification	0.481	1.304	0.389	0.096	0.091	1.532	0.427~5.082
State clearly	0.027	0.418	0.253	0.071	0.008	1.018	0.451~2.302
Peripheral hyperechoic halo ring	-0.692	0.298	5.502	0.026	-0.389	0.497	0.277~0.892
Edge, no burr	0.235	1.380	0.272	0.043	0.095	1.610	0.438~5.098
Posterior acoustic attenuation	1.632	0.682	5.710	0.029	0.451	5.123	1.347~19.497
Axillary lymph node enlargement	1.651	6.780	6.020	0.024	0.297	1.832	0.827~4.632

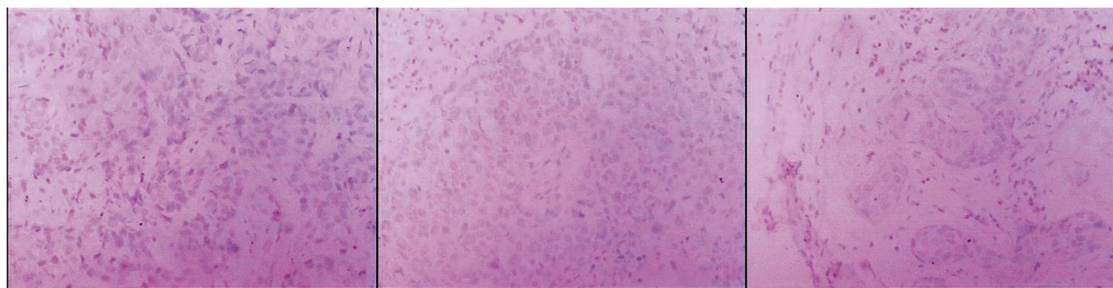


图 1 雌激素受体(-)× 200

Fig.1 Estrogen Receptor, ER(-) × 200

图 2 孕激素受体(-)× 200

Fig.2 Progesterone ReceptorPR(-) × 200

图 3 人表皮生长因子受体 -2(-)× 200

Fig.3 Human Epidermal growth factor Receptor-2, HER-2(-) × 200

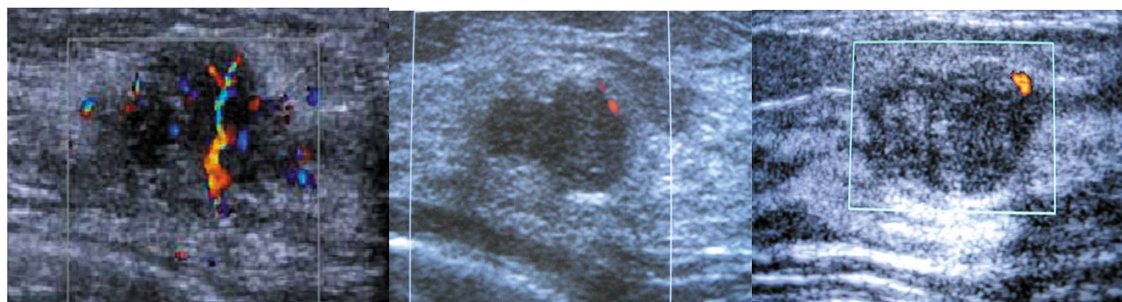

图 4 >10 分非三阴性乳腺癌

Fig. 4 >10 level no-triple negative breast cancer

图 5 8~10 分疑似三阴性乳腺癌

Fig.5 8~10 level suspected triple negative breast cancer

图 6 <8 分倾向三阴性乳腺癌

Fig.6 <8 level tendency triple negative breast cancer

和误诊的主要原因^[21]。

3.2 TNBC 的 CDU 特征

本组 TNBC 患者的肿瘤直径较大,主要为浸润性导管癌和化生性癌,多为低分化,组织学分级和有丝分裂计数较高,中央坏死区常表现为“地图样”或“缎带样”改变,边缘呈推挤样改变,与周围组织界限较清楚等,成为 CDU 识别 TNBC 的重要病理学基础,与 Weigelt 等^[22]研究结果基本一致。在 TNBC 中,肿瘤呈圆形或椭圆形占 48.57%,而 NTNBC 则仅为 10.70%;肿瘤最大径>5.0 cm 占 21.90%,明显高于 NTNBC 的 15.30%,提示半数以上的 TNBC 患者,其 CDU 并不具备乳腺癌典型的恶性征象。陈敏等^[23]研究表明:CDU 显示肿瘤组织内微钙化灶、周

围高回声晕环以及后方回声衰减等征象,多为浸润性导管癌 ER 阳性表达的患者。王志萍^[24]在对乳腺癌超声诊断与雌激素受体表达间关系的研究,结果表明 TNBC 与毛刺征和 ER 阳性表达呈正相关。Ko 等^[25]研究表明 TNBC 的 CDU 表现多为肿块边缘完整,呈极低回声,较少伴有钙化和后方回声衰减的特征。本研究表明在侵袭性较强的 TNBC 中,CDU 表现多为呈圆形或椭圆形肿块,无微钙化灶、边缘无毛刺征、周边无高回声晕环及后方回声无衰减等貌似乳腺纤维瘤等良性肿瘤,即使是在肿瘤细胞的分化程度极其相近,病理类型极其相似的乳腺癌中,其形态和内部结构也会发生某些改变,并且存在两种不同病理组织的相似性和叠加性等现象,提示 HER-2、ER 和 PR 的表达

可能与肿瘤生长过程中多基因参与及多阶段协同作用有关^[20]。因而导致 TNBC 的 CDU 表现呈多样性和复杂化,且缺少乳腺癌典型的恶性特征。当 CDU 发现乳腺肿块貌似良性表现时,应注重腋窝扫查,由于 TNBC 具有易发生 ALNM 的病理生物学特性,因此,若同时发现 ALN 肿大时,应首先考虑 TNBC 的可能,必要时在 CDU 引导下经皮细针穿刺活检。

3.3 TNBC 的 CDU 赋分诊断

由于 TNBC 多发生在绝经前,且以青中年女性多见,极易造成临床漏诊或误诊。因其正处于卵巢功能旺盛期,乳腺组织致密增殖,是乳腺增生和纤维腺瘤的好发年龄段,也是导致病程长、肿瘤大的主要原因,同时也增加了 ALNM 的机会^[27];青中年患者的癌细胞长期暴露在较高水平的雌激素环境中,肿瘤更易发生远处转移。新辅助化疗和靶向生物治疗将成为改善 TNBC 患者预后最有希望的治疗方法之一^[28]。因此,若在术前能够明确 TNBC 的诊断,对采取个性化手术治疗方式和制定新辅助化疗方案具有重要的参考价值^[29]。虽然国内外有关 TNBC 影像学研究成果尚不完全一致,但许多研究已传递出 CDU 在术前识别 TNBC 图像有参考价值的信息^[30]。本研究将 13 项 CDU 描述性指标,按照 CDU 恶性征象由低到高赋分,发现在乳腺肿块形状圆形或椭圆形、最大径>5.0 cm、肿块内无微钙化灶、肿块境界清楚、边缘无毛刺征、周边无高回声晕环、后方回声无衰减及 ALNM 等 8 项指标中,TNBC 组与 NTNBC 组比较存在差异。而在乳腺肿块数目、肿块 D/W、回声程度、回声分布和血流分级等 5 项指标中则无明显差异。经多因素非条件 Logistic 回归分析结果显示:乳腺肿块形状圆形或椭圆形、边缘无毛刺征、周边无高回声晕环、后方回声无衰减和 ALNM 等 5 项指标与 TNBC 存在较强的相关性($P<0.050$),并形成 TNBC 特有的 CDU 征象。本研究采用 CDU 赋分诊断,赋分>10 分,CDU 诊断 NTNBC 与病理符合率为 93.93%;8~10 分疑似性诊断 TNBC 符合率为 11.51%;<8 分倾向性诊断 TNBC 符合率为 64.03%,TNBC 总符合率达 75.54%。表明 CDU 赋分诊断对 TNBC 诊断有较高的临床应用价值。但应指出本研究仅是根据 TNBC 的 CDU 特征,尝试对 TNBC 进行 CDU 赋分诊断,本研究并不完善,亦并非特异性,还需进一步完善。因此,在检查过程中,必须结合患者的发病年龄和月经状况及乳腺癌家族易感史,综合分析判断^[31]。当患者年龄≤50 岁或处在绝经前,或有乳腺癌家族易感史,且 CDU 检查乳腺肿块表现貌似良性并伴 ALN 肿大者,赋分<8 分,可作为 TNBC 的 CDU 诊断的重要参考指标。

4 小结

乳腺癌是威胁妇女健康的重大疾病。特别是 TNBC 具有发病年龄年轻化,肿块较大,浸润性导管癌较多,同源性较高,侵袭性较强,组织分级较高,复发转移率高,预后较差的临床病理学和分子生物学特性。因此,熟悉 TNBC 特性对研发无创诊断新技术、探索有效的治疗方法和改善预后都具有重要的临床意义。本文尝试采用 CDU 描述性术语,制订 TNBC 量化指标和赋分诊断法,并在临床实践中得到初步验证,取得了一定效果。但仍需不断完善和改进。本法可作为术前 TNBC 倾向性诊断、穿刺活检病例的筛选、个性化手术方式的选择、新辅助性化

疗和生物靶向治疗方案的制定、疗效和转归的评估以及预后判断的参考。

参考文献(References)

- [1] 王永胜,吴昊,于金明,主译.乳腺癌学(第4版)[M].济南:山东科学技术出版社,2012:344-349
Wang Yong-sheng, Wu Jiong, Yu Jin-ming, Main Translation. Diseases of the Breast (4/E) [M]. Jinan: Shandong Science and Technology Publishing House, 2012: 344-349
- [2] 张国君,付丽,李德锐,主译.乳腺癌(第2版)[M].北京:人民卫生出版社,2011:35-45
Zhang Guo-jun, Fu Li, Li De-rui, Main Translation. Breast cancer (2/E) [M]. Beijing: People's Medical Publishing House, 2011: 35-45
- [3] Perou CM, Sørlie T, Eisen MB, et al. Molecular portraits of human breast tumors[J]. Nature, 2000, 406(6797): 747-752
- [4] Bryan BB, Schnitt SJ, Collins LC. Ductal carcinoma in situ with basal-like phenotype: a possible precursor to invasive basal-like breast cancer[J]. Mod pathol, 2006, 19(5): 617
- [5] Elias AD. Triple-negative breast cancer: a short review [J]. Am J Clin Oncol, 2010, 33(6): 637-645
- [6] 张毅,张颖,修海清,等.三阴性乳腺癌 TNM 分期的临床特点及影响预后的危险因素[J/CD]. 中华乳腺病杂志, 2012, 6(2): 30-35
Zhang Yi, Zhang Ying, Xiu Hai-qing, et al. Triple-negative breast cancer TNM staging of clinical characteristics and risk factors affecting the prognosis [J/CD]. Chinese Journal of Breast Disease, 2012, 6(2): 30-35
- [7] 张毅,王燕,李玉军,等.三阴性乳腺癌的临床病理学特点及其预后影响因素[J/CD]. 中华普通外科学文献, 2010, 4(4): 31-34
Zhang Yi, Wang Yan, Li Yu-jun, et al. Prognosis factors affecting the clinical pathological characteristics and of triple-negative breast cancer [J/CD]. Chinese Archives of General Surgery, 2010, 4 (4): 31-34
- [8] Heitz F, Harter P, Lueck HJ, et al. Triple-negative and HER2-overexpressing breast cancers exhibit an elevated risk and an earlier occurrence of cerebral metastases [J]. Eur J Cancer, 2009, 45(16): 2792-2798
- [9] 朱庆莉,姜玉新,孙强,等.乳腺癌彩色多普勒血流显像的多因素分析[J]. 中华超声影像学杂志, 2006, 15(2): 109-112
Zhu Qing-li, Jiang Yu-xin, Sun Qiang, et al. Color Doppler flow imaging in breast cancer of multi-factor analysis [J]. Chinese Journal of Ultrasound Imaging, 2006, 15(2): 109-112
- [10] 刘畅,王学梅,李银燕,等.三阴性乳腺癌与非三阴性乳腺癌的超声特征探讨[J]. 中国医学影像技术, 2012, 28(9): 1677-1680
Liu Chang, Wang Xue-mei, Li Yin-yan, et al. Triple-negative breast cancer and no triple-negative breast cancer the sonographic features [J]. China Medical Imaging Technology, 2012, 28(9): 1677-1680
- [11] 贾海霞,曹腾飞,夏婷,等.三阴性乳腺癌超声特征性的初步探讨[J]. 岭南现代临床外科, 2012, 12(6): 433-434
Jia Hai-xia, Cao Teng-fei, Xia Ting, et al. Triple-negative breast cancer ultrasound characteristic preliminary discussion [J]. Journal of Lingnan Modern Clinical Surgery, 2012, 12(6): 433-434
- [12] Alder DD, Carson PL, Rubin JM, et al. Doppler ultrasound color flow imaging in the study of breast cancer: preliminary findings [J]. Ultrasound Med Biol, 1990, 16(6): 553-559
- [13] American College of Radiology. Illustrated breast imaging and

- reporting in date system [S]. BI-RADS 4th ed, Reston VA: American College of Radiology, 2003
- [14] 中国医师协会超声医师分会. 血管和浅表器官超声检查指南[M]. 北京: 人民军医出版社, 2009: 91-187
- Chinese medical doctor association branch of ultrasound doctors. Blood vessels and superficial organ ultrasound guide [M]. Beijing: people's military medical press, 2009: 91-187
- [15] Moon HJ, Kim MJ, Kwa Kk JY, et al. Probably benign breast lesions on ultrasonography: a retrospective review of ultrasonographic features and clinical factors affecting the BI-RADS categorization[J]. Acta Rzdioi, 2010, 51(4): 375-382
- [16] 刘复生. 中国肿瘤病理学分类(上卷)第九分册[M]. 北京: 科学技术出版社, 2001: 403-406
- Liu Fu-sheng. Tumor pathology classification (up) the ninth China [M]. Beijing: science and technology press, 2001: 403-406
- [17] Tavassoli FA, Devilee P. World Health Organization claificraiton of tumors. Pathology and genetics, tumors of the breast and female genital organs[J]. Lyon: IARC Press, 2003: 27-28
- [18] Carey LA, Dees EC, Sawyer L, et al. The triple negative paradox: primary tumor chemosensitivity of breast cancer subtypes [J]. Clin Cancer Res, 2007, 13(8): 2329-2334
- [19] Tian XS, Cong MH, Zhou WH, et al. Clinicopathologic and prognostic characteristics of triple-negative breast cancer [J]. Onkologie, 2008, 31(11): 610-614
- [20] Choi YJ, Seong MH, Choi SH, et al. Ultrasound an clinic pathological characteristics of triple receptor-negative breast cancers [J]. J Breast Cancer, 2011, 14(2): 119-123
- [21] Bauer KR, Brown M, Cress RD, et al. Descriptive analysis of estrogen receptor (ER) -negative, progesterone receptor (PR) -negative, and HER2-negative invasive breast cancer, the so-called triple-negative phenotype: A population-based study from the california cancer registry[J]. Cancer, 2007, 109(9): 1721-1728
- [22] Weigelt B, Kreike B, Reis-Filho J. Metaplastic breast carcinomas are basal like breast cancers: a genomic profiling analysis [J]. Breast Cancer Res Treat, 2009, 117(2): 273-280
- [23] 陈敏, 李俊来, 宋丹绯, 等. 乳腺浸润性导管癌雌、孕激素受体及人类上皮生长因子受体表达与超声特征的关系 [J]. 中华超声影像学杂志, 2008, 17(4): 333-335
- Chen Min, Li Jun-lai, Song Dan-fei, et al. Female breast infiltrating ductal carcinoma, progesterone receptor, and human epidermal growth factor receptor expression and the relationship of ultrasonographic features [J]. Chinese Journal of Ultrasound Imaging, 2008, 17(4): 333-335
- [24] 王志萍. 乳腺癌超声诊断与雌激素受体表达间的关系 [J]. 肿瘤研究与临床, 2007, 19(5): 328-330
- Wang Zhi-ping. The ultrasonic diagnosis of breast cancer and the relationship between estrogen receptor expression [J]. Journal of Cancer Research and Clinical, 2007, 19(5): 328-330
- [25] Ko ES, Lee BH, Kim HA, et al. Triple-negative breast cancer: correlation between imaging and pathological findings [J]. Eur Radiol, 2010, 20(5): 1111-1117
- [26] 张毅, 王燕, 曹永献, 等. HER-2、ER 和 PR 阴性乳腺癌的病理生物学特性及其影响预后的因素 [J]. 中国医师杂志, 2010, 12(11): 1462-1466
- Zhang Yi, Wang Yan, Cao Yong-xian, et al. HER - 2, ER and PR negative breast cancer of pathological biological characteristics and the factors affecting the prognosis [J]. Chinese Journal of Physician, 2010, 12(11): 1462-1466
- [27] 张毅, 王燕, 王伟, 等. 青年女性三阴性乳腺癌的临床病理学特征及其影响预后的多因素分析 [J]. 现代生物医学进展, 2014, 14(11): 2092-2099
- Zhang Yi, Wang Yan, Wang Wei, et al. Young women triple-negative breast cancer clinical pathology characteristic and influence the prognosis of multi-factor analysis [J]. Modern Biomedical Medical Progress, 2014, 14(11): 2092-2099
- [28] 张毅, 袁梅, 刘薇, 等. 老中青三年龄段三阴性乳腺癌的病理生物学行为及预后影响因素分析 [J]. 中华普通外科杂志, 2014, 29(11): 873-875
- Zhang Yi, Yuan Mei, Liu Wei, et al. Bring together three ages of affect the pathological biological behavior and prognosis factors analysis of triple-negative breast cancer [J]. Chinese Journal of General Surgery, 2014, 29(11): 873-875
- [29] Rakha EA, Elsheikh SE, Aleskandarany MA, et al. Triple-negative breast cancer: distinguishing between basal and non basal subtypes[J]. Clin Cancer Res, 2009, 15(5): 2302-2310
- [30] 王颖芳, 李智贤, 曾健, 等. 三阴性乳腺癌超声表现及临床、病理特征[J]. 中国医学影像技术, 2011, 27(1): 87-90
- Wang Ying-fang, Li Zhi-xian, Zeng Jian, et al. Triple-negative breast cancer of ultrasound manifestations of the clinical, pathological features[J]. China Medical Imaging Technology, 2011, 27(1): 87-90
- [31] 张毅, 袁梅, 周静, 等. 三阴性乳腺癌的超声征象与病理生物学特性的多因素分析[J/CD]. 中华临床医师杂志, 2013, 7(14): 58-64
- Zhang Yi, Yuan Mei, Zhou Jing, et al. Triple-negative breast cancer of ultrasound manifestations and pathological biological characteristics of multi factor analysis [J/CD]. Chinese Journal of Clinical Physicians, 2013, 7(14): 58-64