

doi: 10.13241/j.cnki.pmb.2017.21.048

## 卵母细胞透明带异常及其对助孕结局影响的研究进展\*

段超群<sup>1,2</sup> 滕 璨<sup>1,2</sup> 张硕屏<sup>1,2</sup> 卢光琇<sup>1,2</sup> 林 戈<sup>1,2Δ</sup>

(1 中南大学基础医学院生殖与干细胞工程研究所 湖南长沙 410078;

2 人类干细胞国家工程研究中心 湖南长沙 410078)

**摘要:**人类透明带(zona pellucida,ZP)是在卵泡发生过程中由卵母细胞和颗粒细胞共同分泌的由ZP1-ZP4四种糖蛋白分子组成的高度有序结构,它与卵母细胞的成熟、受精、胚胎发育及妊娠结局等预后紧密关联。许多生殖中心实验室发现有些患者的卵出现全部或部分的透明带异常,而且不同实验室发现的透明带异常类型各异。研究发现这些透明带异常与卵母细胞受精、胚胎发育及临床结局有一定的相关性。本文综述了关于透明带异常及其对卵母细胞受精、胚胎发育潜能和临床结局的影响的研究进展。

**关键词:**透明带异常;受精;胚胎发育

**中图分类号:**Q132.7;Q492;R771.6 **文献标识码:**A **文章编号:**1673-6273(2017)21-4197-04

## The Study Progress on the Relationship between Zona Pellucida and the Oocyte Fertilization, Embryo Development and the Pregnancy Outcome\*

DUAN Chao-qun<sup>1,2</sup>, TENG Can<sup>1,2</sup>, ZHANG Shuo-ping<sup>1,2</sup>, LU Guang-xiu<sup>1,2</sup>, LIN Ge<sup>1,2Δ</sup>

(1 Institute of reproductive & Stem Cell Engineering, School of Basic Medical Science, Central South University, Changsha, Hunan, 410078, China; 2 National Engineering Research Center of Human Stem Cells, Changsha, Hunan, 410078, China)

**ABSTRACT:** The human zona pellucida (ZP) is a highly organized structure that is formed during folliculogenesis, and consists of four glycoproteins (ZP1-ZP4) which are secreted by oocytes and granulosa cells. The human ZP is a very vital structure related to oocyte maturation, normal fertilization, embryo development and pregnancy outcome. Many laboratories of assisted reproductive centers found that the oocytes of few patients exhibited abnormal zona pellucida, and the types of abnormal zona pellucida varied from laboratory to laboratory. Many studies found that these abnormal zona pellucida morphologies had a certain correlation with oocyte fertilization, embryo development and the clinical outcome. In this paper, the studies about the zona pellucida and their influence on the fertilization, embryo development potential and the pregnancy outcome were reviewed.

**Key words:** Zona pellucida abnormality; Fertilization; Embryo development

**Chinese Library Classification(CLC):** Q132.7; Q492; R711.6 **Document code:** A

**Article ID:** 1673-6273(2017)21-4197-04

### 前言

卵母细胞质量是女性不孕的关键限制因素,它反映了一个卵母细胞的自身发育潜能,对受精及后续的胚胎发育都起着至关重要的作用。一些数据显示,成年妇女后代的表型在一定程度上是由其来源的卵母细胞的质量决定的。卵母细胞的异常,包括不规则形态、胞质发黑、碎片、宽卵周隙等,都有可能影响植入前胚胎的存活及发育潜能,甚至导致早期流产。另外,透明带(Zona Pellucida)的形态和结构异常也是卵母细胞和胚胎质量的预测指标。同时,ZP蛋白的密度、结构或相互作用与卵泡的质量有关,也能用于预测胚胎的植入率与流产率。

透明带是包裹在卵母细胞及植入前胚胎周围的一层半透明的膜状结构。近年来,有越来越多的文献报道了在辅助生殖治疗周期中发现卵母细胞透明带异常的情况,并回顾性地分析

了透明带异常对卵母细胞成熟、胚胎发育及妊娠结局等的影响。但关于透明带异常的概念、引起透明带异常的原因以及透明带异常导致不孕的原因,目前不同实验室仍缺乏共识。

本文综述了透明带的形成、结构及功能,并总结了实验室所发现的各种透明带异常类型及可能引起异常的原因,另外本文综述了不同类型透明带异常对卵母细胞质量、受精、胚胎发育及临床结局的影响,同时分析了其导致不孕的相关原因。这篇综述的目的是对已有相关研究论文中报道的透明带异常进行综合描述及分析,为研究者对透明带异常的进一步研究提供理论依据,进而为透明带异常患者提供治疗方案以改善其助孕结局。

### 1 透明带

#### 1.1 透明带的形成

\* 基金项目:国家自然科学基金项目(81222007)

作者简介:段超群(1991-),女,硕士研究生,主要研究方向:生殖工程,E-mail: chaoqunduan9@163.com

Δ 通讯作者:林戈,男,博士生导师,教授,主要研究方向:生殖工程,E-mail: linggf@hotmail.com

(收稿日期:2016-11-02 接受日期:2016-11-22)

哺乳动物透明带(zona pellucida, ZP)是包裹在卵母细胞、排出卵子以及植入前胚胎外面的多层糖蛋白分子结构。人卵子的透明带主要由4种糖蛋白构成,即ZP1、ZP2、ZP3和ZP4<sup>[1,2]</sup>,它们占透明带总蛋白的95%以上。4种透明带蛋白通过非共价键相互结合<sup>[3]</sup>。这四种ZP糖蛋白在卵子发生/卵泡发生过程中由卵母细胞、颗粒细胞合成、分泌并组装,人ZP2、ZP3、ZP4聚合成三个单层膜,并由ZP1连接在一起形成完整的透明带。在人的卵巢中,ZP蛋白在原始卵泡阶段就有合成。当颗粒细胞变成两层,即次级卵泡时,在颗粒细胞和卵母细胞间开始出现透明带。在卵泡/卵母细胞生长过程中,透明带逐渐变厚直至卵母细胞成熟。人透明带厚度在10~31 μm之间,平均厚度是17.5 μm。排卵后,在大多数物种中仅有一个精子穿透透明带完成受精。直到植入前,透明带一直围绕在发育的胚胎周围以保持其在输卵管与子宫中运输时的完整性。

### 1.2 透明带的结构

通过可见光显微镜观察到,正常的透明带形态为半透明的圆形膜状物。

通过偏振光显微镜,能够清晰地显示具有不同双折射性的透明带三层结构。其中内层最亮,外层次之,中间层最暗<sup>[4]</sup>。透明带呈三层结构的可能原因是其外层的蛋白纤维呈切向排列,中间层随机排列,内层呈放射状排列。透明带双折射与透明带的厚度有关,还与透明带的致密程度有关<sup>[5]</sup>。

通过扫描电镜可观察到,透明带具有多孔网状结构或近光滑的紧凑模式。当通过更高分辨率的扫描电子显微镜观察,透明带呈一个薄的互连的细丝状结构,在紧密的网格表面呈现出规律的交叉图形。

通过透射电镜观察可发现,未成熟卵母细胞的透明带外层疏松,内层较为致密,微绒毛伸入透明带内。成熟卵母细胞的微绒毛已从透明带退出,其透明带内层附着已断裂的微绒毛<sup>[6]</sup>。

### 1.3 透明带的功能

从排卵到胚胎种植前的囊胚孵化过程中,透明带具有多种功能并经历了一系列结构和生物化学变化。在卵母细胞阶段,透明带负责保护卵母细胞到达受精部位;在受精过程中,透明带保证了精卵结合时的特异性识别<sup>[7,8]</sup>,透明带蛋白诱导精子产生胞吐作用发生顶体反应<sup>[9,10]</sup>,并阻止多精受精;在胚胎植入前,透明带保证了胚胎的完整性,防止卵裂球分散并增强彼此间的相互通讯。透明带在卵子发生过程中形成,据此推测可通过透明带的形态学参数来预估卵子或胚胎的质量及后续结局。大量研究表明,人类ZP3蛋白是精子的初级结合受体。顶体完整的精子首先结合到ZP3蛋白上,这是初级结合,精子结合到透明带上之后,ZP3和ZP4蛋白便马上诱发顶体反应<sup>[11]</sup>。顶体反应过的精子很快与ZP2蛋白结合,这是次级结合。ZP2蛋白为精子的次级结合受体。与小鼠不同,人ZP1蛋白也与获能后顶体完整的精子结合,并参与诱发顶体反应<sup>[12]</sup>。精子与透明带的结合具有种属特异性,人精子只能与人卵透明带结合<sup>[13]</sup>。

## 2 透明带异常

### 2.1 透明带异常的类型

目前仍没有文献对透明带异常进行明确定义。综合已有ZP异常研究文献,可以发现透明带异常包括透明带结构异常

(ZP裂隙,图1A)<sup>[14]</sup>,透明带外层锯齿状(图1B)<sup>[15]</sup>、形状异常(椭圆,图1C)<sup>[16]</sup>、厚度异常<sup>[17]</sup>(薄,图1D;或厚,图1G),颜色异常(暗色,图1E)<sup>[18]</sup>、质地异常(胶冻样,图1H)或ZP缺失<sup>[19,20]</sup>(图1F)。锯齿状卵的ZP亚显微结构分析显示,该种异常透明带中具有电子密度低的大空泡,ZP外层表面呈锯齿状突起,且ZP内层过厚而阻塞了卵周隙。当圆度指数(roundness index)为1.20或更高时,卵被判定为椭圆。当厚度测量值小于13 μm或大于20 μm时分别被判定为薄或厚<sup>[21]</sup>。质地异常的ZP呈胶冻样,ICSI注射时无阻力。

### 2.2 引起ZP异常可能原因

2.2.1 遗传因素 基因敲除小鼠的研究验证了ZP蛋白的功能。ZP3敲除小鼠所产生的卵子外没有透明带包裹,卵能发育但不能受精。ZP2敲除小鼠中,ZP1和ZP3蛋白可以被合成,并相互交联组装为一层更薄的透明带,卵不能受精<sup>[22]</sup>。通过ICSI胚胎能发育至囊胚阶段,但无法妊娠。ZP1敲除小鼠中,只会形成结构更松散的透明带。卵能受精并妊娠产仔,但幼仔较小且寿命较短。

Pökkylä RM等研究发现,有三个证据可以表明遗传因素可能与透明带结构相关。第一,年龄、BMI和吸烟行为似乎对透明带异常无太大影响。第二,能观察到在单个周期中至少大部分的卵为类似异常。第三,这些异常(特别是透明带薄或厚)在同一患者多个周期中可重复观察到<sup>[14]</sup>。

黄华林等利用一个近亲婚配家系作为研究对象,首次发现了发生于ZP1基因上的移码突变,使ZP1基因的终止密码子提前出现,导致原本由638个氨基酸构成的蛋白质链的后三分之一整体丢失,从而影响了卵母细胞透明带的形成,患者因此失去生育力。结合家系分析,确定该疾病为常染色体隐性遗传模式<sup>[20]</sup>。

2.2.2 人为损伤 椭圆形卵的发生可能是由于在穿刺取卵或脱颗粒过程中的机械压力导致卵和透明带变形。但这种人为的损伤在1天内就可以观察到较为明显的恢复正常的趋势。

2.2.3 ZP分泌与组装过程异常 透明带的更为松散的结构可能是由于透明带各蛋白纤维交联紊乱而引起,导致交联紊乱的原因可能是ZP蛋白的合成异常,从而影响ZP纤维结构的正常组装,进而使透明带上精子受体的位置发生改变,以至于行ICSI时显微注射针穿透透明带的阻力变小,以及IVF过程中精卵结合失败<sup>[15]</sup>。

另外,透明带异常也可能是由于患者自身的高龄相关,或者与促排周期所用的促排方案及卵巢刺激反应等相关。

目前,人类卵子不同类型透明带异常的具体原因仍不明确。研究者有必要进一步对不同类型透明带异常患者及其家系进行基因筛查以确定遗传因素的作用。同时,研究ZP蛋白的分泌和组装过程也显得至关重要,因为结合目前的所有相关研究,可以推测ZP蛋白的分泌和组装异常更有可能引起ZP异常。

## 3 透明带异常对助孕结局的影响

### 3.1 透明带异常与卵成熟、受精、胚胎发育及妊娠结局的相关性

目前,有一些关于透明带异常的病例报道。Paz等在2004年报道,一名不明原因不孕女性,其卵子趋于瓦解,透明带厚薄不均且质地脆性,卵胞质颗粒化。该名患者在ICSI助孕后成功

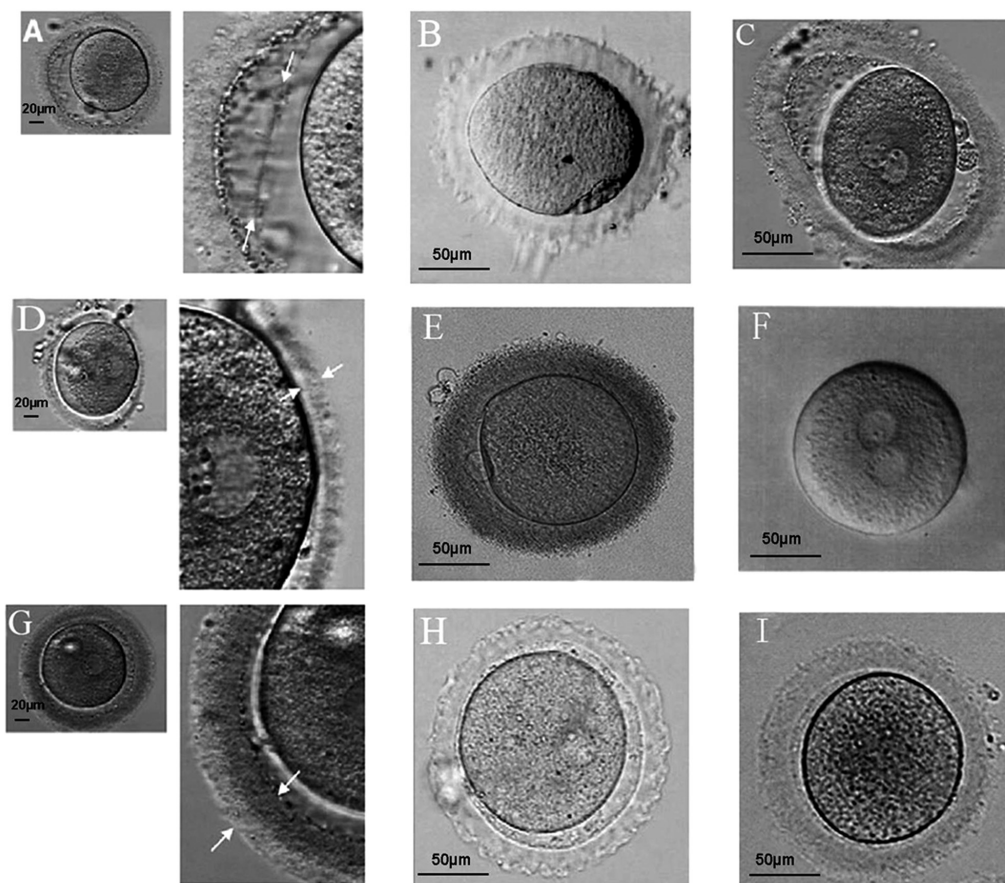


图 1 透明带异常类型

Fig.1 The types of abnormal zona pellucida

注: A.ZP 隔; B.锯齿状 ZP; C.椭圆形 ZP; D.薄 ZP; E.深色 ZP; F.ZP 缺失; G.厚 ZP; H.胶冻状 ZP; I.正常 ZP; 其中 A,C,D,G 来自于 Pokkyla, R.M.等的文章<sup>[14]</sup>; B 来自于 Má rio Sousa 等的文章<sup>[15]</sup>; E 来自于 Shi, W.等的文章<sup>[18]</sup>; F 来自于 Ueno, S 等的文章; H,I 来自于本实验室数据; 标尺: 20 μm(A,D,G), 50 μm(B,C,E,F,H,I).

Note: A. ZP splitting; B. indented ZP; C. oval ZP; D. thin ZP; E. dark ZP; F. ZP-free; G. thick ZP; H. jelly-like ZP; I. normal ZP. Picture A,C,D,G are quoted from the paper of Pokkyla, R.M. et al.<sup>[14]</sup>; Picture B is quoted from the paper of Má rio Sousa. et al.<sup>[15]</sup>; Picture E is quoted from the paper of Shi, W. et al.<sup>[18]</sup>; Picture F is quoted from the paper of Ueno, S. et al.<sup>[19]</sup>; Picture H,I are from our lab. Bars: 20 μm(A,D,G), 50 μm(B,C,E,F,H,I).

妊娠并正常分娩<sup>[23]</sup>。Esfandiari 等 2005 年报道了一名透明带形状异常女性通过 ICSI 治疗成功生育<sup>[24]</sup>。Michal Margalit 等 2012 年报道了三名透明带异常(形状不规则、质地呈胶冻状)患者,在未行辅助生殖或行 IUI 治疗失败后,经 ICSI 治疗后均成功生育。并说明 ZP 异常卵的受精率可以通过对卵的轻柔处理以及 ICSI 治疗来提高<sup>[25]</sup>。

综上所述报道可以发现,ICSI 治疗可以改善 ZP 异常患者的妊娠结局。也有文献报道了 ZP 异常与卵发育潜能及助孕结局的相关性<sup>[15,18,26-29]</sup>。

有研究报道,深色 ZP 不影响受精率、胚胎质量、植入率<sup>[26,27]</sup>、胚胎的冷冻复苏率以及囊胚形成及孵出率<sup>[28]</sup>。施维等研究发现,深色透明带卵患者的受精率、优质胚胎率、移植率及妊娠率均有显著下降。但其 MII 形成率、卵裂率、流产率、出生率与透明带正常组无显著差异<sup>[18]</sup>。M Sousa 等发现,呈锯齿状透明带异常的卵母细胞与较低的卵成熟率、妊娠率及分娩率有关,但与受精率无关<sup>[15]</sup>。陈子江团队回顾性地分析了以窄卵周隙/异构透明带(NPVS/HZP)为特征的卵母细胞的受精方式和妊娠结局。研究发现,窄卵周隙/异构透明带影响卵的 MII 形成率、2PN 受精率、优胚率及 IVF 周期妊娠率,但不影响补救性 ICSI 周期或直接 ICSI 周期的妊娠率。此研究中涉及的透明带(异构

透明带)是明亮透明的,且外层不规则<sup>[29]</sup>。Keltz M 等 2015 年研究报道,透明带异常(深色、不规则形状)与低的囊胚形成率、植入率、临床妊娠率、出生率等显著相关<sup>[30]</sup>。

就目前的相关研究结果来看,对于透明带出现异常的患者,若其 IVF 周期完全受精失败或者受精率低、胚胎质差,均可以选择行 ICSI 治疗来改善其受精、胚胎发育及临床结局。

### 3.2 ZP 异常导致不孕的可能原因

第一,ZP 形态异常是质差卵与子宫内膜异位症相关联的一个标志。有研究表明,子宫内膜异位症患者的卵质差是由于相比于其他原因不孕(输卵管或男性因素)患者,这类患者的细胞凋亡率更高、细胞周期的更多变、氧化应激发生率更高<sup>[31]</sup>。一些有严重子宫内膜异位症的患者具有畸形透明带<sup>[30]</sup>。因此 ZP 异常可能引起卵功能损伤。

第二,ZP 的球形保证了胚胎中卵裂球间的最大相互作用。而 ZP 变形常影响卵裂球的排列,使卵裂球间的连接点减少,可能出现胚胎发育滞后、胚胎紧密化及囊胚形成延迟。Ebner 等描述了椭圆形卵的非典型卵裂模式导致紧密化及囊胚形成的延迟。此研究可以解释为何形态异常卵比正常形态卵的囊胚形成率低<sup>[32]</sup>。

#### 4 小结与展望

人类卵子及植入前胚胎由透明带包裹,透明带能保证精卵结合时的特异性识别并防止多精受精。部分患者的卵子出现透明带异常,本文综述了透明带的形成、结构及功能,并汇总了不同实验室报道的各种类型透明带异常,同时分析了引起透明带异常的可能原因。最重要的,本文全面综述了透明带异常对助孕结局的影响并总结了透明带异常导致不孕的可能原因,为后续研究提供了理论基础。

结合本实验室研究发现,透明带异常患者在临床并无特殊症状,只在取卵后实验室观察过程中发现卵周围颗粒细胞较少或在脱颗粒后可发现透明带异常。有研究表明,对于行 IVF 治疗并发现透明带异常的患者,通过行补救性 ICSI 治疗,或者在下一个周期行 ICSI 治疗,可以改善部分透明带异常患者的妊娠结局。但仍有部分卵透明带异常患者无法通过 ICSI 治疗来获得妊娠。

我们将致力于探讨透明带异常的遗传生理机制,以便为将来对透明带异常患者的临床治疗提供可能的理论依据及指导,促进辅助生殖领域的进一步发展。

#### 参考文献(References)

- [1] Lefievre L, Conner S J, Salpekar A, et al. Four zona pellucida glycoproteins are expressed in the human [J]. *Hum Reprod*, 2004, 19(7): 1580-1586
- [2] Louros N N, Chrysina E D, Baltatzis G E, et al. A common 'aggregation-prone' interface possibly participates in the self-assembly of human zona pellucida proteins[J]. *FEBS Lett*, 2016, 590(5): 619-630
- [3] Wassarman P M. Zona pellucida glycoproteins[J]. *J Biol Chem*, 2008, 283(36): 24285-24289
- [4] Assidi M, Montag M, Sirard M A. Use of both cumulus cells' transcriptomic markers and zona pellucida birefringence to select developmentally competent oocytes in human assisted reproductive technologies[J]. *BMC Genomics*, 2015, 16(Suppl 1): S9
- [5] Swiatecka J, Bielawski T, Anchim T, et al. Oocyte zona pellucida and meiotic spindle birefringence as a biomarker of pregnancy rate outcome in IVF-ICSI treatment[J]. *Ginekol Pol*, 2014, 85(4): 264-271
- [6] Palmerini M G, Antinori M, Maione M, et al. Ultrastructure of immature and mature human oocytes after cryotop vitrification[J]. *J Reprod Dev*, 2014, 60(6): 411-420
- [7] Abou-Haila A, Bendahmane M, Tulsiani D R. Significance of egg's zona pellucida glycoproteins in sperm-egg interaction and fertilization [J]. *Minerva Ginecol*, 2014, 66(4): 409-419
- [8] Liu F, Zhu Y, Liu Y, et al. Real-time Raman microspectroscopy scanning of the single live sperm bound to human zona pellucida[J]. *Fertil Steril*, 2013, 99(3): 684-689
- [9] Saldivar-Hernandez A, Gonzalez-Gonzalez M E, Sanchez-Tusie A, et al. Human sperm degradation of zona pellucida proteins contributes to fertilization[J]. *Reprod Biol Endocrinol*, 2015, 13: 99
- [10] Gupta S K. Role of zona pellucida glycoproteins during fertilization in humans[J]. *J Reprod Immunol*, 2015, 108: 90-97
- [11] Liu D Y, Liu M L, Baker H W. Defective protein kinase A and C pathways are common causes of disordered zona pellucida (ZP)-induced acrosome reaction in normozoospermic infertile men with normal sperm-ZP binding[J]. *Fertil Steril*, 2013, 99(1): 86-91
- [12] Pang P C, Chiu P C, Lee C L, et al. Human sperm binding is mediated by the sialyl-Lewis(x) oligosaccharide on the zona pellucida[J]. *Science*, 2011, 333(6050): 1761-1764
- [13] Gupta S K, Bhandari B, Shrestha A, et al. Mammalian zona pellucida glycoproteins: structure and function during fertilization [J]. *Cell Tissue Res*, 2012, 349(3): 665-678
- [14] Pökkylä R M, Lakkakorpi J T, Nuojua-Huttunen S H, et al. Sequence variations in human ZP genes as potential modifiers of zona pellucida architecture[J]. *Fertil Steril*, 2011, 95(8): 2669-2672
- [15] Sousa M, Teixeira D S J, Silva J, et al. Embryological, clinical and ultrastructural study of human oocytes presenting indented zona pellucida[J]. *Zygote*, 2015, 23(1): 145-157
- [16] Ebner T, Shebl O, Moser M, et al. Developmental fate of ovoid oocytes[J]. *Hum Reprod*, 2008, 23(1): 62-66
- [17] Balakier H, Sojecki A, Motamedi G, et al. Is the zona pellucida thickness of human embryos influenced by women's age and hormonal levels?[J]. *Fertil Steril*, 2012, 98(1): 77-83
- [18] Shi W, Xu B, Wu L M, et al. Oocytes with a dark zona pellucida demonstrate lower fertilization, implantation and clinical pregnancy rates in IVF/ICSI cycles[J]. *PLoS One*, 2014, 9(2): e89409
- [19] Ueno S, Bodri D, Uchiyama K, et al. Developmental potential of zona pellucida-free oocytes obtained following mild in vitro fertilization[J]. *Fertil Steril*, 2014, 102(6): 1602-1607
- [20] Huang H L, Lv C, Zhao Y C, et al. Mutant ZP1 in familial infertility [J]. *N Engl J Med*, 2014, 370(13): 1220-1226
- [21] Marco-Jimenez F, Naturil-Alfonso C, Jimenez-Trigos E, et al. Influence of zona pellucida thickness on fertilization, embryo implantation and birth[J]. *Anim Reprod Sci*, 2012, 132(1-2): 96-100
- [22] Avella M A, Baibakov B, Dean J. A single domain of the ZP2 zona pellucida protein mediates gamete recognition in mice and humans[J]. *J Cell Biol*, 2014, 205(6): 801-809
- [23] Paz G, Amit A, Yavetz H. Case report: pregnancy outcome following ICSI of oocytes with abnormal cytoplasm and zona pellucida[J]. *Hum Reprod*, 2004, 19(3): 586-589
- [24] Esfandiari N, Ryan E A, Gotlieb L, et al. Successful pregnancy following transfer of embryos from oocytes with abnormal zona pellucida and cytoplasm morphology [J]. *Reprod Biomed Online*, 2005, 11(5): 620-623
- [25] Margalit M, Paz G, Yavetz H, et al. Genetic and physiological study of morphologically abnormal human zona pellucida [J]. *Eur J Obstet Gynecol Reprod Biol*, 2012, 165(1): 70-76
- [26] Ten J, Mendiola J, Vioque J, et al. Donor oocyte dysmorphisms and their influence on fertilization and embryo quality[J]. *Reprod Biomed Online*, 2007, 14(1): 40-48
- [27] Balaban B, Ata B, Isiklar A, et al. Severe cytoplasmic abnormalities of the oocyte decrease cryosurvival and subsequent embryonic development of cryopreserved embryos [J]. *Hum Reprod*, 2008, 23(8): 1778-1785
- [28] Li M, Ma S Y, Yang H J, et al. Pregnancy with oocytes characterized by narrow perivitelline space and heterogeneous zona pellucida: is intracytoplasmic sperm injection necessary?[J]. *J Assist Reprod Genet*, 2014, 31(3): 285-294

- centre study in East Asia[J]. *Respirology*, 2016, 21(1): 119-127
- [5] Yang W, You L, Xie YM, et al. Analysis of pragmatic clinical use of shuxuening injection [J]. *China Journal of Chinese Materia Medica*, 2013, 38(18): 3150-3154
- [6] Berg K, Wright JL. The Pathology of Chronic Obstructive Pulmonary Disease: Progress in the 20th and 21st Centuries [J]. *Arch Pathol Lab Med*, 2016, 140(12): 1423-1428
- [7] Płusa T. Pathogenesis, diagnosis and treatment of chronic obstructive pulmonary disease in the light of new research[J]. *Pol Merkur Lekarski*, 2016, 41(246): 263-268
- [8] Xie Y, Li JS, Yu XQ. Thinking on the junction point of Chinese medicine in comparative effectiveness research on chronic obstructive pulmonary disease [J]. *Chinese Journal of Integrated Traditional and Western Medicine*, 2014, 34(5): 611-616
- [9] Feetham L, van Dorn A. Chronic obstructive pulmonary disease (COPD)[J]. *Lancet Respir Med*, 2017, 5(1): 18-19
- [10] Ebell MH. Venous Samples are a Less-Painful Starting Point for the Evaluation of Patients with Acute Exacerbation of COPD[J]. *Am Fam Physician*, 2016, 94(9): 757
- [11] Wang L, Zhang B, Li Z, et al. Budesonide mitigates pathological changes in animal model of COPD through reducing neutrophil elastase expression[J]. *Int J Clin Exp Med*, 2015, 8(4): 5227-5235
- [12] Makarova EV, Varvarina GN, Menkov NV, et al. Nebulized budesonide in the treatment of exacerbations of chronic obstructive pulmonary disease: Efficacy, safety, and effects on the serum levels of soluble differentiation molecules[J]. *Ter Arkh*, 2016, 88(3): 24-31
- [13] Lewis A, Blackney M, Garcia Bujalance L, et al. The Potential For Improved Inhalation Technique With Duoresp® Spiromax® (Budesonide + Formoterol Fumarate Dihydrate) Compared With Commonly Prescribed Dry Powder Inhalers For The Management Of Asthma And Chronic Obstructive Pulmonary Disease In Spain: Estimated Impact On Number And Cost Of Unscheduled Healthcare Events[J]. *Value Health*, 2015, 18(7): A350-A351
- [14] Haifeng W, Hailong Z, Jiansheng L, et al. Effectiveness and safety of traditional Chinese medicine on stable chronic obstructive pulmonary disease: A systematic review and meta-analysis[J]. *Complement Ther Med*, 2015, 23(4): 603-611
- [15] Yang W, Zhang W, Xie Y, et al. Establishment of safety evidence for Xingxue Shuxuening injection [J]. *J Tradit Chin Med*, 2014, 34(5): 604-608
- [16] Wang TJ, Xie ZH, Zhao ZZ. Effects of shuxuening injection on the levels of serum matrix metalloproteinase-9 and tissue inhibitor of metalloproteinase-1 in acute exacerbated chronic obstructive pulmonary disease patients [J]. *Chinese Journal of Integrated Traditional and Western Medicine*, 2012, 32(2): 191-194
- [17] Abd El-Fatah MF, Ghazy MA, Mostafa MS, et al. Identification of MMP-9 as a biomarker for detecting progression of chronic obstructive pulmonary disease[J]. *Biochem Cell Biol*, 2015, 93(6): 541-547
- [18] Navratilova Z, Kolek V, Petrek M. Matrix Metalloproteinases and Their Inhibitors in Chronic Obstructive Pulmonary Disease [J]. *Arch Immunol Ther Exp (Warsz)*, 2016, 64(3): 177-193
- [19] Xie XM, Ke R, Zhang YH, et al. Interleukin-6 gene -174G&gt;C polymorphism and chronic obstructive pulmonary disease risk: a meta-analysis[J]. *Genet Mol Res*, 2015, 14(3): 8516-8525
- [20] Emami Ardestani M, Zaerin O. Role of Serum Interleukin 6, Albumin and C-Reactive Protein in COPD Patients [J]. *Tanafos*, 2015, 14(2): 134-140
- [21] Lee KH, Lee CH, Jeong J, et al. Neutrophil Elastase Differentially Regulates Interleukin 8 (IL-8) and Vascular Endothelial Growth Factor (VEGF) Production by Cigarette Smoke Extract[J]. *J Biol Chem*, 2015, 290(47): 28438-28445
- [22] Kosacka M, Porebska I, Korzeniewska A, et al. Serum levels of apoptosis-related markers (sFasL, TNF- $\alpha$ , p53 and bcl-2) in COPD patients [J]. *Pneumonol Alergol Pol*, 2016, 84(1): 11-15
- [23] Panaszek B, Pawłowicz R, Lindner K, et al. Impact of Birth Weight and Smoking on Lung Function in Patients with Asthma, COPD, and Healthy Volunteers[J]. *Adv Clin Exp Med*, 2016, 25(6): 1207-1213
- [24] Matera MG, Calzetta L, Cazzola M. Oxidation pathway and exacerbations in COPD: the role of NAC [J]. *Expert Rev Respir Med*, 2016, 10(1): 89-97
- [25] Yang XN, Liu XJ, Zhao LT, et al. Effects and mechanisms of Notch signaling pathway on immune imbalance in chronic obstructive pulmonary disease [J]. *Chinese Journal of Tuberculosis and Respiratory Diseases*, 2016, 39(11): 881-885
- [26] Korytina GF, Akhmadishina LZ, Kochetova OV, et al. Inflammatory and Immune Response Genes Polymorphisms are Associated with Susceptibility to Chronic Obstructive Pulmonary Disease in Tatars Population from Russia[J]. *Biochem Genet*, 2016, 54(4): 388-412
- 
- (上接第 4200 页)
- [29] De Sutter P, Dozortsev D, Qian C, et al. Oocyte morphology does not correlate with fertilization rate and embryo quality after intracytoplasmic sperm injection[J]. *Hum Reprod*, 1996, 11(3): 595-597
- [30] Sauerbrun-Cutler M T, Vega M, Breborowicz A, et al. Oocyte zona pellucida dysmorphology is associated with diminished in-vitro fertilization success[J]. *J Ovarian Res*, 2015, 8(1): 5
- [31] Singh A K, Chattopadhyay R, Chakravarty B, et al. Markers of oxidative stress in follicular fluid of women with endometriosis and tubal infertility undergoing IVF[J]. *Reprod Toxicol*, 2013, 42: 116-124
- [32] Ebner T, Shebl O, Moser M, et al. Developmental fate of ovoid oocytes[J]. *Hum Reprod*, 2008, 23(1): 62-66