藏红花对肝纤维化大鼠肝组织 TGF-β1 表达的影响

王 强 钟丽华 于 雷 卢宝玲 汪 云 朱丽影△

(哈尔滨医科大学附属第四医院 黑龙江 哈尔滨 150001)

摘要 目的:通过观察藏红花对肝纤维化大鼠肝组织 TGF-β1 表达的影响,探讨藏红花预防肝纤维化作用的机制。**方法**:清洁级 SD 雄性大鼠 60 只随机分为正常组、模型组、藏红花组、丹参组,每组十五只。应用 30%四氯化碳橄榄油溶液 3ml/kg·腹腔注射制备肝纤维化大鼠模型。治疗 8 周后,通过 HE 和 Masson 染色观察肝纤维化的形成、免疫组化检测肝组织中 TGF-β1 蛋白的表达。**结果**:藏红花组、丹参组与模型组相比肝纤维化程度均轻于模型组 (P<0.01),而藏红花组与丹参组相比肝纤维化程度无显著性差异 (P>0.05),藏红花组、丹参组与模型组相比 TGF-β1 蛋白的表达均明显减少,而藏红花组与丹参组相比 TGF-β1 蛋白的表达没有显著性差异 (P>0.05)。**结论**:藏红花能有效减轻肝纤维化大鼠的肝脏损伤及纤维化程度,其机制可能与抑制肝内 TGF-β1 的表达,抑制 HSC 的激活以及阻断 HSC 与 TGF-β1 之间的恶性循环有关。

关键词:肝纤维化;藏红花;TGF-β1;大鼠

中图分类号:Q95-3,R575.2 **文献标识码**:A **文章编号**:1673-6273(2012)17-3228-04

Effects of Zanghonghua on Expression of Transforming Growth Factors-β1 in Rats with Liver Fibrosis

WANG Qiang, ZHONG Li-hua, YU Lei, LU Bao-ling, WANG Yun, ZHU Li-ying△

(The fourth hospital of Harbin Medical University, Harbin, Heilongjiang, 150001, China)

ABSTRACT Objective: To investigate the mechanism of Zanghonghua to prevent hepatic fibrosis by detect the effects of Zanghonghua on Expression of Transforming Growth Factorsβ1 in Rats with Liver Fibrosis. Methods: Sixty male rats of clean grade were divided into groups marked "normal", "model", "Zanghonghua" and "Danshen", each group is fifteen. Liver fibrosis models of bandicoots were given 30% carbon tetrachloride solution of 3ml/kg · olive oil by intraperitoneal injection.After eight weeks of medical treatment, hepatic fibrosis was detected by using HE and Masson pigmentation, immuno-histochemistry checking of TGF-β1 protein expression in hepatic tissue. Results: The degree of liver fibrosis of those groups that marked "Danshen" and "Zanghonghua" were lighter than the models (P<0.01), but the degree of liver fibrosis showed no difference between the Danshen group and Zanghonghua group (P>0.05). The expression of TGF-β1 protein reduced clearly in the Danshen group and Zanghonghua group, as compared with models, it showed no difference between the Danshen group and Zanghonghua group(P>0.05). Conclusions: Zanghonghua had effects on easing the liver damage and hepatic fibrosis condition of bandicoots. The mechanism may be relative to the restraining of TGF-β1 expression inside the liver, retreat the HSC activation and block the Vicious cycle between HSC and TGF-β1.

Key words: Liver fibrosis; Zanghonghua; TGF-β1; Rats

Chinese Library Classification(CLC): Q95-3, R575.2 Document code: A

Article ID:1673-6273(2012)17-3228-04

前言

纤维化是指体内各种组织的过度增长、硬化、瘢痕形成,可以归因于体内细胞外基质(extracellularmatrix, ECM)主要是胶原蛋白的过度沉积。纤维化疾病中常见疾病之一就是肝纤维化[1]。肝纤维化(liver fibrosis)是指肝组织内 ECM 成分过度增生与异常沉积,所导致的肝脏结构和(或)功能异常的病理变化[2],若进一步发展则进入肝硬化甚至发展到肝癌的阶段,严重影响了患者的生活质量和生存率[3],目前认为 ECM 累积所形成的肝纤维化通过及时有效的治疗是可以逆转的。因此,如何有效地防治肝纤维化、阻断其进展,已经成为国内外研究的热点。目前临床常用的抗肝纤维化的药物主要有干扰素、复方丹参、秋水仙碱等,但疗效不甚理想。近年来报道的很多单方、复方中药在细胞、动物及临床实验中都观察到一定的抗肝纤维化疗效[4],研究表明,中药抗肝纤维化作用良好,其作用机制可能通过调节 TGF-β1 等相关细胞因子的表达发挥作用[5],近年来研究发现藏红花具有保护肝细胞、降低肝损伤的作用,为进一步探讨其对肝纤维化的作用,本实验应用藏红花作用于大鼠肝纤维化模型,进行肝组织病理学检查,并免疫组化法检测肝组织中 TGF-β1 的表达,来研究藏红花是否具有抗肝纤维化作用及其可能的调控机制。

作者简介:王强,男,硕士,研究方向:肝纤维化及其机制

Tel:15204630970, E-mail:wfwangqiang2008@yahoo.cn

△通讯作者:朱丽影,E-mail:zly hmu@163.com

(收稿日期:2011-11-23 接受日期:2011-12-16)

1 材料与方法

1.1 药品

藏红花(生产于西藏地区),购买于北京同仁堂哈尔滨药店,注射用丹参粉针(冻干)由哈尔滨中医药二厂提供,四氯化

© 1994-2013 China Academic Journal Electronic Publishing House. All rights reserved. http://www.cnki.net

碳为哈尔滨化工厂试剂厂产品，实验时用橄榄油配成30%四氯化碳溶液。

1.2 动物

清洁级SD雄性大鼠60只，体重200± 20g，购买于哈尔滨医科大学动物实验室。

合格证号：SCXK黑2006-010。

1.3 方法

1.3.1 造模方法 采用CCl_4诱导大鼠肝纤维化模型，除正常组外，其余各组大鼠腹腔注射30%四氯化碳橄榄油溶液3ml/kg，每周注射2次，共8周。

1.3.2 藏红花的熬制 将藏红花放在砂锅中熬制，然后提取滤过，熬制所需浓度，于4℃冰箱保存备用。

1.4 动物分组与给药

SD雄性大鼠60只随机分为正常对照组，模型对照组，藏红花组，丹参组，每组15只。除正常对照组外，其余各组给予30%四氯化碳橄榄油溶液3 $ml\cdot kg^{-1}\cdot d^{-1}$腹腔注射，一周两次，藏红花组给予藏红花溶液5 $ml\cdot kg^{-1}\cdot d^{-1}$，灌胃(每毫升含0.004g)，丹参组给予丹参溶液5 $ml\cdot kg^{-1}\cdot d^{-1}$(每毫升含0.004g)灌胃，正常组应用生理盐水灌胃，连续八周，八周后处死大鼠取相同部位肝组织进行MASSON染色及TGF-β1免疫组化检查。

1.5 Masoon染色方法

肝组织病理切片二甲苯脱蜡；Regand苏木素染色5min流水稍洗，1%盐酸酒精分化；流水冲至蓝黑色，放入丽春红酸性品红液染5min；蒸馏水稍洗，1%磷钼酸溶液处理5min；直接入苯胺蓝液染5 min；处理封固1 min，95%酒精分化，无水酒精脱水，蒸馏水稍洗，1%冰醋酸处理，最后二甲苯透明，中性树胶封固。中性树胶染色结果：细胞核蓝黑色，胞浆呈红色，胶原纤维呈蓝色。组织病理学观察 肝组织病理学检查根据胶原增生程度，将肝纤维化分为0-4期[6]，在低倍镜下，每张切片随机取10个视野，分别记录病理分期，并取其平均值作为该动物肝脏的病理分期。

1.6 TGF-β1表达的检测

石蜡包埋块4mm连续切片或冰冻切片，采用ABC法作免疫组化染色。主要步骤如下：石蜡切片脱蜡和水化；用PBS液(pH7.4)冲洗3次，每次3min；用0.01mol/L柠檬酸缓冲液(pH6.0)高压进行组织修复；PBS液冲洗3次，每次3min；3%H_2O_2去离子水孵育5~10min，阻断内源性过氧化物酶；PBS液冲洗3次，每次3 min；加入一抗，4℃过夜；PBS液冲洗3次，每次3min；加入MaxVisionTM试剂孵育10~15 min；PBS液冲洗3次，每次3min；用DAB显色，镜下观察3~5min呈棕黄色；自来水冲洗，苏木素复染；乙醇脱水，二甲苯透明，中性树胶封固。免疫组织化学检测TGF-β1蛋白表达(结果判定参考文献[7])：取10个较好的高倍视野，按显色程度分弱、中、强3种，分别记以1、2、3分；按显色范围分为4度：+ 显色范围占高倍视野<25%；++ 显色占高倍视野25%-50%；+++ 显色占高倍视野50%-75%；++++ 显色占高倍视野>75%。将每个高倍视野显色程度和范围换算成“显色指数”，显色指数 = 显色程度× 显色范围(+为1分、++为2分、+++为3分、++++为4分)，取其均数为每个检测指标的最终显色指数。

1.7 统计学处理

应用SP13.00软件分析，计量资料采用$\bar{x}\pm s$，进行方差分析；计数资料采用x^2检验，P<0.05为差异有统计学意义。

2 结果

2.1 一般情况

在实验期间，正常组生长良好，CCl_4组动物一般状态差、精神不振、反应迟钝、食欲不佳、体重增长缓慢、毛发无光、蓬松，实验结束时死亡5只，藏红花组实验结束时死亡3只，丹参组实验结束时死亡2只。

2.2 肝组织病理形态学变化

HE染色显示：正常组大鼠肝细胞排列整齐，肝小叶结构完整；肝细胞大小、形态一致。模型组大鼠肝组织内形成典型假小叶，纤维间隔明显增厚及炎细胞浸润，部分肝细胞变性坏死。藏红花组及丹参组显示肝细胞索排列较整齐，肝小叶结构基本完整，间质有少量炎性细胞浸润，但较模型组明显减轻。见图1。Masson染色显示：正常对照组：大鼠肝组织结构正常，未见病理改变。CCl_4组：肝小叶结构紊乱，小叶内肝细胞广泛水肿，可见大量脂质空泡形成，伴灶、片状坏死；汇管区可见大量炎性细胞浸润，成纤维细胞大量增生，胶原纤维形成，形成粗大的纤维间隔，并将增生的肝细胞团包绕分隔成大小不等的假小叶。藏红花组及丹参组大鼠肝纤维化均有不同程度的改善，炎性浸润程度减轻，汇管区纤维结缔组织显著减少，肝小叶结构完好，与CCl_4组相比有统计学差异(P<0.01 表1)。结果见图2。

表1 各实验组大鼠肝脏病理分期

Table 1 The liver pathological stage of experimental rats

组别(Groups)	例数(Number of cases)	肝纤维化分期(The liver pathological stage)				
		S0	S1	S2	S3	S4
正常对照组 (Normal)	15	14	1	0	0	0
CCl_4组 (CCl_4 group)	10	0	0	0	3	7
丹参组 (Danshen group)	13	0	6	6	1	0
藏红花组(Zanghonghua group)	12	0	7	4	1	0

注：CCl_4组与藏红花组比较P<0.01；CCl_4组与丹参组比较,P<0.01；藏红花组与丹参组比较P>0.05。

Note: CCl_4 group compared with Zanghonghua group, P<0.01; CCl_4 group compared with Danshen group, P<0.01; Zanghonghua group compared with Danshen group, P>0.05.

© 1994-2013 China Academic Journal Electronic Publishing House. All rights reserved. http://www.cnki.net

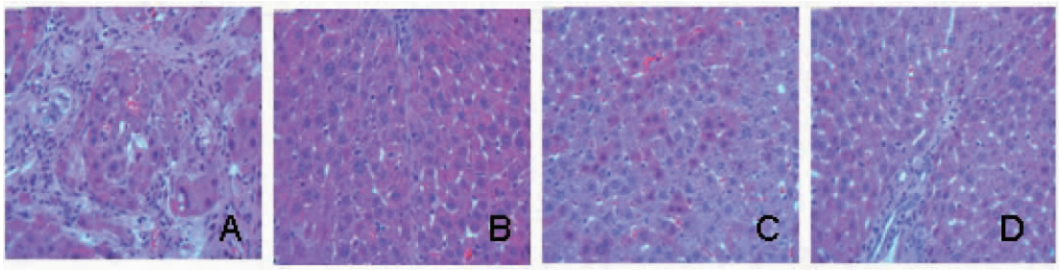

图 1 各组大鼠肝组织 HE 染色结果:A:CCl_4 组;B:藏红花组;C:丹参组;D:正常组

Fig.1 The HE staining of liver tissue in rats : A:CCl_4 group; B: Zanghonghua group;C: Danshen group;D:the normal

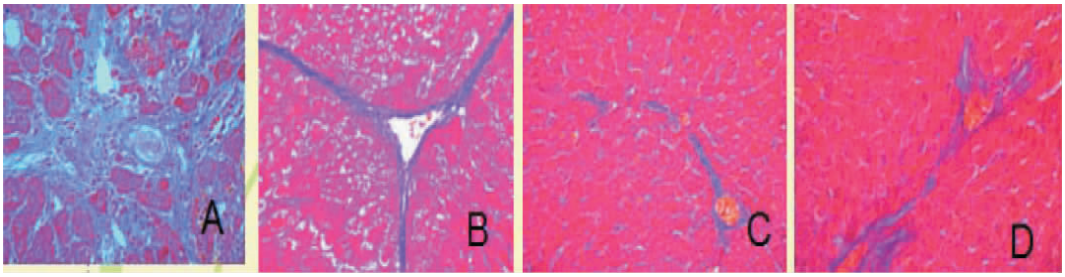

图 2 各组大鼠肝组织 Masson 染色结果:A:CCl_4 组;B:藏红花组;C:丹参组;D:正常组

Fig.2 The Masson staining of liver tissue in rats :A:CCl_4 group;B: Zanghonghua group;C: Danshen group;D:the normal

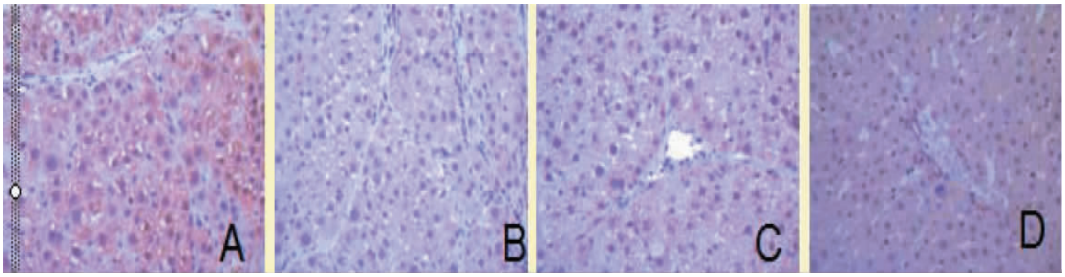

图 3 各组大鼠肝组织 TGF-β 1 表达结果:A:CCl_4 组;B:藏红花组;C:丹参组;D:正常组

Fig.3 The TGF-β 1 expression of liver tissue in rats: A:CCl_4 group;B: Zanghonghua group;C: Danshen group;D:the normal

2.3 藏红花对肝组织 TGF-β1 表达的影响

正常对照组大鼠肝组织结构正常,TGF-β_1 少量表达。CCl_4 组大鼠肝组织表达较正常组明显增强且数目增多,呈棕黄色胞质型分布,在汇管区和纤维间隔中,肝窦周围星状的间质细胞和炎性细胞质中染色明显加深。藏红花治疗组阳性染色程度较模型组明显减轻,在纤维间隔内间质细胞和炎性细胞质阳性染色程度减轻,阳性细胞数目减少,与模型组相比差异显著(P<0.05),与丹参组相比没有统计学意义(P>0.05)(表 2)。

表 2 各组大鼠肝组织 TGF-β1 表达情况($\bar{x}\pm s$)

Table 2 The TGF-β1 expression of Rats liver tissue($\bar{x}\pm s$)

组别 (Groups)	例数(Number of cases)	TGF-β_1
正常组(Normal)	15	1.72± 0.36
CCl_4 组(CCl_4 group)	10	7.82± 3.19
丹参组 (Danshen group)	13	2.81± 1.64
藏红花组(Zanghonghua group)	12	3.98± 1.44

注:CCl_4 组与藏红花组比较 P<0.05;CCl_4 组与丹参组比较 P<0.05;藏红花组与丹参组比较 P>0.05。

Note: CCl_4 group compared with Zanghonghua group, P<0.05; CCl_4 group compared with Danshen group, P<0.05; Zanghonghua group compared with Danshen group, P>0.05.

3 讨论

肝纤维化(Hepatic fibrosis)是各种慢性肝病向肝硬化发展所共有的病理改变和必经途径,目前认为肝纤维化形成的机制主要是由于各种肝脏损伤因子共同作用于肝星状细胞(HSC),并将其激活合成大量的胶原和蛋白多糖等细胞外基质(ECM),

© 1994-2013 China Academic Journal Electronic Publishing House. All rights reserved. http://www.cnki.net

沉积于 Disse 间隙导致肝纤维化。在肝纤维化形成过程中，TGF-β_1 是目前已知的最重要的致肝纤维化的细胞因子之一[8]，肝内枯否细胞、肝细胞及星状细胞均可合成与分泌 TGF-β_1，该细胞因子能上调星状细胞和肝细胞胶原基质的表达，并最终发展为肝纤维化[9,10]。肝星状细胞(HSC)是肝纤维化病理形成的重要细胞学基础[11]，因而越来越多抗肝纤维化药物筛选，以抑制静止 H SC 活化增殖，诱导活化 HSC 凋亡为尺度[12]，其中 TGF-β_1 是 HSC 活化的重要因子，在肝纤维化中的主要作用是促进 ECM 合成并抑制其降解，也有间接促 HSC 增殖作用[13-15]。也就是说 HSC 的活化和增殖是 ECM 的主要来源，然而 ECM 的合成与降解在很大程度上由 TGF-β_1 调控[16]。因此 TGF-β_1 通过对 ECM 合成及其降解的调控从而在肝纤维化的启动、进展中发挥关键性作用，降低 TGF-β_1 表达，抑制 HSC 增殖，诱导其凋亡是治疗肝纤维化的重要策略[17,18]。

藏红花又称番红花、西红花，是一种名贵传统中药，具有活血通络、散瘀止痛、降低胆固醇之功效。临床广泛应用于冠心病、抗肿瘤、肝炎、肝硬化、肾炎、软组织挫伤等的治疗。藏红花急性毒性试验表明无毒[19]，前期实验中发现高浓度的藏红花对大鼠肝组织有毒害作用，而低浓度的藏红花没有毒害作用[20]，相关研究证实藏红花对 CCl_4 致小鼠急性肝损伤有保护作用[21]。本实验中各组大鼠 Masson 染色肝病病理分期可以看出：藏红花治疗组与 CCl_4 组相比肝纤维化程度明显轻于与 CCl_4 组 ($P<0.01$)，而与丹参组比较两组肝纤维程度相似 ($P>0.05$)，这说明了藏红花与丹参在预防肝纤维化程度上相似。从中可以看出藏红花能使肝纤维化大鼠肝细胞变性坏死明显减轻，结缔组织明显减少，假小叶形成减少，能预防肝纤维化的形成。

研究证实 TGF-β_1 在肝纤维化时出现高表达与病理上肝纤维化程度相平行，检测 TGF-β_1 表达情况可准确地判定肝纤维化程度[22]。因此本次实验通过研究藏红花对肝纤维化大鼠肝组织 TGF-β_1 表达的影响，更进一步证明了藏红花能明显改善肝纤维化大鼠的肝脏组织结构，减轻肝细胞坏死和纤维组织增生。本实验发现藏红花组的大鼠肝组织中 TGF-β_1 表达情况明显降低，与 CCl_4 组比较 $P<0.05$，这说明了藏红花有着明显的预防肝纤维化形成的效果；既往研究证实丹参有着一定的抗肝纤维化的作用，本实验研究中发现藏红花治疗组的大鼠肝组织中 TGF-β_1 表达情况与丹参组相似 ($P>0.05$)，说明了藏红花与丹参预防肝纤维化的作用相似。因此推论藏红花预防肝纤维化形成的机制，可能与其调节 TGF-β_1 水平，从而抑制 ECM 合成并促进其降解以恢复肝脏功能、消除肝纤维化诱发因素，同时亦可能间接降低 HSC 增殖作用，最终抑制胶原纤维增生和促进胶原纤维降解、减少增殖，从而达到抗肝纤维化的作用。综上所述藏红花能有效减轻肝纤维化大鼠的肝脏损伤及纤维化程度，其机制可能与抑制肝内 TGF-β_1 的表达，抑制 HSC 的激活以及阻断 HSC 与 TGF-β_1 之间的恶性循环有关。

参考文献(References)

[1] Wynn TA. Cellular and molecular mechanisms of fibrosis. s[J]. J Pathol, 2008, 214:199-210

[2] BatallerR,Brenner DA. Liver fibrosis [J]. J Clin Invest, 2005,115(2): 209-218

[3] S chuppan D, A fdhal NH. Liver cirrhosis[J]. Lan cet, 2008,371(9615): 838-851

[4] Li Q, Zhou X, Yu J, et al. Influence of recombinant transforming growth factor-beta3 on collagen synthesis and deposition:experiment with rat cell model of liver fibrosis[J]. 2008, 13, 88(18):1273-1278

[5] 任映,宋崇顺,尹军祥,等.加味鳖甲煎丸对四氯化碳所致肝纤维化大鼠的治疗作用[J].北京中医药大学学报, 2007, 30(1):48-50
Ren Ying, Song Chong-shun, Yin Jun-xiang, et al. Jia Wei Bie Jia Jian Wan is treat to liver fibrosis in rats by making use of CCl4 [J]. Beijing University of Chinese Medicine, 2007, 30(1): 48-50

[6] 中华医学会.病毒性肝炎防治方案[J].中华肝脏病杂志, 2000, 8 (6) : 324-329
Chinese Medical Association[J]. Journal of Hepatology,2000,8(6):324-329

[7] Friedman SL. Mechanisms of hepatic fibrogenesis[J]. Gastroenterology, 2008,134:1655-1669

[8] WU WJ, YANG MF, ZHU RM. Signal transduction pathways in the process of Liver fibrosis[J]. Chinese Hepatology, 2008, 13(2):166-168 (In Chinese)

[9] Friedman SL. The cellular basis of hepatic fibrosis [J]. N Eng J Med, 1993, 328:1828

[10] Bigaini G, Ballardini G. Liver fibrosis and extracellular matrix [J]. J Hepatology, 1989, 8:115-116

[11] Miyazaki T, Bouscarel B, Ikegami T. The protective effect of taurine against hepatic damage in a model of liver disease and hepatic stellate cells[J]. Adv Exp Med Biol, 2009, 643:293-303

[12] Ping J, Cheng Y, Xu L M. Curcum in induces apop tos is of hepatic stellate cells by activating peroxisome proliferator-activated receptor signal[J]. Chin Pharm acolBull, 2007, 23(10):1295-1299

[13] Czaja MJ, Weiner FR, Flanders KC, et al. Invitro and in vivo association of transforming growth factor-β with hepatic fibrosis [J]. J Cell Bio, 1989, 108(9):2477-2482

[14] Lange PA, Samson CM, Birdm A, et al. Cirrhotichepatocytes exhibit decreased TGF-β growth inhibiton associated with down regulated Smad protein expression[J]. Biochem BiophysRes Commun, 2004,313 (3):546-551

[15] Bissell D M, Roulot D, George J. Transforming growth factor-β and the liver[J]. Hepatology, 2001, 34(5):859-867

[16] Gressner AM, Weiskirchen R, Beitkopf K, et al. Roles of TGF-beta in hepatic fibrosis[J]. Front Biosci, 2002, 7:793

[17] 刘浩, 魏伟. TGF-β 信号转导通路及以其为靶点的肝纤维化治疗[J]. 中国药理学通报, 2007,23(5):561-565
Liu Hao, Wei Wei. TGF-β signal pathway and ant TGF-β strategies for treatment of liver fibrosis [J]. China Pharmacol Bull, 2007, 23(5): 561-565

[18] 张怡, 平洁, 汪晖. 肝星状细胞凋亡信号途径及其药物治疗的研究进展[J].中国药理学通报, 2009, 25(1):16-18
Zhang Yi, Ping Jie, Wang Hui. The research progress of hepatic stellate cells apoptosis signaling pathway and the relative drugs[J]. China Pharmacol Bull, 2009, 25(1):16-18

(下转第 3262 页)

© 1994-2013 China Academic Journal Electronic Publishing House. All rights reserved. http://www.cnki.net

Chang Shi-jie, Yin Yong, Long Zhe, et al. A Vision for Matlab in Bioinformatics Research [J]. Journal of Biomedical Engineering Research. 2006, 3: 186-190

[6] The MathWorks. Bioinformatics toolbox for use with MATLAB[M]. The MathWorks Inc, 2005: 1-2

[7] 包志强, 吴顺君, 韩冰. 一种广义加权模糊聚类算法[J]. 华中科技大学学报(自然科学版), 2007 年 S1 期
Bao Zhi-qiang, Wu Shun-jun, Han Bing. A general weighted fuzzy clustering algorithm [J]. Journal of Huazhong University of Science and Technology(Nature Science Edition, 2007(S1)

(上接第 3231 页)

[19] 胡辉,宋义军. 西红花的药学、药理学及其应用概述[J].新疆中医药, 2005,23(4):72-74
Hu Hui, Song Yi-jun. The Outline of Xi Hong Hua that pharmacy pharmacology and its application[J]. Traditional Chinese Medicine of Xinjiang, 2005, 23(4):72-74

[20] 汪云,李红霞. 藏红花对大鼠肝毒性的实验研究[J]. 哈尔滨医科大学校报, 2010, 02:133-135
Wang Yun, Li Hong-xia. The experimental study of liver toxicity in rats with zang Hong Hua[J]. The school newspaper of Harbin Medical University, 2010,02:133-135

[21] 杨春潇,李丽丽.藏红花对 CCL4 致小鼠急性肝损伤的保护作用[J]. 现代中医药杂志, 2009, 02:64-65
Yang Chun-xiao, Li Li-li. The protection of Acute liver injury in rats by CCL4[J]. Modern Chinese Medicine magazine, 2009,02:64-65

[22] Tsukada S, Westwick JK, IkejimaK, et al. SMAD and p38MAP signaling pathways independently regulate(I) collagen gene expression in unstimulated and trans-forming growth factor stimulated hepatic stellate cells[J]. J BiolChem, 2005, 280(11):10055-10064

© 1994-2013 China Academic Journal Electronic Publishing House. All rights reserved. http://www.cnki.net