64 排螺旋 CTA 在下肢动脉闭塞及狭窄性病变中应用价值

李在军[1] 甘 甜[1] 李 猛[2]

(1 内蒙古医学院第三附属医院影像中心 内蒙古 包头 014010；2 内蒙古包头市中心医院 内蒙古 包头 014010)

摘要 目的：评价 64 排螺旋 CT 血管造影在下肢动脉闭塞性及狭窄性病变中应用价值。**方法：**采用美国 GE 公司生产 LightSpeed VCT 对 52 例患者进行下肢血管造影检查。扫描层厚 0.625 mm，管电压 120 KV、管电流 130-205 mAs，扫描时间约为 10 秒。图像后处理技术多采用 VR、MIP、MPR、cMPR，图像分析密切结合原始轴位图像。**结果：**67 支血管未见明确病变，CTA 显示狭窄血管共 77 支，5 支血管闭塞；狭窄≥ 50 %，≤ 75 %共 21 支；狭窄≤ 50 %共 51 支。**结论：**64 排 CTA 图像在发现闭塞远端血管方面优于 DSA，可以清晰显示闭塞远端侧枝供血血管。随着 64 排螺旋 CT 临床广泛应用，在下肢血管疾病诊断方面的优势会得到长足发展。

关键词：闭塞性 脉管炎；动脉硬化；64 排 CT；下肢；血管造影

中图分类号：R814.42 **文献标识码：**A **文章编号：**1673-6273 (2011) 19-3672-03

Application of 64-row CT Angiography in Arterial Occlusive and Narrow Venereal Disease of Lower Extremity Arterial

LI Zai-jun[1], GAN Tian[1], LI Meng[2]

(1 Department of Image Centre, The Third Affiliated Hospital of Inner Mongolia Medical College, BaoTou 014010 China; 2 Baotou central hospital, Inner Mongolia Baotou 014010 China)

ABSTRACT Objective: To evaluate the potentialities of 64-row CT angiography in arterial Occlusive and narrow venereal disease of lower extremity. Methods: Use the American GE VCT LightSpeed to detect 52 patients of lower extremity arterials, slice thickness 0.625 mm, 120 KV, 130-205 mAs, scanning time for about 10 seconds. VR and MIP and cMPR and MPR were used in the post-processing technology. Image analysis was closely combined with the original axial images. Results: No obvious diseases were found in 67 vessels. CTA showed there were 77 narrow vessels, 5 vessels with occlusion, 21 vessels with stenosis among 50 % and75%, and 51 vessels with stenosis ≤ 50%. Conclusion: CTA image excels DSA in the discovery of distal vascular occlusion. With the wide application in clinic, 64-row CT will get full development in diagnosis of lower extremities vascular disease.

Key words: Obliterating angeitides; Arteriosclerosis; 64-row CT; Lower extremity; Angiography

Chinese Library Classification(CLC): R814.42 Document code: A

Article ID:1673-6273(2011)19-3672-03

前言

近年来，随着人们饮食结构的改善及人口老龄化，下肢血管疾病发病率逐年提高，致残率有增加趋势。下肢血管病变主要表现为血管闭塞性及狭窄性病变、动脉瘤、血管瘤、动静脉畸形、血管外伤性病变等。其中血管闭塞性及狭窄性病变临床发病率较高，疾病进展多较迅速，严重者须截肢治疗，因此早期正确诊断具有重要的临床意义。64 排螺旋 CT 快速、薄层、大范围扫描及其强大图像后处理功能使下肢血管性疾病早期、正确诊断成为可能。本组主要探讨 64 排螺旋 CT 血管成像（CT angiography, CTA）在下肢血管闭塞及狭窄性病变中的临床应用价值。

1 材料与方法

1.1 病例选择

收集 2008 年 6 月至 2010 年 12 月我院 52 例怀疑下肢血管疾病患者，进行 64 排螺旋 CTA 检查。其中动脉硬化患者 32 例（糖尿病患者 26 例），血栓闭塞性脉管炎患者 18 例，急性肢体栓塞患者 2 例。年龄 24-68 岁，平均 52 岁。男性 40 例，女性 12 例。

1.2 设备及扫描参数

采用 64 排螺旋 CT(GE LightSpeed VCT)。扫描参数：扫描层厚 0.625 mm，管电压 120 KV、管电流 130-205 mAs，扫描时间约为 10 秒。

1.3 具体方法

患者采取仰卧位足先进，双腿并拢固定，两足拇趾靠拢，双腿稍内旋，以便分开胫腓骨及小腿动脉分叉部。血管硬化性疾病扫描范围从腹腔干到足背动脉，包括腹主动脉、肾动脉、股动脉、腘动脉、胫前、胫后动脉、腓动脉及足背动脉。必要时根据需要对下肢血管进行不同部位成像。碘造影剂浓度多用 300 mg/ml，用量 100 ml 左右，速度为 4-5 ml/s。对外周血管阻塞性疾病患者（peripheral angiemphraxis disease PAD）可加大造影剂浓度，用 350-370 mg/ml，加大造影剂流速，选择 5.5-6 ml/s，适当加大造影剂用量，并延长扫描时间。扫描方式多采用小剂量团注测量腹腔干至髂总动脉之间感兴趣区时间 - 密度曲线来确

作者简介：李在军（1972-），女，医学硕士，副主任医师。

主要从事 CT、MRI 诊断。电话:15049272736,0472-5992974（单位）

E-mail：bgyylzj@sohu.com

(收稿日期：2011-03-23 接受日期：2011-04-18)

© 1994-2012 China Academic Journal Electronic Publishing House. All rights reserved. http://www.cnki.net

定扫描开始时间，扫描时间多比测量时间延迟 10 s。在怀疑血管闭塞严重患者也可采用经验值延迟 28-30 s。在血管完全或部分闭塞患者必要时可再次延迟扫描时间。

1.4 后处理技术

将所有数据传输至 AW4.4 工作站，用 Cardiac IQ 软件包以容积再现 (volume rendering, VR)、最大密度投影(maximum intensity projection, MIP)、曲面重组 (curved planar reconstruction, CPR)、多平面重建 (multiplanar volume reconstruction, MPR)等完成下肢血管的二、三维成像。进行病变血管分析时，密切结合原始轴位图像。

1.5 评价标准

本研究将血管管腔改变分为四种：管腔正常；狭窄≤ 50 %；狭窄≥ 50 %、≤ 75%；管腔完全闭塞。只判断髂总动脉、髂外动脉、股动脉、腘动脉、胫前、后动脉及腓动脉。足背动脉根据临床需要做适当研究。

1.6 血管狭窄计数方法

髂总动脉计数为 1 条，髂外动脉至腘动脉计数为 1 条，胫前、后动脉及腓动脉各计数为 1 条。即每位正常患者双下肢分为 9 条血管进行分析。如患者近心端血管完全闭塞，远端则不进行计数研究。如近心端血管不完全闭塞，则计数到扫描及延迟扫描显影血管。

2 结果

52 例患者双下肢血管中，CTA 显示狭窄血管 84 支，其中一例患者双下肢血管闭塞，3 例患者单支血管闭塞；狭窄≥ 50 %、≤ 75 %，共 21 支，双侧 6 例，单侧 9 例。狭窄≤ 50 %，51 支，双侧 8 例，单侧 35 例。

18 例累及腘动脉以上，30 例累及腘动脉以下血管。2 例累及下肢全程血管。52 例患者中有 12 例同时进行 DSA 扫描，2 例 6-12 月后进行 DSA 扫描，显示狭窄部位、范围与 CTA 显示一致。

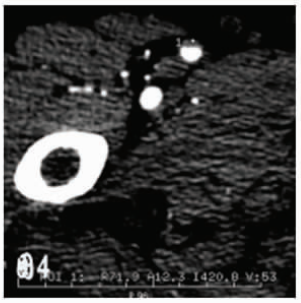

图 1 去骨、图 2 未去骨 VR 图像显示狭窄、闭塞血管，清晰显示侧支血管

Figure 1 Boneless VR image Figure 2 VR image with bones shows the narrow, blocked blood vessels, clearly displays the collateral vessels

图 3 MIP 图像清晰显示病变及侧支血管，对微小血管显示佳

Figure 3 MIP image clear display lesions and the collateral vessels of the tiny blood vessels display preferred.

图 4 原始轴位图像显示斑块密度、形状及狭窄程度

Figure 4 original shaft bits image display plaque density, shape and narrow degree.

3 讨论

动脉闭塞性及狭窄性疾病以血栓闭塞性脉管炎及闭塞性动脉硬化症常见。血栓闭塞性脉管炎主要见于 30 岁以下青年男性，重度嗜烟者，主要累及中、小动脉，上肢可同时受累，病程较长，发展较慢。本组 18 例患者多累及腘动脉以下血管，多为轻中度狭窄。1 例重度狭窄患者同时患有糖尿病；闭塞性动脉硬化症多见于中老年人，由动脉硬化引起，属全身性疾病，好发于大、中型血管分叉及起始部。病变可缓慢发展使动脉管腔逐渐狭窄至闭塞，也可因为斑块突然出血或表面血栓形成造成血管突然堵塞。本组 2 例属上述情况。本组 1 例患者临床诊断急性肢体动脉栓塞，为下肢骨折一周后发生。急性肢体动脉栓塞临床多数为心源性及血源性栓子进入血液，造成远端血管阻塞，导致肢体、组织缺血的过程。

传统血管造影 (DSA) 一直被公认为下肢血管病变影像学诊断的金标准。但此项检查为有创性，容易出血、形成假性动脉瘤及加重下肢缺血性症状，并且无法对血管管腔结构进行分析，对动脉内偏心性斑块不能进行准确性评价，对轻度硬化斑块容易漏诊。CTA 是微创或无创伤性检查技术，仅需静脉注射对比剂，掌握好扫描时机就可以获得完整、全面的血管信息。64 排螺旋 CT 能在短时间内进行大范围扫描，使造影剂在血管内显示最佳时机成为可能[1-4]。目前下肢 CTA 检查对发现下肢动脉狭窄及闭塞的能力相当于 DSA，其敏感性、特异性都很高。Rieker 等发现诊断股动脉、腘动脉、胫动脉狭窄与闭塞的敏感性为 100 %、100 %、94 %，特异性为 100 %、99 %、98 %[5]。

64 排螺旋 CT 具有强大的图像后处理功能，大大提高血管重组图像光滑度。本组首先采用 VR 重组，进行各段显示，其图像直观、立体感强，不需去骨就可以显示血管走行。解剖关系显示清晰，容易进行病变定位；MIP 显示细小血管能力强，可显示动脉壁钙化及软斑块、管腔狭窄，但必须进行去骨显示。在显示钙化方面，不能准确地评价血管狭窄程度；MPR、CMPR 可将血管显示在同一平面，虽然血管有部分变形，病变长度显示不准确，但可清楚显示钙化、软斑块、血栓，并能测量狭窄血管的径线，计算狭窄程度。在显示软斑块形态及斑块表面情况是其他

© 1994-2012 China Academic Journal Electronic Publishing House. All rights reserved. http://www.cnki.net

后处理图像无法比拟的;原始轴位可准确测量斑块密度、形状及狭窄程度。上述几种重组图像及原始轴位图像互相结合使用,可清楚、准确显示下肢血管病变发生部位、范围、程度、侧支循环的建立情况及闭塞远段血管主干,为临床提供更加丰富、有效的影像资料。

动脉狭窄在 CTA 上表现为血管管腔不同程度变细、变形、狭窄、闭塞。各种血管重组图像显示狭窄段血管管腔呈虫蚀状、细线状,管壁毛糙,部分管腔管壁钙化,闭塞段血管中断。病变血管周围可见侧支血管形成。血管炎表现为血管壁扭曲、形态不规则和程度不等的强化,钙化少见。急性肢体动脉栓塞表现为栓塞处管腔突然中断。

综上所述下肢血管 CTA 图像可从各方位、多角度直观受检血管,在发现闭塞远端血管情况方面优于 DSA,在适当延迟扫描时间条件下可最大程度显示侧支血管的供血情况,为临床治疗提供更全面资料。随着 64 排螺旋 CT 临床广泛应用,在下肢血管疾病诊断方面的优势势必得到长足发展。

参 考 文 献(References)

[1] 梁长红,赵振军等多层螺旋 CT 血管成像 [M]. 2008,341-342
Liang Chang-hong,Zhao Zhen-jun,et al. Multislice helical CT angiography [M].2008,341-342

[2] Porugallter HR,Schoellnast H,Hausegger KA,et al. Multislice helical CT angiography in peripheral arterial occlusive disease A valuable too in detecting significant arterial lumen narrowing [J].Eur Radiol, 2004,14(9):1681

[3] Storto ML,Battis D.Advances in vascerals Sem in Ultrasound CT and MR [J],2004 25(1):25

[4] 赵绍宏 郭伟 刘小平等. 多层螺旋 CT 血管造影诊断髂及下肢动脉闭塞性病变的价值[J].中国医学影像学杂志,2007;15(5):344-346
Zhao Shao-hong, Guo Wei, Liu Xiao-ping, et al. MSCT Angiography in Arterial Occlusive Disease of the Aortoiliac System and Lower Extremities [J]. Chinese J Med Imaging, 2007;15(5):344-346

[5] Rieker O, Duber C, Schmidt W, et al. Prospective comparison of CT angiography of legs with intraarterial digital subtraction angiography [J]. AJR,1996,166:269-276

(上接第 3647 页)

[11] Geraldo B,Cavalcanti J, Eliane P,et al.Implications of gene and p53 protein alterations in determining progression of chronic mye-loid leukemia phases[J]. Blood,2004,104:4328

[12] JamilKD,DavidWS,Martin C. CML progenitor cells have chro-mosal instability and display increasedDNA damage atDNA fragile sites[J]. Blood,2005,106:1989

[13] WendelHG, de-Stanchina E, Cepero E,et al.Loss of p53 im-pedes the antileukemic response to BCR-ABL inhibition [J]. Proc Natl Aced SciUSA,2006,103:7444-7449

[14] Brazma D, Grace C, Howard J,et al. Genomic profile of chronic myelogenous leukemia: imbalances associated with disease pro-gres-sion[J]. Genes Chromosomes Cancer, 2007,46: 1039-1050

[15] Batista DA, HawkinsA, Murphy KM,et al. BCR/ABL rearrange-ment in two cases of Philadelphia chromosome negative chronic mye-loid leukemia: deletion on the derivative chromosome 9 may or not bep-resent[J]. Cancer Genet Cytogenet, 2005, 163: 164-167

[16] GorusuM, Benn P, LiZ, et al. On the genesis and prognosis of va-riant translocations in chronic myeloid leukemia [J]. Cancer Genet Cyto-genet, 2007, 173: 97-106

[17] Sinclair PB, Nacheva EP, Leversha M, et al. Large deletions atthe t(9; 22) breakpoint are common and may identify a poor-prognosis sub-group of patients with chronic myeloid leukemia [J]. Blood, 2000,95: 738-743

[18] Morris SW, Daniel L, Ahmed CML, et al. Relationship of bcr break-point to chronic phase duration, survival and blast crisis lineage in chronic myelogenous leukemia patients presenting in early chronic phase[J]. Blood, 1990, 75: 2035-2041

[19] Pane F,Intrieri M,Quintarelli C,et al. BCR/ABL genes and leukemic phenotype: from molecular mechanisms to clinical correlations [J]. Oncogene,2002,21:8652-8667

[20] Quintas-CardamaA, KantarjianH, TalpazM, et al. Imatinibmesy-late therapy may overcome the poor prognostic significance of dele-tions ofderivative chromosome 9 in patientswith chronicmyelogenous leukem[J]. Blood, 2005,105: 2281-2286

© 1994-2012 China Academic Journal Electronic Publishing House. All rights reserved. http://www.cnki.net